

Zaawansowana mastocytoza układowa – stanowisko ekspertów dotyczące postępowania diagnostycznego i leczniczego

Advanced systemic mastocytosis – experts' statement
on diagnostic and therapeutic approach

Grzegorz Helbig¹, Tomasz Sacha², Andrzej Mital³, Marek Hus⁴, Bożena Katarzyna Budziszewska⁵,
Krystyna Gałązka⁶, Aneta Szudy-Szczyrek⁴, Marta Sobas⁷, Magdalena Zawada², Karolina Chromik¹

¹Katedra i Klinika Hematologii i Transplantacji Szpiku Śląskiego Uniwersytetu Medycznego w Katowicach

²Klinika Hematologii Uniwersytetu Jagiellońskiego *Collegium Medicum* w Krakowie

³Klinika Hematologii i Transplantacji Szpiku Uniwersyteckiego Centrum Klinicznego w Gdańsku

⁴Klinika Hematoonkologii i Transplantacji Szpiku Uniwersytetu Medycznego w Lublinie

⁵Instytut Hematologii i Transfuzjologii w Warszawie

⁶Katedra Patomorfologii Uniwersytetu Jagiellońskiego *Collegium Medicum* w Krakowie

⁷Katedra i Klinika Hematologii, Nowotworów Krwi i Transplantacji Szpiku Uniwersytetu Medycznego we Wrocławiu

Streszczenie

Układowa mastocytoza (SM) charakteryzuje się klonalną proliferacją nieprawidłowych komórek tucznych (mastocytów) i ich gromadzeniem w skórze lub innych narządach. Choroba ta występuje z częstością 5–10 przypadków na 1 mln populacji rocznie, zwykle u osób powyżej 30. roku życia. Kryteria rozpoznania choroby obejmują obecność skupisk komórek tucznych w szpiku kostnym, zwiększone stężenie tryptazy w surowicy, wykazanie ekspresji CD25 na komórkach tucznych oraz obecność mutacji KITD816V. W skład zaawansowanych układowych mastocytoz wchodzi i w kręgu zainteresowań hematologa pozostają następujące warianty 1) agresywna układowa mastocytoza; 2) układowa mastocytoza z towarzyszącym nowotworem hematologicznym (SM-AHN) oraz 3) białaczka z komórek tucznych (MCL). Spośród wymienionych najmniej korzystne rokowanie występuje u chorych na MCL (mediana przeżycia 2 miesiące). Czynniki prognostyczne SM obejmują zarówno parametry kliniczne, laboratoryjne jak i molekularne, a spośród tych ostatnich niekorzystne są mutacje w obrębie genów SRSF2, RUNX1 i ASXL1. Postępowanie terapeutyczne, niezależnie od wariantu SM, powinno obejmować unikanie czynników wywołujących aktywację komórek tucznych oraz leczenie objawów zależnych od mediatorów, jeśli jest taka potrzeba. W przypadku wystąpienia cech uszkodzenia narządowego zależnego od nacieku komórkami tuczными lekiem pierwszego wyboru powinna być midostauryna, która wykazuje skuteczność u około 60% pacjentów. Inne możliwości terapeutyczne obejmują kładrybinę i [peg]interferon alfa. Jedynym sposobem wyleczenia SM jest przeszczepienie allogenicznego krwiotwórczych komórek macierzystych. W pracy przedstawiono aktualne poglądy na proces diagnostyczny i leczniczy tej rzadkiej jednostki chorobowej.

Słowa kluczowe: mastocytoza układowa, tryptaza, komórki tuczne, KITD816V, midostauryna, kładrybina, przeszczepienie allogenicznego krwiotwórczych komórek macierzystych, rokowanie

Przedrukowano za zgodą z: *Hematologia* 2019; 10 (3): 113–123, DOI: 10.5603/Hem.2019.0029

Wprowadzenie

Mastocytoza stanowi odrębną jednostkę chorobową w ramach klasyfikacji Światowej Organizacji Zdrowia (WHO, *World Health Organization*) z 2016 roku i charakteryzuje się klonalną proliferacją nieprawidłowych komórek tucznych (mastocytów) i ich gromadzeniem w skórze lub innych narządach. Wyróżnia się trzy główne podtypy choroby w zależności od lokalizacji komórek tucznych, manifestacji klinicznej i przebiegu: 1) mastocytozę skórą (CM, *cutaneous mastocytosis*) występującą u dzieci i ograniczoną do skóry, 2) mastocytozę układową (SM, *systemic mastocytosis*), która jest najczęstsza, dotyczy dorosłych i może, ale nie musi, przebiegać z zajęciem skóry oraz 3) białaczkę z komórek tucznych (MCL, *mast cell leukemia*).

Przedstawione w niniejszym opracowaniu wytyczne i zalecenia obejmują tylko te jednostki, które wymagają zastosowania leczenia prowadzonego przez hematologa i wchodzą w skład zaawansowanych układowych mastocytoz (AdvSM, *advanced systemic mastocytosis*) tj. 1) agresywną układową mastocytozę (ASM, *aggressive systemic mastocytosis*), 2) układową mastocytozę z towarzyszącym nowotworem hematologicznym (SM-AHN, *systemic mastocytosis with associated hematologic neoplasm*) oraz 3) MCL [1].

Klasyfikacja układowej mastocytozy

Klasyfikacja SM jest następująca:

- indolentna układowa mastocytoza (ISM, *indolent systemic mastocytosis*) – najczęstsza, o łagodnym przebiegu, nie stwierdza się objawów „C” ani towarzyszącego nowotworu układu krwiotwórczego, wobec czego nie wymaga leczenia hematologicznego i nie jest omawiana w niniejszym opracowaniu;
- ASM – występuje jeden lub większa liczba objawów „C”. Nie stwierdza się cech MCL;
- SM-AHN – spełnia kryteria zarówno SM, jak i AHN zgodnie z definicją jednostek chorobowych według WHO;
- MCL – spełnione są kryteria typowe dla SM. Trepanobiopsja szpiku kostnego wykazuje rozlany, gęsty naciek atypowych i niedojrzałych komórek tucznych. W biopsji aspiracyjnej szpiku komórki tuczne stanowią co najmniej 20%. W postaci klasycznej MCL 10% lub więcej komórek tucznych stwierdza się we krwi obwodowej, natomiast w wariantcie aleukemicznym – poniżej 10%. Objawy „C”, świadczące o uszkodzeniu narządów przez nacieki mastocytarne, dużej agresji choroby i konieczności wdrożenia leczenia cytotoredukcyjnego, są definiowane w następujący sposób:
- nieprawidłowa funkcja szpiku objawiająca się cytopenią w zakresie co najmniej jednej linii komórkowej: (granulocytoza $< 1 \times 10^9/l$, stężenie hemoglobiny [Hb] $< 10 \text{ g/dl}$, liczba płytek krwi [PLT, *platelets*] $< 100 \times 10^9/l$);

- powiększenie wątroby w badaniu przedmiotowym ze wzrostem aktywności enzymów wątrobowych, wodobrzuszem i/lub nadciśnieniem wrotnym;
- zajęcie układu kostnego z dużymi ogniskami osteolizy z towarzyszącymi patologicznymi złamaniami lub bez nich (uwaga! osteoporoza z złamaniami kości nie jest objawem „C”);
- powiększenie śledziony w badaniu przedmiotowym z hipersplenizmem;
- zaburzenia wchłaniania z utratą masy ciała;
- zagrażające życiu uszkodzenie innego narządu lokalnym naciekiem komórek tucznych [1].

Epidemiologia

Częstość występowania mastocytozy szacuje się na 5–10 przypadków na 1 mln osób ogólnej populacji rocznie. Choroba może wystąpić w każdym wieku, jednak postaci AdvSM występują tylko u dorosłych, zwykle powyżej 3. dekadę życia, z taką samą częstością u obu płci lub niewielką przewagą występowania u kobiet [2]. Wyniki opublikowane na podstawie danych ponad 3000 chorych zgłoszonych do Europejskiego Rejestru Chorych na Mastocytozę (ECNM, *European Competence Network on Mastocytosis*) w latach 2012–2018, wskazują, że przypadki ISM stanowią 60–70% wszystkich SM, natomiast jednostki wchodzące w skład AdvSM to niecałe 20%, w tym SM-AHN (12%), ASM (5%) i MCL (2%). Pozostałe 10% to przypadki CM [3]. Nieco odmienne są wyniki przedstawione przez autorów amerykańskich; ISM stanowiło w nich 46% wszystkich przypadków SM, ale zdecydowanie większy w porównaniu z danymi europejskimi, był odsetek chorych na SM-AHN (40%) oraz ASM (12%). Porównywalne wyniki uzyskano w odniesieniu do MCL (1%).

Przewidywane całkowite przeżycie (OS, *overall survival*) pacjentów dorosłych z SM, włączając wszystkie podtypy choroby, jest krótsze o 3–5 lat w porównaniu z grupą kontrolną dobraną pod względem wieku i płci. Różnice występują natomiast w momencie analizy poszczególnych wariantów. W przypadku chorych na ISM przeżycie jest porównywalne z przeżyciem w grupie kontrolnej, z medianą wynoszącą 198 miesięcy. Ryzyko transformacji do ostrej białaczki (AL, *acute lymphoma*) lub ASM wynosi odpowiednio poniżej 1% i 3%. Dla chorych na ASM mediana OS to 41 miesięcy, przy czym ryzyko transformacji do AL mieści się na poziomie 5%. Te same dane dla grupy chorych na SM-AHN wynoszą odpowiednio 24 miesiące i 13%, jednak jest to zmienne i zależne od towarzyszącego nowotworu układu krwiotwórczego. Najdłuższy OS obserwuje się u chorych na SM i obecnością nowotworu mieloproliferacyjnego (SM-MPN, *systemic mastocytosis with myeloproliferative neoplasm*), najkrótszy zaś w przypadku SM-AL. Białaczkę z komórek tucznych cechuje najgorsze rokowanie, z medianą przeżycia około 2 miesięcy [4].

Patogeneza

Wystąpienie mastocytozy wiąże się z obecnością autoaktywującej mutacji somatycznej w obrębie genu *KIT*, kodującego białko receptorowe o aktywności kinazy tyrozynowej. Fizjologicznie ekspresja białka *KIT* ulega zmniejszeniu w momencie różnicowania hematopoetycznych komórek progenitorowych do dojrzałych linii komórkowych z wyjątkiem komórek tucznych, które utrzymują na swojej powierzchni wysoką ekspresję tego białka. Wzajemne oddziaływanie między *KIT* a jego ligandem – czynnikiem wzrostu komórek macierzystych (*SCF*, *stem cell factor*) odgrywa istotną rolę w regulacji proliferacji, dojrzewania i przeżycia komórek tucznych [5]. Obecność mutacji somatycznej w obrębie genu *KIT*, szczególnie mutacji *D816V*, stwierdza się w około 90% przypadków SM u dorosłych, niezależnie od podtypu choroby. Pozostałe mutacje genu *KIT* występują sporadycznie (*V560G*, *D815K*, *D816Y*). Nie wyjaśniono do końca, czy obecność samej tylko mutacji *KIT* wystarcza do wystąpienia mastocytozy. Na podstawie różnorodności objawów i przebiegu choroby wydaje się, że konieczne są dodatkowe mutacje, jakkolwiek wyniki dotychczasowych badań pozostają są jednoznaczne. Tym niemniej w części przypadków wykazano obecność mutacji w obrębie genu supresorowego *TET2* oraz *RAS* [6, 7].

Manifestacja kliniczna

U chorych na SM obserwuje się szeroki wachlarz objawów, które można przyporządkować do następujących kategorii:

- objawy ogólne pod postacią zmęczenia, utraty masy ciała, gorączki;

- objawy związane z zespołem aktywacji komórek tucznych (wstrząs anafilaktyczny, świąd skóry, wysypka, obrzęki, bóle głowy, ból brzucha, utraty przytomności, szybkie bicie serca, obniżone ciśnienie tętnicze, ból w klatce piersiowej i wiele innych);
- manifestacja skórna (najczęściej pokrzywka/wysypka barwnikowa);
- objawy ze strony układu kostno-szkieletowego (bóle kości, stawów i mięśni, złamania patologiczne).

Nasilenie objawów jest zmienne indywidualnie. Wraz z zaawansowaniem choroby słabiej są wyrażone objawy zespołu aktywacji komórek tucznych (dominują u chorych na ISM), przeważają natomiast objawy wynikające z naciekania narządów (czyli objawy „C”) [8].

Kryteria rozpoznania

Podstawą rozpoznania SM są wytyczne WHO z 2016 roku i można je postawić, jeśli pacjent spełnia jedno duże kryterium i jedno małe kryterium lub trzy małe kryteria (tab. 1) [1]. Rozpoznanie SM jest szczególnie trudne u chorych, u których nie obserwuje się charakterystycznej wysypki barwnikowej. Biopsja narządowa zwykle dotyczy szpiku kostnego ze względu na bezpieczeństwo zabiegu i łatwy dostęp. Sporadycznie przeprowadza się biopsję wątroby czy kości. U każdego pacjenta z podejrzeniem SM konieczne jest wykonanie wymienionych i opisanych niżej badań.

Rozmaz krwi obwodowej

Konieczna jest dokładna ocena rozmazu krwi obwodowej w kierunku obecności komórek tucznych lub towarzyszącego nowotworu hematologicznego. Należy zwrócić

Tabela 1. Kryteria rozpoznania mastocytozy układowej (SM) (źródło [1])

Table 1. Diagnostic criteria for systemic mastocytosis (SM) (source [1])

Kryterium duże	Kryteria małe
Obecność wielogniskowych skupień komórek tucznych (≥ 15 komórek tucznych w skupieniu) w szpiku kostnym lub innym narządzie poza skórą	<p>W trepanobiopsji lub innym narzędziu poza skórą > 25% komórek tucznych ma wrzecionowaty kształt/ /atypową morfologię lub > 25% wszystkich komórek tucznych w aspiracie szpiku kostnego wykazuje morfologię niedojrzałą lub atypową</p> <p>Wykrycie mutacji punktowej <i>D816V</i> genu <i>KIT</i> w szpiku kostnym, krwi obwodowej lub materiale pobranym z innego narządu poza skórą</p> <p>Wykazanie ekspresji antygenu CD25 z obecnością antygenu CD2 lub bez niego na komórkach tucznych izolowanych ze szpiku kostnego, krwi obwodowej lub innego narządu poza skórą</p> <p>Wykazanie zwiększonego stężenia tryptazy w surowicy krwi > 20 ng/ml (z wyjątkiem przypadków, w których stwierdzono obecność towarzyszącego nowotworu układu krwiotwórczego)</p>
Rozpoznanie SM: 1 kryterium duże + 1 małe lub 3 małe	

uwagę na obecność dysplazji, monocytoty czy eozynofilii. W przypadku podejrzenia MCL konieczne jest określenie odsetka krążących we krwi obwodowej komórek tucznych.

Biopsja aspiracyjna szpiku

Celem oceny cytomorfologicznej szpiku kostnego jest wykrycie obecności atypowych, najczęściej wrzecionowatych (nowotworowych) i/lub dobrze zróżnicowanych (prawidłowych) i/lub niedojrzałych komórek tucznych (promastocytów), określenie ich odsetka, jak również wykluczenie lub potwierdzenie obecności towarzyszącego nowotworu hematologicznego.

Trepanobiopsja

Badanie histologiczne powinien wykonać doświadczony histopatolog w ośrodku referencyjnym. Ocena histologiczna szpiku jest bowiem najważniejszym badaniem w procesie diagnostycznym SM. Skupienia komórek tucznych w szpiku kostnym, często w lokalizacji przynacziowej i przybeleczkowej, są patognomiczne dla SM, stanowiąc duże kryterium diagnostyczne tej choroby. Mogą być niezauważone, szczególnie gdy morfologia komórek tucznych jest nietypowa, mastocytozie towarzyszy inny nowotwór hematologiczny lub nasilone włóknienie. Ocena histopatologiczna szpiku w kierunku SM wymaga więc zastosowania właściwych markerów immunohistochemicznych, a mianowicie tryptazy mastocytarnej, co pozwala na wykrycie nawet niewielkiej populacji komórek tucznych, nie wystarcza jednak do różnicowania między prawidłowymi a nowotworowymi komórkami tuczными [8, 9]. Inne konieczne barwienia immunohistochemiczne, służące do wiarygodnej oceny nowotworowego charakteru komórek tucznych, obejmują KIT/CD117 oraz CD25. Opcjonalna pozostaje ocena cytoplazmatycznej i/lub powierzchniowej ekspresji CD30 (Ki-1), obecnej na części komórek tucznych, zwłaszcza u chorych na ASM i MCL. Zastosowanie barwienia immunohistochemicznego CD34 pozwala na ocenę odsetka blastów, istotną zwłaszcza u chorych na SM-AHN. Histopatologiczna ocena trepanobiopsatu pozwala także na ocenę stopnia i rodzaju włóknienia, które jest nasilone szczególnie w postaciach zaawansowanych SM [8–12]. W ostatnich latach coraz częściej stosuje się również określenie immunokspresji ligandu dla receptora programowanej śmierci komórki 1 (PD-L1, *programmed-death receptor 1*) [13].

Badanie histologiczne szpiku pozwala także na ewentualne wykrycie towarzyszącego nowotworu hematologicznego, co ma potencjalne znaczenie przy wyborze sposobu dalszego postępowania terapeutycznego. Stanowi ono, w większości przypadków SM, konieczne uzupełnienie oceny rozmazów krwi obwodowej i szpiku. Znaczący naciek szpiku przez komórki tuczne może „maskować” obecność innego nowotworu hematologicznego, który ujawni się dopiero po zmniejszeniu ich odsetka wskutek wdrożonego leczenia.

Sytuacja odwrotna również może mieć miejsce, to znaczy zastosowanie chemioterapii z powodu innego nowotworu hematologicznego doprowadzi do „odblokowania” szpiku i wykazania obecności skupisk komórek tucznych [14].

Immunofenotypizacja komórek tucznych

Wykazanie ekspresji antygenu CD25 z koekspresją CD2 lub bez tej koekspresji na klonalnych komórkach tucznych metodą cytometrii przepływowej stanowi cenne uzupełnienie badań immunohistochemicznych. Opcjonalne badania obejmują analizę ekspresji innych antygenów, na przykład CD30 [15].

Badania molekularne

Obecność somatycznej mutacji *D816V* w eksonie 17 genu *KIT* występuje w 80–90% przypadków SM. Badanie molekularne powinno być wykonane w referencyjnym laboratorium genetycznym rekomendowaną metodą ilościowej polimerazowej reakcji łańcuchowej z użyciem oligonukleotydów allelo-specyficznych (ASO-qPCR, *allele-specific oligonucleotide – quantitative polymerase chain reaction*) o czułości około 0,01% lub innej metody o podobnej czułości. Wykrywalność mutacji, a tym samym prawdopodobieństwo wykrycia mutacji, można zwiększyć poprzez wysortowanie nowotworowych komórek tucznych metodą cytometrii przepływowej lub separacji magnetycznej [16, 17]. Materiałem do badania może być krew obwodowa, szpik kostny lub bloczek parafinowy zabezpieczonej tkanki utrwalonej w formalinie, pod warunkiem że tkanka nie podlegała odwapnieniu lub odwapnienie wykonano z zastosowaniem EDTA (kwasu wersenowego). Inne metody utrwalenia materiału lub dekalcyfikacji są przyczyną zbyt niskiej czułości molekularnej oceny mutacji *KIT* i nie powinny być wykorzystywane. Niewykrycie mutacji *D816V* w badaniu z krwi obwodowej w przypadku obecności innych kryteriów rozpoznania SM powinno być wskazaniem do wykonania badania ze szpiku kostnego. W 5–10% przypadków nie wykrywa się mutacji *KITD816V*. Przyczyn takiej sytuacji może być kilka 1) mutacja jest faktycznie obecna, ale z powodu niewielkiego odsetka komórek tucznych w badanym materiale i niewystarczającej czułości metody wynik jest negatywny, 2) u pacjenta występują inne mutacje niż *D816V* w kodonie 816, na przykład *D816H* czy *D816Y*, lub mutacje są obecne jeszcze w innym eksonie genu *KIT* i 3) pacjent nie ma mutacji w obrębie genu *KIT* (typ „dziki”). W przypadku niewykrycia mutacji *KITD816V* u pacjenta z niewielkim odsetkiem komórek tucznych w szpiku kostnym należy rozważyć ocenę tej mutacji w innym narządzie. Alternatywnie można wykonać sekwencjonowanie genu *KIT* metodą sekwencjonowania następnej generacji (NGS, *next generation sequencing*), jednak czułość w tym przypadku wynosi 5–10%. Badanie w kierunku mutacji *KITD816V* należy wykonać w momencie rozpoznania choroby, a w przypad-

ku postaci zaawansowanych wymagających leczenia może być ono powtórzone, jednak znaczenie kliniczne takiego ponownego badania wymaga jeszcze potwierdzenia [8].

Mutacja *KITD816V* może być także wykrywana ze zmienną częstością w innych niż mastocyty komórkach, na przykład w komórkach linii mieloidalnej lub limfoidalnej. Dotyczy to zwłaszcza postaci AdvSM i niektórych podtypów AHN, na przykład przewlekłej białaczki mielomonocytovej czy MPN [18, 19].

W celu oceny molekularnych czynników prognostycznych w niektórych laboratoriach wykonuje się panel genetyczny z zastosowaniem NGS. Najczęściej są wykrywane nieprawidłowości obejmujące geny *TET2*, *SRSF2*, *ASXL1*, *RUNX1*, *JAK2*, *N/KRAS*, *CBL* i *EZH2*. W zaawansowanych wariantach SM dodatkowe zaburzenia molekularne obserwuje się u 90% pacjentów. Obecnie uważa się, że występowanie samej tylko mutacji *KITD816V* wystarcza do rozwoju ISM, natomiast w wariantach zaawansowanych SM konieczne jest współwystępowanie innych nieprawidłowości [20].

Badania cytogenetyczne

Wykonanie klasycznego badania cytogenetycznego ze szpiku kostnego ma znaczenie głównie u chorych na SM-AHN [14].

Ocena stężenia tryptazy w surowicy

Wysokie stężenie tryptazy w surowicy obserwuje się we wszystkich podtypach SM, jednak jest ono szczególnie zwiększone (> 200 ng/ml) w wariantach zaawansowanych. Należy jednak zaznaczyć, że stężenie tryptazy w surowicy może być zwiększone także w przebiegu ostrej białaczki szpikowej, przewlekłej białaczki szpikowej czy zespołu mielodysplastycznego, co zmniejsza użyteczność diagnostyczną tego parametru u chorych na SM-AHN [21]. Do oznaczenia stężenia tryptazy w surowicy zaleca się metodę fluoroimmunoenzymatyczną za pomocą aparatu UniCAP 100 (Phadia, Uppsala, Szwecja), zakres norm to 5,6–11,4 ng/ml.

Czynniki prognostyczne

U chorych na AdvSM zidentyfikowano zarówno laboratoryjne, kliniczne, jak i molekularne czynniki wpływające niekorzystnie na rokowanie. Na podstawie analizy wielowariantowej 383 pacjentów z rejestrów, zarówno europejskich, jak i amerykańskich, wyodrębniono kilka czynników rokowniczych. Zalicza się do nich wiek powyżej 60 lat (1 pkt), stężenie Hb poniżej 10 g/dl (1 pkt), liczbę PLT poniżej $100 \times 10^9/l$ (1 pkt), obecność jednej mutacji spośród *SRSF2*, *ASXL1* i/lub *RUNX1* (S/A/R) (1 pkt) lub obecność dwóch lub większej liczby spośród tych mutacji (2 pkt.). Na podstawie pięciu powyższych parametrów wyróżniono trzy grupy ryzyka u pacjentów: niskie (0–1 pkt.) z medianą OS

nieosiągniętą; pośrednie (2 pkt.) z medianą 3,9 roku; wysokie (3–5 pkt.) z medianą 1,9 roku. Wykazano, że badane zmienne wpływają również na ryzyko transformacji białaczkowej [22]. Podobny model prognostyczny zaproponowali badacze z *Mayo Clinic*; oprócz takich czynników, jak wiek, stężenie Hb i liczba PLT, niekorzystny wpływ na OS miało zwiększone stężenie fosfatazy alkalicznej, natomiast do mutacji zwiększonego ryzyka zaliczono *RUNX1*, *ASXL1* i *NRAS* [23]. Spośród innych czynników niekorzystnie rokujących należy wymienić zaburzenia cytogenetyczne, tj. złożony kariotyp czy monosomię chromosomu 7, ponadto obecność mutacji w obrębie genu *CBL*, wykrycie mutacji *D816V* w obrębie innych hematopoetycznych linii komórkowych poza mastocytami czy zwiększona liczba mutacji innych niż *D816V* [8]. Zwiększone stężenie IL2Ra/CD25 w osoczu jest także niezależnym czynnikiem prognostycznym zarówno u chorych na AdvSM, jak i u chorych na ISM [24].

Leczenie

We wszystkich wariantach AdvSM początkowe leczenie powinno być ukierunkowane na unikanie czynników wyzwalających zespół aktywacji mastocytów oraz leczenie objawów zależnych od mediatorów. Należy podkreślić, że obecność co najmniej jednego objawu „C” stanowi wskazanie do wdrożenia terapii cytotredukcyjnej, dlatego ocena wskazań powinna być bardzo wnikliwa. Zawsze należy wykluczyć inne przyczyny odpowiedzialne za występowanie objawów, szczególnie dotyczy to zmian kostnych, które są trudne do interpretacji. W przypadkach wątpliwych istotne jest wykonanie badania histologicznego zajętego narządu. Szczególnie trudny pozostaje wybór sposobu leczenia u chorych na SM-AHN, u których należy określić, który komponent choroby wymaga pilniejszej interwencji. W przypadku dominacji SM leczenie jest podobne jak u chorych na ASM i chorych na MCL. W innej sytuacji celem terapii powinna być AHN [25].

Obecnie w leczeniu AdvSM jest zarejestrowany tylko jeden lek – doustny inhibitor wielokinazowy – midostauryna (*Rydapt*®), w odniesieniu do którego toczy się postępowanie refundacyjne. Niezależnie od tego, w sytuacjach wyjątkowych i uzasadnionych klinicznie, istnieje możliwość uzyskania leczenia poprzez Program Kontrolowanego Dostępu – w tym celu zaleca się kontakt z działem medycznym podmiotu odpowiedzialnego.

Badaniem rejestracyjnym midostauryny objęto 89 chorych (16 na ASM, 57 na SM-AHN oraz 16 na MCL), którzy otrzymali lek w dawce 100 mg 2 razy/dobę. Wskaźnik odpowiedzi w całej grupie wyniósł 60%, w tym tak zwaną dużą odpowiedź – definiowaną jako całkowite ustąpienie co najmniej jednego objawu „C” – uzyskało 45% leczonych. Nie obserwowano całkowitych remisji (CR, *complete remission*). Efekt terapeutyczny obserwowano niezależnie od wariantu

SM, rodzaju wcześniejszego leczenia oraz statusu mutacji *KITD816V*. Mediany OS i przeżycia wolnego od progresji (PFS, *progression-free survival*) wyniosły, odpowiednio, 29 miesięcy i 14 miesięcy, przy czym najdłuższe OS i PFS uzyskano u chorych na ASM, a najkrótsze 4 chorych na MCL (jednak 3-krotnie dłuższe niż w grupie historycznej). Czynniki wpływającymi korzystnie na OS były wariant mastocytozy inny niż MCL i co najmniej 50-procentowa redukcja odsetka komórek tucznych w szpiku. U ponad 50% leczonych midostauryną wykazano obniżenie stężenia tryptazy w surowicy, zmniejszenie nacieku mastocytarnego w szpiku i wielkości śledziony. Nie zanotowano istotnych działań niepożądanych; spośród niehematologicznych 3.-4. stopnia dominowały objawy ze strony przewodu pokarmowego, tj. nudności, wymioty i biegunka (6–8%). Objawy hematologiczne 3. i 4. stopnia obejmowały nasilenie wcześniejszej lub wystąpienie po raz pierwszy neutropenii (24%), niedokrwistości (41%) i małopłytkowości (29%) [26]. Analizę wpływu mutacji *KITD816V* oraz profilu molekularnego S/A/R na wyniki leczenia midostauryną u 38 chorych z AdvSM niedawno opublikowali badacze niemieccy. Odsetki wszystkich odpowiedzi (ORR, *overall response rate*) i OS były znacząco statystycznie lepsze u chorych S/A/R(-) niż w grupie S/A/R(+) oraz u pacjentów z co najmniej 25-procentową redukcją ładunku allelicznego *KITD816V* (vs. < 25%) [27].

Oprócz zastosowania midostauryny w leczeniu pierwszego wyboru u nowo zdiagnozowanych chorych na AdvSM lek ten można podać w przypadku nieskuteczności wcześniejszego leczenia kładrybiną (2-CdA, *2-chlorodeoxyadenosine*), pegylowanym (peg) interferonem alfa lub innymi lekami cytoredukcyjnymi. Nie jest ustalona rola midostauryny jako leku podtrzymującego po przeszczepieniu allogenicznych krwiotwórczych komórek macierzystych (allo-HSC, *allogeneic hematopoietic stem cell transplantation*). Kładrybina, do czasu pojawienia się na rynku midostauryny, stanowiła opcję pierwszego wyboru, biorąc pod uwagę dużą skuteczność obserwowaną we wszystkich wariantach AdvSM. Wskaźniki odpowiedzi na leczenie wynoszą 50–60% w zależności od wariantu SM i są nieco wyższe u chorych na SM-AHN w porównaniu z chorymi na ASM. Nie przeprowadzono dotychczas badania *head-to-head*, w którym porównano by skuteczność 2-CdA ze skutecznością midostauryny. Podobnie jak w przypadku midostauryny, nie zanotowano przypadków CR po leczeniu 2-CdA [4, 28]. Wyniki leczenia 2-CdA były podobne (ORR 66%) do przedstawionych powyżej w analizie przeprowadzonej u 9 chorych leczonych w trzech polskich ośrodkach [dane niepublikowane]. Mediana czasu trwania odpowiedzi wynosi od roku do ponad 2 lat zależnie od badania. Lek jest podawany w dawce 0,14 mg/kg mc. w 2-godzinnej infuzji dożylniej lub podskórnej przez 5 dni co 4–12 tygodni. Uważa się, że lek ten — ze względu na profil działania — powinien być

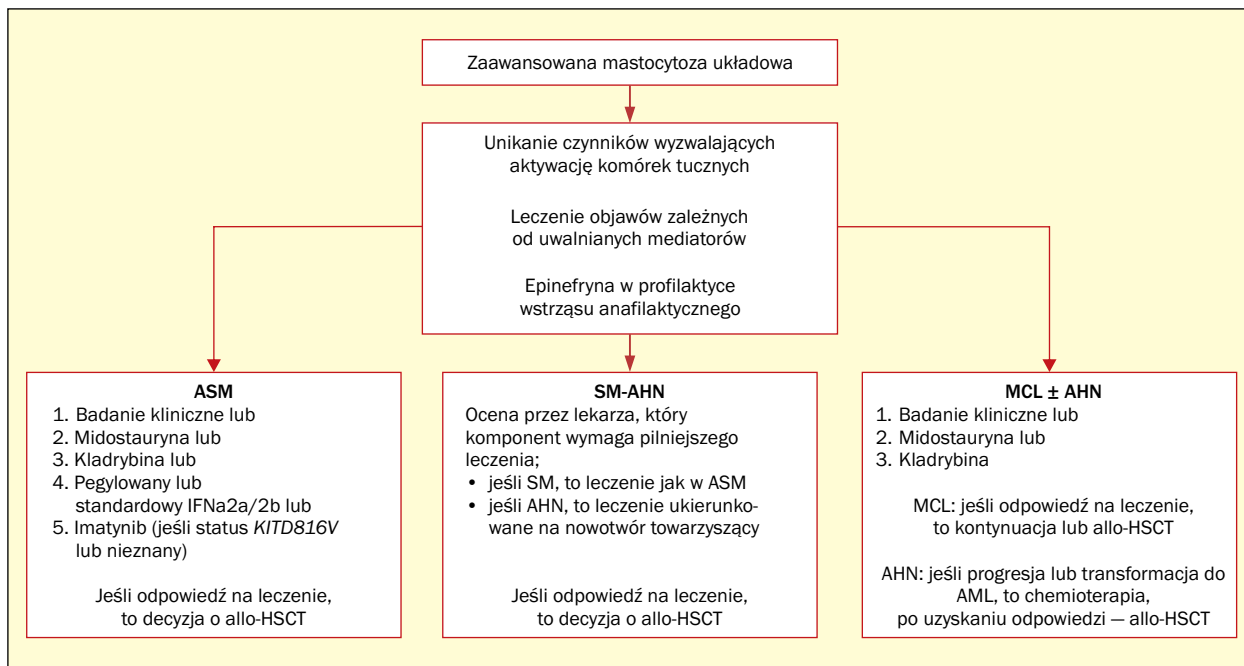
stosowany w celu szybkiej redukcji masy choroby. Należy jednak zwrócić uwagę na działania niepożądane, zwłaszcza limfopenię, neutropenię i związane z tym ryzyko ciężkich infekcji oportunistycznych [4, 28].

Interferon alfa, zarówno w postaci standardowej, jak i pegylowanej, wykazuje skuteczność we wszystkich wariantach SM, jednak uzyskanie odpowiedzi wymaga dłuższego czasu (nawet do roku). Leki te zmniejszają objawy związane z aktywacją mastocytów, ograniczają nasilenie wysypki skórnej, wpływają korzystnie na zmiany kostne, w mniejszym stopniu natomiast powodują ustąpienie objawów „C”. Odsetki odpowiedzi w wariantach AdvSM wynoszą w przypadkach ASM i SM-AHN odpowiednio 60% i 45%. Zalecane dawki standardowego interferonu alfa wynoszą 1–3 milionów jednostek (MU, *million units*) 3–5 razy w tygodniu. Dodatkowo podaje się 30–60 mg prednizonu. Ograniczeniem stosowania interferonu jest jego toksyczność, która obejmuje objawy grypopodobne, mielosupresję, zaburzenia funkcji tarczycy, powikłania autoimmunologiczne oraz depresję [29]. Brakuje zaleceń dotyczących stosowanych dawek pegylowanej postaci interferonu.

Imatynib jest zarejestrowany przez amerykańską Agencję ds. Żywności i Leków (FDA, *Food and Drug Administration*) do leczenia chorych na ASM bez mutacji *KITD816V* lub jeśli status mutacji pozostaje nieznany. Wyniki niewielkiej analizy wskazują na ORR na poziomie 50% [30]. Lek ten natomiast jest bardzo skuteczny u chorych na SM z towarzyszącą eozynofilią i mutacją *FIP1L1-PDGFR*A [31].

Hydroksymocznik wykazuje niewielką aktywność u chorych na SM z ORR na poziomie 19% i długością trwania odpowiedzi około roku [25].

Przeszczepienie allogenicznych krwiotwórczych komórek macierzystych stanowi jedyną opcję wyleczenia chorego na AdvSM. Wyniki leczenia zależą od wariantu choroby i zastosowanego kondycjonowania. Największą jak dotychczas analizą objęto 57 pacjentów z medianą wieku 46 lat. Wskaźnik odpowiedzi wynosił 70%, a CR po transplantacji uzyskano u 28% chorych. Trzyletni OS w całej grupie wynosił 57%, przy czym najlepsze wyniki obserwowano u chorych na SM-AHN (74%). Niekorzystnym czynnikiem prognostycznym był wariant MCL (3-letni OS — 17%). Odnotowano korzyści ze stosowania leczenia mieloablacyjnego w porównaniu z kondycjonowaniem o zredukowanej intensywności. Śmiertelność związana z leczeniem wynosiła 20% po jednym roku [32]. W aktualnych zaleceniach sugeruje się, że procedura allo-HSCT powinna być rozważana w tej grupie chorych, nie ma jednak jednoznacznych ustaleń odnośnie tego, czy pacjenci, którzy uzyskali efekt po leczeniu midostauryną, powinni kontynuować przyjmowanie tego leku, czy też być skierowani na transplantację, a jeśli, tak to w którym momencie. Najmniej wątpliwości budzą przypadki MCL, w przypadku których mediana przeżycia jest krótka i allo-HSCT stanowi



Rycina 1. Opcje leczenia w zaawansowanej mastocytozie układowej (źródła [8, 25]); ASM – agresywna układowa mastocytoza; IFN α 2a/2b – interferon alfa 2a/2b; allo-HSCT – przeszczepienie allogenicznym krwiotwórczym komórek macierzystych; SM-AHN – układowa mastocytoza z towarzyszącym nowotworem hematologicznym; MCL – białaczka z komórek tucznych; AML – ostra białaczka szpikowa

Rycina 1. Treatment options for advanced systemic mastocytosis (sources [8, 25]); ASM – aggressive systemic mastocytosis; IFN α 2a/2b – interferon alpha 2a/2b; allo-HSCT – allogeneic hematopoietic stem cell transplantation; SM-AHN – systemic mastocytosis with associated hematologic neoplasm; MCL – mast cell leukemia; AML – acute myeloid leukemia

jedyny sposób wyleczenia po wcześniejszej próbie cytoredukcji i uzyskania odpowiedzi. Podobnie wygląda sytuacja u chorych na SM-AHN, gdy transplantacja jest wymagana z powodu komponentu AHN [33]. Algorytm postępowania leczniczego przedstawiono na rycinie 1.

W fazie badań klinicznych jest kilka obiecujących leków. Należy do nich selektywny inhibitor KIT i PDGFR α – awaprytinib. Dotychczasowe wyniki wskazują na jego dużą skuteczność z ORR na poziomie 83%, w tym 17% chorych uzyskało CR [34]. We wczesnej fazie badań pozostaje inny inhibitor kinazowy – DCC-2618 [35].

Inne badane leki, tj. dazatynib, nilotinib czy brentuksymab wedotin, mimo teoretycznych przesłanek nie są skuteczne u chorych na AdvSM [14, 36].

Kryteria odpowiedzi na leczenie

Kryteria odpowiedzi opublikowano w 2013 roku i obejmują monitorowanie następujących parametrów: 1) nacieku szpiku przez komórki tuczne (biopsja szpiku); 2) stężenia tryptazy w surowicy; 3) objawów „C”; 4) rozmiarów wątroby i śledziony oraz ocenę morfologii krwi (tab. 2) [37].

Dotychczas nie potwierdzono znaczenia wykrywania alleli *KIT D816V* w monitorowaniu odpowiedzi na leczenie [14].

Perspektywy na przyszłość

1. Szersze zastosowanie techniki NGS w celu lepszego zrozumienia podłoża genetycznego choroby, jak również dynamiki odpowiedzi na leczenie i progresji choroby
2. Kontynuacja badań klinicznych z zastosowaniem bardziej selektywnych inhibitorów KIT.
3. Wprowadzenie do leczenia terapii skojarzonych obejmujących leki o różnych mechanizmach działania w celu zwiększenia skuteczności
4. Ustalenie miejsca allo-HSCT w leczeniu zaawansowanej układowej mastocytozy w dobie terapii ukierunkowanych

Konflikt interesów

GH, AM, TS, MH, BKB, ASS wchodzi w skład komitetu doradczego (*Advisory Board*) firmy Novartis, wykłady sponsorowane dla firmy Novartis. KG, MZ, MS – wykłady sponsorowane dla firmy Novartis. KC – brak konfliktu interesów.

Tabela 2. Kryteria odpowiedzi na leczenie (źródło [37])

Table 2. Response criteria (source [37])

Parametr	Całkowita remisja (CR, complete remission)	Częściowa remisja (PR, partial remission)	Poprawa kliniczna (CI, clinical improvement)	Stabilizacja choroby (SD, stable disease)	Progresja choroby (PD, progression of disease)
Komórki tuczne w szpiku kostnym lub innym narządzie	Brak gęstych agregatów komórek tucznych	Redukcja o $\geq 50\%$	Ustąpienie $1 \geq$ objawu „C” w przypadku braku kryteriów CR/PR/PD [#]	Nie są spełnione kryteria CR, PR, CI lub PD	Pogorszenie w porównaniu ze stanem wyjściowym w zakresie ≥ 1 objawu „C” lub zwiększenie wymiaru śledziony
Stężenie tryptazy w surowicy	< 20 ng/ml*	Redukcja o $\geq 50\%$ *			
Objaw „C”	Całkowite ustąpienie wszystkich objawów „C”** oraz hepatosplenomegalii, jeśli była obecna	Ustąpienie ≥ 1 objawu „C”**			
Cytopenia	Remisja we krwi obwodowej: ANC $\geq 1 \times 10^9/l$ z prawidłowym rozmazem, Hb ≥ 11 g/dl i liczba PLT $\geq 100 \times 10^9/l$	Wymagane wszystkie 3 powyższe kryteria			
Interpretacja	Wszystkie 4 kryteria muszą być spełnione i odpowiedź utrzymuje się ≥ 12 tygodni	Wszystkie 3 kryteria muszą być spełnione i odpowiedź utrzymuje się ≥ 12 tygodni w przypadku braku kryteriów CR i PD	Odpowiedź utrzymuje się ≥ 12 tygodni		Objawy utrzymują się ≥ 8 tygodni

*Tylko jeśli stężenie tryptazy w surowicy przed leczeniem wynosiło > 40 ng/ml; ** biopsja szpiku kostnego lub innego narządu może być konieczna; [#]odpowiedź CI powinna być utrzymana nawet wtedy, gdy nastąpi utrata 1 lub większej liczby kryteriów „C”, ale pacjent nie spełnia kryteriów PD, natomiast pogorszenie w zakresie 1 lub większej liczby objawów „C” oznacza, że pacjent spełnia kryteria PD; ANC (absolute neutrophil count) – bezwzględna liczba neutrofilów; Hb – hemoglobina; PLT (platelets) – płytki krwi

Abstract

Systemic mastocytosis (SM) is characterized by clonal proliferation of abnormal mast cells and their accumulation in skin and/or other organs. The annual incidence of SM is between 5–10 new cases per million population and it usually occurs above 30 years of age. The diagnostic criteria include the detection of aggregates of mast cells in bone marrow, an increased serum tryptase level, the expression of CD25 on the mast cells and the presence of somatic mutation within the *KITD816V*. An advanced SM encompasses three variants with which hematologists should be familiar with 1) aggressive SM (ASM), 2) SM with an associated hematological neoplasm (SM-AHN) and 3) mast cell leukemia (MCL). Among them MCL has the worst prognosis with median survival of 2 months. The prognostic factors in SM include both clinical, laboratory and molecular parameters, but the latter are of special interest. The adverse prognosis is associated with the mutations within the genes: *SRSF2*, *RUNX1* and *ASXL1*. The therapeutic approach independently from SM variant, should be aimed at avoidance of known triggers of mast cell activation and anti-mediator therapy as needed. Midostaurin with overall response rate of 60% should be the first-line choice when the symptoms of organ dysfunction occurs. The other treatments comprise cladribine and [peg]interferon alpha. The only curative therapy for SM is allogeneic stem cell transplantation. In this manuscript we present the current views on diagnostic and therapeutic approach for patients with this rare entity.

Key words: systemic mastocytosis, tryptase, mast cells, *KITD816V*, midostaurin, cladribine, allogeneic hematopoietic stem cell transplantation, prognosis

Piśmiennictwo

- Horny HP, Metcalfe DD, Akin C. Mastocytosis. In: Swerdlow SH, Campo E, Harris NL et al. ed. WHO Classification of Tumors of Hematopoietic and Lymphoid Tissues. International Agency for Research and Cancer (IARC), Lyon 2017: 62–69.
- Brockow K. Epidemiology, prognosis, and risk factors in mastocytosis. *Immunol Allergy Clin North Am*. 2014; 34(2): 283–295, doi: [10.1016/j.jiac.2014.01.003](https://doi.org/10.1016/j.jiac.2014.01.003), indexed in Pubmed: [24745674](https://pubmed.ncbi.nlm.nih.gov/24745674/).
- Valent P, Oude Elberink JNG, Gorska A, et al. Study Group of the European Competence Network on Mastocytosis (ECNM). The Data Registry of the European Competence Network on Mastocytosis (ECNM): set up, projects, and perspectives. *J Allergy Clin Immunol Pract*. 2019; 7(1): 81–87, doi: [10.1016/j.jaip.2018.09.024](https://doi.org/10.1016/j.jaip.2018.09.024), indexed in Pubmed: [30416055](https://pubmed.ncbi.nlm.nih.gov/30416055/).
- Lim KH, Tefferi A, Lasho TL, et al. Systemic mastocytosis in 342 consecutive adults: survival studies and prognostic factors. *Blood*. 2009; 113(23): 5727–5736, doi: [10.1182/blood-2009-02-205237](https://doi.org/10.1182/blood-2009-02-205237), indexed in Pubmed: [19363219](https://pubmed.ncbi.nlm.nih.gov/19363219/).
- Valent P, Spanblöchl E, Sperr WR, et al. Induction of differentiation of human mast cells from bone marrow and peripheral blood mononuclear cells by recombinant human stem cell factor/kit-ligand in long-term culture. *Blood*. 1992; 80(9): 2237–2245, indexed in Pubmed: [1384799](https://pubmed.ncbi.nlm.nih.gov/1384799/).
- Soucie E, Hanssens K, Mercher T, et al. In aggressive forms of mastocytosis, TET2 loss cooperates with c-KITD816V to transform mast cells. *Blood*. 2012; 120(24): 4846–4849, doi: [10.1182/blood-2011-12-397588](https://doi.org/10.1182/blood-2011-12-397588), indexed in Pubmed: [23074272](https://pubmed.ncbi.nlm.nih.gov/23074272/).
- Tefferi A, Levine RL, Lim KH, et al. Frequent TET2 mutations in systemic mastocytosis: clinical, KITD816V and FIP1L1-PDGFR α correlates. *Leukemia*. 2009; 23(5): 900–904, doi: [10.1038/leu.2009.37](https://doi.org/10.1038/leu.2009.37), indexed in Pubmed: [19262599](https://pubmed.ncbi.nlm.nih.gov/19262599/).
- Gotlib J, Gerds AT, Bose P, et al. Systemic mastocytosis, Version 2.2019, NCCN Clinical Practice Guidelines in Oncology. *J Natl Compr Canc Netw*. 2018; 16(12): 1500–1537, doi: [10.6004/jnccn.2018.0088](https://doi.org/10.6004/jnccn.2018.0088), indexed in Pubmed: [30545997](https://pubmed.ncbi.nlm.nih.gov/30545997/).
- Horny HP, Valent P. Histopathological and immunohistochemical aspects of mastocytosis. *Int Arch Allergy Immunol*. 2002; 127(2): 115–117, doi: [10.1159/000048180](https://doi.org/10.1159/000048180), indexed in Pubmed: [11919419](https://pubmed.ncbi.nlm.nih.gov/11919419/).
- Jordan JH, Walchshofer S, Jurecka W, et al. Immunohistochemical properties of bone marrow mast cells in systemic mastocytosis: evidence for expression of CD2, CD117/Kit, and bcl-x(L). *Hum Pathol*. 2001; 32(5): 545–552, doi: [10.1053/hupa.2001.24319](https://doi.org/10.1053/hupa.2001.24319), indexed in Pubmed: [11381374](https://pubmed.ncbi.nlm.nih.gov/11381374/).
- Sotlar K, Horny HP, Simonitsch I, et al. CD25 indicates the neoplastic phenotype of mast cells: a novel immunohistochemical marker for the diagnosis of systemic mastocytosis (SM) in routinely processed bone marrow biopsy specimens. *Am J Surg Pathol*. 2004; 28(10): 1319–1325, doi: [10.1097/01.pas.0000138181.89743.7b](https://doi.org/10.1097/01.pas.0000138181.89743.7b), indexed in Pubmed: [15371947](https://pubmed.ncbi.nlm.nih.gov/15371947/).
- Sotlar K, Cerny-Reiterer S, Petat-Dutter K, et al. Aberrant expression of CD30 in neoplastic mast cells in high-grade mastocytosis. *Mod Pathol*. 2011; 24(4): 585–595, doi: [10.1038/modpathol.2010.224](https://doi.org/10.1038/modpathol.2010.224), indexed in Pubmed: [21186345](https://pubmed.ncbi.nlm.nih.gov/21186345/).
- Hatch EW, Geeze MB, Martin C, et al. Variability of PD-L1 expression in mastocytosis. *Blood Adv*. 2018; 2(3): 189–199, doi: [10.1182/bloodadvances.2017011551](https://doi.org/10.1182/bloodadvances.2017011551), indexed in Pubmed: [29378725](https://pubmed.ncbi.nlm.nih.gov/29378725/).
- Shomali W, Gotlib J. The new tool “KIT” in advanced systemic mastocytosis. *Hematology Am Soc Hematol Educ Program*. 2018; 2018(1): 127–136, doi: [10.1182/asheducation-2018.1.127](https://doi.org/10.1182/asheducation-2018.1.127), indexed in Pubmed: [30504301](https://pubmed.ncbi.nlm.nih.gov/30504301/).
- Pardanani A, Kimlinger T, Reeder T, et al. Bone marrow mast cell immunophenotyping in adults with mast cell disease: a prospective study of 33 patients. *Leuk Res*. 2004; 28(8): 777–783, doi: [10.1016/j.leukres.2003.10.035](https://doi.org/10.1016/j.leukres.2003.10.035), indexed in Pubmed: [15203275](https://pubmed.ncbi.nlm.nih.gov/15203275/).
- Sotlar K, Fridrich C, Mall A, et al. Detection of c-kit point mutation Asp-816 \rightarrow Val in microdissected pooled single mast cells and leukemic cells in a patient with systemic mastocytosis and concomitant chronic myelomonocytic leukemia. *Leuk Res*. 2002; 26(11): 979–984, doi: [10.1016/s0145-2126\(02\)00041-3](https://doi.org/10.1016/s0145-2126(02)00041-3), indexed in Pubmed: [12363464](https://pubmed.ncbi.nlm.nih.gov/12363464/).
- Garcia-Montero AC, Jara-Acevedo M, Teodosio C, et al. KIT mutation in mast cells and other bone marrow hematopoietic cell lineages in systemic mast cell disorders: a prospective study of the Spanish Network on Mastocytosis (REMA) in a series of 113 patients. *Blood*. 2006; 108(7): 2366–2372, doi: [10.1182/blood-2006-04-015545](https://doi.org/10.1182/blood-2006-04-015545), indexed in Pubmed: [16741248](https://pubmed.ncbi.nlm.nih.gov/16741248/).
- Valent P, Spanblöchl E, Sperr WR, et al. Induction of differentiation of human mast cells from bone marrow and peripheral blood mononuclear cells by recombinant human stem cell factor/kit-ligand in long-term culture. *Blood*. 1992; 80(9): 2237–2245, indexed in Pubmed: [1384799](https://pubmed.ncbi.nlm.nih.gov/1384799/).
- Sotlar K, Colak S, Bache A, et al. Variable presence of KIT-D816V in clonal haematological non-mast cell lineage diseases associated with systemic mastocytosis (SM-AHNMD). *J Pathol*. 2010; 220(5): 586–595, doi: [10.1002/path.2677](https://doi.org/10.1002/path.2677), indexed in Pubmed: [20112369](https://pubmed.ncbi.nlm.nih.gov/20112369/).
- Schwaab J, Schnittger S, Sotlar K, et al. Comprehensive mutational profiling in advanced systemic mastocytosis. *Blood*. 2013; 122(14): 2460–2466, doi: [10.1182/blood-2013-04-496448](https://doi.org/10.1182/blood-2013-04-496448), indexed in Pubmed: [23958953](https://pubmed.ncbi.nlm.nih.gov/23958953/).
- Sperr WR, El-Samahi A, Kundi M, et al. Elevated tryptase levels selectively cluster in myeloid neoplasms: a novel diagnostic approach and screen marker in clinical haematology. *Eur J Clin Invest*. 2009; 39(10): 914–923, doi: [10.1111/j.1365-2362.2009.02184.x](https://doi.org/10.1111/j.1365-2362.2009.02184.x), indexed in Pubmed: [19522836](https://pubmed.ncbi.nlm.nih.gov/19522836/).
- Jawhar M, Schwaab J, Álvarez-Twose I, et al. MARS: Mutation-Adjusted Risk Score for Advanced Systemic Mastocytosis. *J Clin Oncol*. 2019; 37(31): 2846–2856, doi: [10.1200/JCO.19.00640](https://doi.org/10.1200/JCO.19.00640), indexed in Pubmed: [31509472](https://pubmed.ncbi.nlm.nih.gov/31509472/).
- Pardanani A, Shah S, Mannelli F, et al. Mayo alliance prognostic system for mastocytosis: clinical and hybrid clinical-molecular models. *Blood Adv*. 2018; 2(21): 2964–2972, doi: [10.1182/bloodadvances.2018026245](https://doi.org/10.1182/bloodadvances.2018026245), indexed in Pubmed: [30413432](https://pubmed.ncbi.nlm.nih.gov/30413432/).
- Pardanani A, Finke C, Abdelrahman RA, et al. Increased circulating IL-2Ra (CD25) predicts poor outcome in both indolent and aggressive forms of mastocytosis: a comprehensive cytokine-phenotype study. *Leukemia*. 2013; 27(6): 1430–1433, doi: [10.1038/leu.2013.11](https://doi.org/10.1038/leu.2013.11), indexed in Pubmed: [23318958](https://pubmed.ncbi.nlm.nih.gov/23318958/).
- Pardanani A. Systemic mastocytosis in adults: 2019 update on diagnosis, risk stratification and management. *Am J Hematol*. 2019; 94(3): 363–377, doi: [10.1002/ajh.25371](https://doi.org/10.1002/ajh.25371), indexed in Pubmed: [30536695](https://pubmed.ncbi.nlm.nih.gov/30536695/).
- Gotlib J, Kluin-Nelemans HC, George TI, et al. Efficacy and safety of midostaurin in advanced systemic mastocytosis. *N Engl J Med*. 2016; 374(26): 2530–2541, doi: [10.1056/NEJMoa1513098](https://doi.org/10.1056/NEJMoa1513098), indexed in Pubmed: [27355533](https://pubmed.ncbi.nlm.nih.gov/27355533/).

27. Jawhar M, Schwaab J, Naumann N, et al. Response and progression on midostaurin in advanced systemic mastocytosis: D816V and other molecular markers. *Blood*. 2017; 130(2): 137–145, doi: [10.1182/blood-2017-01-764423](https://doi.org/10.1182/blood-2017-01-764423), indexed in Pubmed: [28424161](https://pubmed.ncbi.nlm.nih.gov/28424161/).
28. Barete S, Lortholary O, Damaj G, et al. Long-term efficacy and safety of cladribine (2-CdA) in adult patients with mastocytosis. *Blood*. 2015; 126(8): 1009–1016, doi: [10.1182/blood-2014-12-614743](https://doi.org/10.1182/blood-2014-12-614743), indexed in Pubmed: [26002962](https://pubmed.ncbi.nlm.nih.gov/26002962/).
29. Casassus P, Caillat-Vigneron N, Martin A, et al. Treatment of adult systemic mastocytosis with interferon-alpha: results of a multicentre phase II trial on 20 patients. *Br J Haematol*. 2002; 119(4): 1090–1097, doi: [10.1046/j.1365-2141.2002.03944.x](https://doi.org/10.1046/j.1365-2141.2002.03944.x), indexed in Pubmed: [12472593](https://pubmed.ncbi.nlm.nih.gov/12472593/).
30. Alvarez-Twose I, Matito A, Morgado JM, et al. Imatinib in systemic mastocytosis: a phase IV clinical trial in patients lacking exon 17 mutations and review of the literature. *Oncotarget*. 2017; 8(40): 68950–68963, doi: [10.18632/oncotarget.10711](https://doi.org/10.18632/oncotarget.10711), indexed in Pubmed: [28978170](https://pubmed.ncbi.nlm.nih.gov/28978170/).
31. Pardanani A, Ketterling RP, Brockman SR, et al. CHIC2 deletion, a surrogate for FIP1L1-PDGFRα fusion, occurs in systemic mastocytosis associated with eosinophilia and predicts response to imatinib mesylate therapy. *Blood*. 2003; 102(9): 3093–3096, doi: [10.1182/blood-2003-05-1627](https://doi.org/10.1182/blood-2003-05-1627), indexed in Pubmed: [12842979](https://pubmed.ncbi.nlm.nih.gov/12842979/).
32. Ustun C, Arock M, Kluin-Nelemans HC, et al. Hematopoietic stem-cell transplantation for advanced systemic mastocytosis. *J Clin Oncol*. 2014; 32(29): 3264–3274, doi: [10.1200/JCO.2014.55.2018](https://doi.org/10.1200/JCO.2014.55.2018), indexed in Pubmed: [25154823](https://pubmed.ncbi.nlm.nih.gov/25154823/).
33. Ustun C, Gotlib J, Popat U, et al. Consensus opinion on allogeneic hematopoietic cell transplantation in advanced systemic mastocytosis. *Biol Blood Marrow Transplant*. 2016; 22(8): 1348–1356, doi: [10.1016/j.bbmt.2016.04.018](https://doi.org/10.1016/j.bbmt.2016.04.018), indexed in Pubmed: [27131865](https://pubmed.ncbi.nlm.nih.gov/27131865/).
34. Deininger MW, Gotlib J, Robinson WA, et al. Avapritinib (BLU-285), a selective KIT inhibitor, is associated with high response rate and tolerable safety profile in advanced systemic mastocytosis (AdvSM): results of a phase 1 study. *HemaSphere*. 2018; 257(Suppl 1): abstract.
35. Schneeweiss M, Peter B, Bibi S, et al. The KIT and PDGFRA switch-control inhibitor DCC-2618 blocks growth and survival of multiple neoplastic cell types in advanced mastocytosis. *Haematologica*. 2018; 103(5): 799–809, doi: [10.3324/haematol.2017.179895](https://doi.org/10.3324/haematol.2017.179895), indexed in Pubmed: [29439183](https://pubmed.ncbi.nlm.nih.gov/29439183/).
36. Gotlib J, Baird JH, George TI, et al. A phase 2 study of brentuximab vedotin in patients with CD30-positive advanced systemic mastocytosis. *Blood Adv*. 2019; 3(15): 2264–2271, doi: [10.1182/bloodadvances.2019000152](https://doi.org/10.1182/bloodadvances.2019000152), indexed in Pubmed: [31350306](https://pubmed.ncbi.nlm.nih.gov/31350306/).
37. Gotlib J, Pardanani A, Akin C, et al. International Working Group-Myeloproliferative Neoplasms Research and Treatment (IWG-MRT) & European Competence Network on Mastocytosis (ECNM) consensus response criteria in advanced systemic mastocytosis. *Blood*. 2013; 121(13): 2393–2401, doi: [10.1182/blood-2012-09-458521](https://doi.org/10.1182/blood-2012-09-458521), indexed in Pubmed: [23325841](https://pubmed.ncbi.nlm.nih.gov/23325841/).