

# Kliniczno-prognostyczne znaczenie wczesnych zmian w tomografii komputerowej głowy u chorych z niedokrwiennym udarem mózgu

Early changes on computed tomography and clinical quantitative data in acute ischemic stroke

Ryszard Podemski<sup>1</sup>, Konstanty Gurański<sup>1</sup>, Maria Ejma<sup>1</sup>, Marek Sąsiadek<sup>2</sup>, Tomasz Turek<sup>2</sup>, Krzysztof Kowalewski<sup>2</sup>

<sup>1</sup>Katedra i Klinika Neurologii Akademii Medycznej im. Piastów Śląskich we Wrocławiu

<sup>2</sup>Pracownia Tomografii Komputerowej Dolnośląskiego Szpitala Specjalistycznego im. T. Marciniaka we Wrocławiu

## Streszczenie

**Wstęp.** Celem pracy była jakościowo-topograficzna analiza zmian w tomografii komputerowej (CT, *computed tomography*) głowy we wczesnym okresie udaru mózgu, z weryfikacją ewolucji ogniska niedokrwiennego w 5. dobie udaru, odniesieniem wyników badań obrazowych do stanu klinicznego w 1. i 30. dniu choroby oraz ewentualnymi wnioskami prognostycznymi.

**Materiał i metody.** Badaniami objęto 55 chorych (22 kobiety i 33 mężczyzn) w wieku 21–81 lat (średnio 53 lata), z rozpoznaniem udaru niedokrwiennego w obszarze tętnicy środkowej mózgu. Badanie CT wykonywano za pomocą aparatu CT Somatom PLUS 4 firmy Siemens w pierwszych 12 godzinach (CT1) oraz w 5. dobie (CT2) udaru. Stan kliniczny oceniano w 1. i 30. dobie choroby według skali Orgogozo i Rankina.

**Wyniki.** U 65 % chorych zmiany niedokrwiennie o różnym stopniu nasilenia ujawniły się w CT już w pierwszych 12 godzinach choroby. W około 2/3 przypadków z rozległą strefą hipodensyjną w CT1, obejmującą ponad 1/3 obszaru zaopatrywanego przez tętnicę środkową mózgu (MCA, *Middle Cerebral Artery*), nastąpiło wtórne ukrwotoczenie ogniska zawałowego.

**Wnioski.** Znaczny stopień niesprawności i większa śmiertelność w przebiegu udaru wiążą się z rozległymi lub ograniczonymi do jąder podstawy zmianami niedokrwiennymi, które ujawniają się w badaniu obrazowym (CT1) w pierwszych 12 godzinach choroby. Brak wczesnych zmian niedokrwiennych w CT lub też zmiany ograniczone jedynie do kory mózgowej mają korzystne znaczenie rokownicze.

**Słowa kluczowe:** udar mózgu, wczesne zmiany niedokrwiennie w CT, rokowanie

## Abstract

**Introduction.** Localization, quality and evolution of early computed tomography (CT) signs in acute ischemic stroke were analyzed within the first hours and after 5 days. The aim of our study was to opinion prognostic value of CT changes for the clinical findings.

**Material and methods.** The examined group consisted of 55 patients (22 females and 33 males) aged 21–81 years (mean age 53 years) presented clinical signs of acute ischemic stroke involving the MCA territory. Using CT Somatom PLUS 4 by Siemens computer tomography of brain was performed during the first 12 hours (CT1) and after 5 days (CT2). The clinical features were scored immediately after admission (according to the Orgogozo scale) and after one month (according to the Orgogozo scale and Rankin scale).

**Results.** The initial CT scan showed early hypodensity in 36 patients (65.5%) and hyperdense middle cerebral artery (MCA) sign in 9 patients (16%). Large hypodensity (> 1/3 MCA territory) was found in 29% (n = 16) cases, small (< 1/3 MCA territory) cortical hypodensity in 22% (n = 12) and small subcortical in 14.5% (n = 8). Computed tomography CT2 showed large infarct in 62% (n = 34), small infarct in 35% (n = 19) and lacunar in 3.6% (n = 2). Large infarct at CT 2 developed among all patients with large early hypodensity, above 50% with small early hypodensity and 37% with normal CT1. Small infarct at CT2 was observed among 9 patients with small early lesion at CT1 and 10 patients with normal CT1. Hemorrhagic transformation occurred in 16 patients (29%). In 11 of these 16 cases CT1 demonstrated large hypodensity and in 5 cases — HMCAS. Nine patients died during 30 days. In 5 of these patients CT1 detected large hypodensity, small subcortical lesion in 2 patients, small cortical lesion in 1 patient and was normal in 1 patient. Large hypodensity and small subcortical lesion at CT1 were associated with severe Orgogozo scores. The 31 patients with initial moderate neurological deficit had normal CT1 or small cortical hypodensity. A poor outcome (Rankin scale graded 4–5 or death) at 30 days after stroke was associated

Adres do korespondencji:

Prof. dr. hab. med. Ryszard Podemski

ul. Traugutta 118, 50–420 Wrocław

tel./faks: +48 (0 71) 342 49 19

e-mail: profprpo@neurolog.am.wroc.pl

Praca wpłynęła do Redakcji: 16 listopada 2001 r.

Zaakceptowano do druku: 28 grudnia 2001 r.

with large hypodensity, small subcortical hypodensity and HMCAS.

**Conclusion.** 1. Early CT signs during first 12 hours occur in 65.5% cases of acute ischemic stroke. 2. Hemorrhagic transformation develops of 2/3 patients with early large hypodensity. 3. Early large hypodensity or small subcortical lesion were preferably seen in patients who died within 30 days after stroke or exhibited at the same time severe neurological deficit. 4. Normal initial CT scan and the presence of small cortical lesion were related with favourable outcome in ischemic stroke.

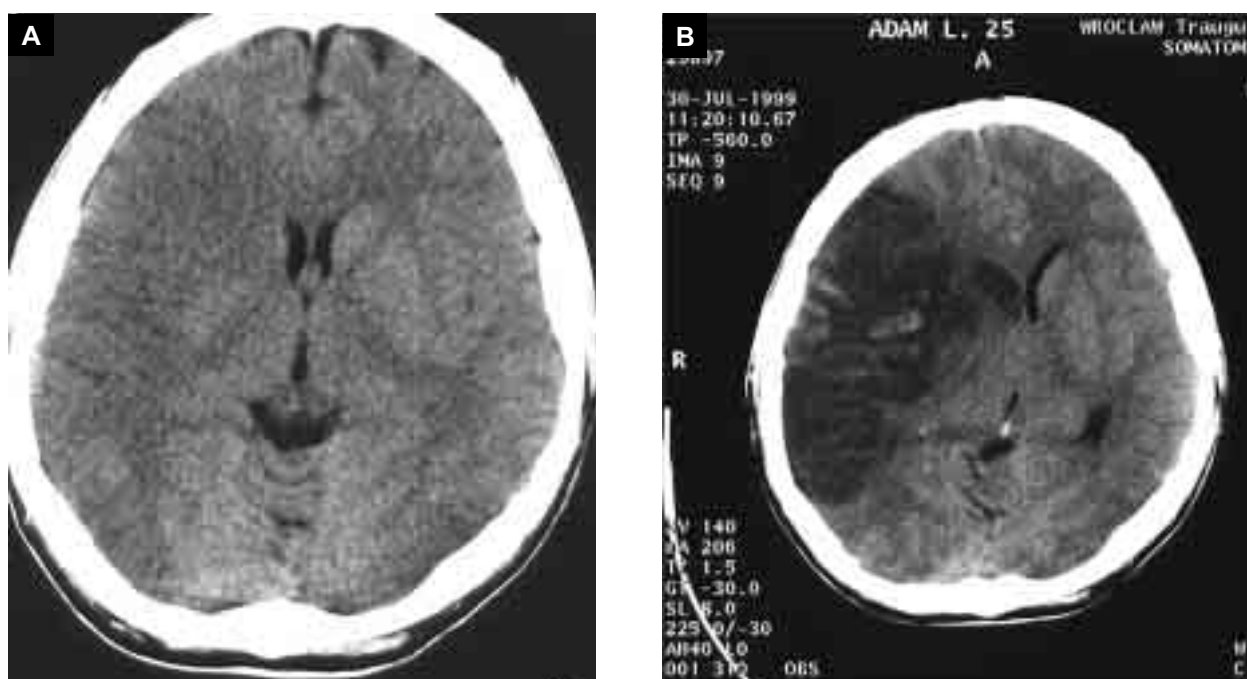
**Key words:** ischemic stroke, early CT signs, outcome

## Wstęp

Szybki rozwój technik obrazowania układu nerwowego, z wprowadzaniem aparatów o coraz większej mocy, czułości i coraz większym zaawansowaniu technologicznym oprogramowania, nie zmienia faktu, że klasyczna tomografia komputerowa (CT, *computed tomography*) nadal pozostaje najbardziej rozpowszechnionym i ekonomicznie dostępnym badaniem obrazowym. Chociaż badanie CT głowy u chorych z podejrzeniem udaru mózgu wykonuje się przede wszystkim w celu wykluczenia krwawienia śródczaszkowego lub procesu rozrostowego, liczne obserwacje wskazują,

że może ono ujawnić zmiany niedokrwienne w mózgowiu już w pierwszych godzinach choroby [1–4]. Zmiany te polegają najczęściej na zatarciu granicy pomiędzy istotą szarą i białą; nieostre są zarysy jądra soczewkowatego, zakrętów wyspy i bruzd kory mózgowej [5, 6]. W miarę upływu czasu gęstość obszaru objętego niedokrwieniem stopniowo obniża się, zarysowują się jego kontury. Po kilkunastu lub kilkudziesięciu godzinach od początku udaru strefa obniżonej gęstości jest już wyraźnie widoczna i zwykle dobrze odgraniczona od zdrowej tkanki (ryc. 1).

W pierwszych godzinach udaru pojawia się towarzyszący niedokrwieniu obrzęk mózgu, który



**Rycina 1.** Chory A.L., lat 25. Badanie CT wykonano w Pracowni Tomografii Komputerowej Szpitala im. T. Marciniaka; **A)** rozległy obszar hipodensyjny (zatarcie struktur korowo-podkorowych, cechy obrzęku) w zakresie unaczynienia prawej MCA (4 godziny od początku udaru); **B)** badanie kontrolne w 5 dobie; rozległy zawal w zakresie unaczynienia prawej tętnicy środkowej mózgu, z cechami wtórnego ukrwotoczenia

**Figure 1.** Patient (25 years old) CT scan performed at the Department of Radiology, Marciniak Memory Hospital; **A)** large hypodensity (basal ganglion and cortical hypoattenuation, brain swelling) in the right MCA territory (4 hours after stroke onset); **B)** control CT after 5 days; large infarct in the right MCA territory with hemorrhagic transformation

CT (*computed tomography*) — tomografia komputerowa; MCA (*middle cerebral artery*) — tętnica środkowa mózgu

powoduje tak zwany efekt masy, ze zwężeniem rowków mózgowych, uciśnięciem układu komorowego i przemieszczeniem struktur linii środkowej mózgu. Zwężenie rowków kory mózgowej może niekiedy być jedynym wczesnym objawem niedokrwienia widocznym w obrazie CT [7].

Do innej kategorii zjawisk, które się mogą ujawnić w konwencjonalnym badaniu CT już w początkowym okresie udaru niedokrwiennego, należy podwyższenie gęstości tętnicy środkowej mózgu, wskazujące na obecność w niej zakrzepu lub materiału zatorowego [8–10].

Częstość występowania wczesnych zmian niedokrwiennych w CT wynosi według różnych autorów od około 5% w ciągu pierwszych 3 godzin choroby do 94% w badaniach wykonanych w pierwszej dobie udaru [11–15]. Ich kliniczne znaczenie, zwłaszcza w odniesieniu do prognozowania dalszego przebiegu choroby, ewolucji ogniska niedokrwiennego, nasilenia i dystrybucji objawów deficytu neurologicznego, a także możliwości ich regresji, pozostawia wciąż wiele wątpliwości.

Celem pracy jest jakościowo-topograficzna analiza zmian w obrazie CT we wczesnym okresie udaru mózgu — w ciągu pierwszych 12 godzin od zachorowania, z weryfikacją ewolucji ogniska niedokrwiennego w 5. dobie udaru, odniesieniem wyników badań obrazowych do stanu klinicznego w 1. i 30. dniu choroby oraz ewentualnymi wnioskami prognostycznymi.

## **Materiał i metody**

Badaniami objęto 55 chorych (22 kobiety i 33 mężczyzn) w wieku 21–81 lat (średnio 53 lata), z rozpoznaniem udaru niedokrwiennego w obszarze tętnicy środkowej mózgu (MCA, *middle cerebral artery*). Za kryteria wyłączenia pacjentów z grupy przyjęto: przemijające niedokrwienie ogniskowe (TIA, *transient ischaemic attack*), przebyty w przeszłości udar mózgu z trwałymi następstwami klinicznymi i/lub zejściowymi zmianami naczyniopochodnymi niewidocznymi w CT, a także prawidłowy obraz mózgowia w wyjściowym i kontrolnym (4–5 doba udaru) badaniu obrazowym. Z analizy wykluczono także pacjentów, którzy zmarli przed wykonaniem kontrolnego badania CT — do 5 dni od zachorowania.

Badanie CT wykonywano za pomocą aparatu CT Somatom PLUS 4 firmy Siemens, w 1. (CT1) oraz w 5. (CT2) dobie udaru. Stosowano technikę sekwencyjną, warstwami o grubości 8 mm, równoległe do płaszczyzny oczodołowo-usznej, przy oknie 80/40 j.H. (jednostki Hounsfielda). W badaniu wyjściowym brano pod uwagę obecność, loka-

lizację i rozległość obszaru o obniżonej gęstości oraz ewentualne podwyższenie gęstości tętnicy środkowej mózgu (HMCAS, *hyperdense middle cerebral artery sign*).

Chorych z wczesnymi zmianami niedokrwiennymi w CT1 kwalifikowano do jednej z następujących grup: a) z rozległym ogniskiem hipodensyjnym, obejmującym ponad 1/3 obszaru zaopatrywanego przez tętnicę środkową mózgu ( $> 1/3$  MCA) oraz b) ze zmianami niedokrwiennymi ( $< 1/3$  MCA) ograniczonymi w korze mózgowej lub obejmującymi wyłącznie struktury podkorowe.

W CT2 oceniano rozprzestrzenienie i lokalizację zmian hipodensyjnych, wyróżniając zawał rozległy ( $> 1/3$  MCA) oraz ograniczony ( $< 1/3$  MCA). Zawał zatokowy wyodrębniano wówczas, gdy średnica podkorowego ogniska niedokrwiennego nie przekraczała 1,5 cm. Zwracano również uwagę na ewentualne cechy ukrwotocznienia w obszarze niedokrwienia.

Stan kliniczny oceniano w 1. i 30. dobie choroby według skali Orgogozo (0–100 pkt) oraz w 30. dobie także według 6-stopniowej skali Rankin, która była podstawą zaklasyfikowania chorych do 3 grup o różnym stopniu niesprawności; znacznym (4–5), umiarkowanym (2–3) oraz minimalnym (0–1).

## **Wyniki**

### **Ocena badań obrazowych (CT1 i CT2)**

W badaniu wyjściowym (CT1), wykonanym do 12 godzin od wystąpienia objawów udaru, zmiany hipodensyjne ujawniono u 36 chorych (65,5%). U 9 chorych (16%) stwierdzono ponadto cechy podwyższonej gęstości tętnicy środkowej mózgu (HMCAS). W 19 przypadkach (34,5%) wynik badania CT1 był ujemny (tab. I). Rozległe zmiany niedokrwienne ( $> 1/3$  MCA) zaobserwowano w 16 przypadkach (29%), zmiany ograniczone w korze mózgowej — w 12 przypadkach (22%) oraz w obszarze jąder podkorowych — w 8 przypadkach (14,5%).

Badanie CT2, wykonane w 5. dobie udaru, wykazało rozległe zmiany niedokrwienne ( $> 1/3$  MCA) w 34 przypadkach (62%), ograniczony obszar niedokrwienia ( $< 1/3$  MCA) obecny był w 19 przypadkach (35%), a w 2 przypadkach (3,6%) stwierdzono cechy udaru zatokowego. Rozległy zawał widoczny w badaniu CT2 dotyczył wszystkich chorych z wczesnymi zmianami niedokrwiennymi  $> 1/3$  MCA w CT1, ponad 50% chorych z wyjściowo ograniczonym obszarem niedokrwienia i 37% chorych bez ujawnionych zmian w CT1. Ograniczony zakres niedokrwienia w CT2 ( $< 1/3$  MCA) stwierdzono u 9 chorych z niewielkim, ogra-

TABELA I. Charakterystyka zmian w CT1 i CT2 w grupie 55 chorych z udarem niedokrwiennym w obszarze tętnicy środkowej mózgu

TABLE I. CT1 and CT2 findings in 55 patients with ischemic stroke involving the MCA territory

Wynik badania CT CT changes	CT1	CT2
Prawidłowy Normal	19 (34,5%)	0
Udar rozległy (> 1/3 MCA) Large infarct	16 (29,1%)	34 (61,8%)
Udar ograniczony korowy Small cortical infarct	12 (21,8%)	9 (16,4%)
Udar ograniczony podkorowy Small subcortical infarct	8 (14,5%)	10 (18,2%)
Zawał zatokowy Lacunar infarct	0	2 (3,6%)
Ukrwotoczenie zawału Hemorrhagic transformation of infarct	0	16 (29%)

CT (computed tomography) — tomografia komputerowa; MCA (middle cerebral artery) — tętnica środkowa mózgu

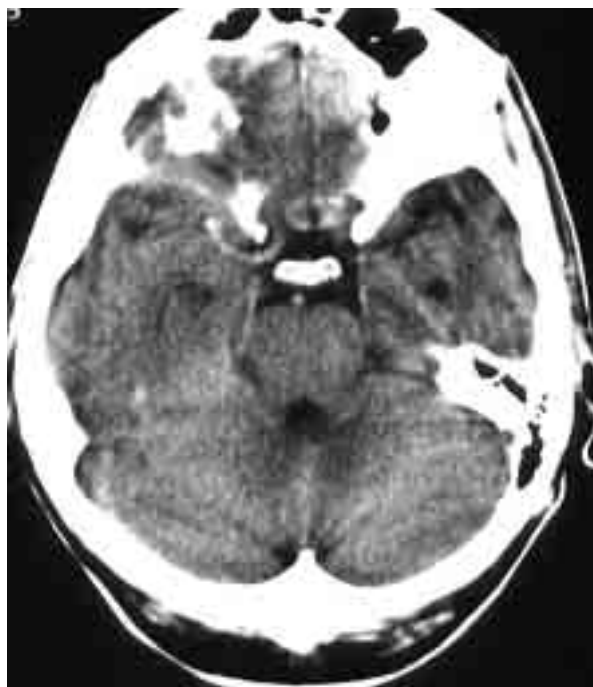niczonym obszarem o obniżonej gęstości w CT1, zlokalizowanym w korze (n = 5) lub podkorowo (n = 4) oraz u 10 chorych z prawidłowym wynikiem CT1. U 2 chorych z udarem zatokowym obraz CT1 był prawidłowy.

Wtórne ukrwotoczenie ogniska niedokrwiennego wykazano u 16 chorych (29%), z których aż u 11 stwierdzono w wyjściowym badaniu obrazowym rozległe zmiany niedokrwienne, a w 5 przypadkach — z cechami HMCAS (ryc. 2).

### Stan kliniczny chorych w ilościowej ocenie według skali Orgogozo a lokalizacja i nasilenie zmian niedokrwiennych w CT1

Spośród badanej grupy 55 chorych w 9 przypadkach (16%) nastąpił zgon w okresie między 5. a 30. dobą od początku udaru. W 5 z tych przypadków badanie CT1 wykazało rozległe zmiany niedokrwienne, w 2 — zmiany ograniczone w obszarze podkorowym, w 1 — zmiany ograniczone w korze mózgowej, a w 1 przypadku obraz CT1 nie wykazywał odchyień od stanu prawidłowego (tab. II).

W grupie 24 chorych z najniższymi wartościami średniej według skali Orgogozo (25,6–33) w 1. dobie choroby w badaniu CT1 obserwowano rozległe zmiany niedokrwienne lub zmiany ograniczone, zlokalizowane w obszarze jąder podkorowych (tab. III). U 31 chorych z umiarkowanym deficytem neurologicznym w pierwszej dobie udaru, nie wykazano żadnych zmian w wyjściowym badaniu obrazowym albo ograniczały się wyłącznie do kory mózgowej. Średnie wartości w skali Orgogozo wynosiły w tych przypadkach 53,7 (prawidłowy



Rycina 2. Pacjent T.K. lat 50. Badanie CT wykonano w Pracowni Tomografii Komputerowej Szpitala im. T. Marciniaka; podwyższenie gęstości MCA po stronie prawej

Figure 2. Patient T.K. (50 years old). CT scan performed at the Department of Radiology, Marciniak Memory Hospital; right hyperdense MCA sign

CT (computed tomography) — tomografia komputerowa; MCA (middle cerebral artery) — tętnica środkowa mózgu

TABELA II. Wyniki CT1 a zejścia śmiertelne chorych z udarem niedokrwiennym mózgu w pierwszych 30 dniach choroby

TABLE II. CT1 findings and death after 30 days in patients with ischemic stroke

CT1	n	Zgon Death
Prawidłowe Normal	19	1 (5%)
Udar rozległy (> 1/3 MCA) Large infarct	16	5 (31%)
Udar ograniczony korowy Small cortical infarct	12	1 (8%)
Udar ograniczony podkorowy Small subcortical infarct	8	2 (25%)
HMCAS	9	3 (33%)

CT (computed tomography) — tomografia komputerowa; MCA (middle cerebral artery) — tętnica środkowa mózgu; HMCAS (hyperdense middle cerebral artery sign) — podwyższona gęstość tętnicy środkowej mózgu

wy obraz CT) i 47,9 (zmiany ograniczone do kory mózgowej).

Ilościowa ocena stanu neurologicznego według skali Orgogozo w 30. dniu choroby oraz kla-

TABELA III. Wynik CT1 a stan neurologiczny chorych z udarem niedokrwiennym mózgu w 1 i 30 dniu choroby, oceniany według skali Orgogozo

TABLE III. CT1 features and neurologic score on Orgogozo scale at admission and after 30 days

CT1	n	Skala Orgogozo (średnia) Orgogozo scale (mean)	
		1 dzień 1 day	30 dzień 30 day
Prawidłowy Normal	19	53,7	66,6
Udar rozległy (> 1/3 MCA) Large infarct	16	25,6	5,9
Udar ograniczony korowy Small cortical infarct	12	47,9	58,3
Udar ograniczony podkorowy Small subcortical infarct	8	33,0	38,0
HMCAS	9	27,7	35,0

CT (computed tomography) — tomografia komputerowa; MCA (middle cerebral artery) — tętnica środkowa mózgu; HMCAS (hyperdense middle cerebral artery sign) — podwyższona gęstość tętnicy środkowej mózgu

syfikacja stopnia upośledzenia sprawności, przeprowadzona na podstawie skali Rankina wykazały najniższe wartości (średnio 35,9–38 pkt. w skali Orgogozo) oraz największe upośledzenie sprawności (4–5 pkt. w skali Rankina) w grupie chorych z wczesnymi zmianami podkorowymi lub z rozległymi zmianami niedokrwiennymi i HMCAS w CT1 (tab. III i IV). W pozostałych przypadkach średnia wartość według skali Orgogozo wynosiła powyżej 58 punktów, a stopień niesprawności ustalony na podstawie skali Rankina, zwłaszcza u chorych z prawidłowym CT1, był w przeważającym odsetku niewielki lub minimalny.

## Dyskusja

Wczesne zmiany w obrazie CT u chorych z niedokrwiennym udarem mózgu są przede wszystkim radiologicznym objawem obrzęku mózgu [7]. W wyniku niedokrwienia dochodzi do obrzęku cytotoksycznego związanego z przemieszczaniem się wody z przestrzeni zewnątrzkomórkowej do wnętrza komórek nerwowych [16, 17]. Wywołuje to obniżenie gęstości istoty szarej, widoczne w badaniu CT [7, 18–20]. Z powodu uszkodzenia bariery krew-mózg dochodzi także do obrzęku naczyniopochodnego, w którym ciecz obrzękowa gromadzi się pozakomórkowo. To z kolei jest przyczyną powstawania tak zwanego efektu masy w badaniu obrazowym, polegającego najczęściej na zwężeniu rowków mózgowych, niekiedy z uciskiem na jedną z komór i przemieszczeniem struk-

TABELA IV. Wynik CT1 a stan neurologiczny chorych z udarem niedokrwiennym mózgu w 30 dniu choroby, oceniany według skali Rankin; minimalny (A), umiarkowany (B) i znaczny (C) stopień upośledzenia sprawności

TABLE IV. CT1 changes and neurologic score on Rankin scale after 30 days; minimal (A), moderate (B) and severe neurological deficit (C)

CT1	n	Skala Rankina Rankin scale		
		A (0–1)	B (2–3)	C (4–5)
Prawidłowy Normal	19	9 (48%)	5 (26%)	4 (21%)
Udar rozległy (> 1/3 MCA) Large infarct	16	2 (13%)	4 (25%)	5 (31%)
Udar ograniczony korowy Small cortical infarct	12	4 (33,5%)	3 (25%)	4 (33,5%)
Udar ograniczony podkorowy Small subcortical infarct	8	1 (12,5%)	1 (12,5%)	4 (50%)
HMCAS	9	1 (11%)	2 (22%)	3 (33%)

CT (computed tomography) — tomografia komputerowa; MCA (middle cerebral artery) — tętnica środkowa mózgu; HMCAS (hyperdense middle cerebral artery sign) — podwyższona gęstość tętnicy środkowej mózgu

tur środkowych mózgu. Zwężenie rowków mózgowych jako wczesny efekt masy towarzyszy zwykle zmianom umiejscowionym powierzchniowo. Niekiedy może stanowić jedyny objaw wczesnego niedokrwienia mózgu, co wiąże się z kompensacyjnym rozszerzeniem naczyń w obszarze hipoperfuzji, maskując jednocześnie ognisko hipodensyjne [21].

Najbardziej wrażliwe na niedotlenienie są neurony istoty szarej mózgu. Stąd jednym z najwcześniejszych objawów niedokrwienia w tym obszarze jest obniżenie gęstości istoty szarej, które w CT jest zobrazowane jako zatarcie jej granic, sprawiając wrażenie zlewania się istoty szarej z białą. Dotyczy to najczęściej jądra soczewkowatego, wyspy i bruzd kory mózgowej.

Kolejną zmianą, którą można stwierdzić we wczesnym okresie udaru niedokrwienego, jest podwyższenie gęstości tętnicy środkowej mózgu (HMCAS), świadczące o obecności w niej zakrzepu lub zatoru. Objaw ten występuje według różnych autorów u 6–50% chorych [8–10, 22]. W badaniach CT, wykonywanych w kilka dni od początku udaru HMCAS jest już zazwyczaj niewidoczny, co wynika z rozpuszczenia zakrzepu albo migracji materiału zatorowego. Gęstość MCA może się także zwiększać w przypadku nasilonych zmian miażdżycowych i zwapnień w ścianie naczynia, co niekiedy może być mylnie interpretowane jako zakrzep w jego świetle. Objaw HMCAS często występuje razem ze zmianami hipodensyjnymi, ale

może również stanowić jedyną nieprawidłowość, widoczną w obrazie CT w ostrym okresie udaru. Z dotychczasowych obserwacji klinicznych, potwierdzonych również w badaniu autorów niniejszego artykułu wynika, że podwyższenie gęstości MCA stwierdza się przede wszystkim w rozległych udarach niedokrwiennych [8, 10, 22, 23].

Według różnych autorów odsetek wczesnych zmian ujawniających się w CT wynosi 5–94% [11, 12, 14, 15]. Tak duża rozpiętość wyników wiąże się prawdopodobnie z różnym czasem wykonywania pierwszego CT (1–24 h) oraz z rodzajem aparatu i zastosowaną techniką badania. U chorych badanych przez autorów, przy zastosowaniu standardowej techniki sekwencyjnej i wykonaniu wyjściowego badania CT w okresie do 12 godzin od wystąpienia klinicznych objawów udaru, zmiany hipodensyjne wykazano aż u 65% chorych.

Z dotychczasowych obserwacji wynika, że wczesne zmiany hipodensyjne w udarze niedokrwiennym mózgu ujawniające się w badaniu CT są nieodwracalne i nakreślają obszar, który ulegnie zawałowi [1, 7, 12]. Ich rozległość i umiejscowienie ma także znaczenie prognostyczne. Moulin i wsp. [12] wykazali, że zatarcie jądra soczewkowatego predysponuje do głębokiego zawału, zatarcie bruzd kory mózgu — do powierzchniowego, a zatarcie wyspy — do rozległych zmian niedokrwiennych.

W kilku badaniach klinicznych oceniano znaczenie prognostyczne rozległości wczesnych zmian hipodensyjnych [7, 12, 24–27]. Wysoką śmiertelność i znaczny stopień niesprawności wykazano w przypadkach z rozległymi, wczesnymi zmianami hipodensyjnymi w CT, które obejmowały ponad 1/3 lub ponad 1/2 obszaru zaopatrywanego przez MCA [7, 21, 25, 26 28]. W przypadku chorych ze zmianami ograniczonymi, obecność 2 lub 3 objawów niedokrwienia, na przykład w postaci zatarcia jądra soczewkowatego, wyspy i rowków mózgowych, rokowania były gorsze niż u chorych z obecnością tylko jednego objawu [12]. W badanej przez autorów niniejszej pracy grupie chorych odsetek zgonów był najwyższy u osób z rozległymi zmianami w CT1. Znaczny stopień niesprawności po 30 dniach choroby stwierdzono u chorych z wczesnymi zmianami hipodensyjnymi w okolicy jąder podstawy. Dobre rokowanie dotyczyło grupy chorych z prawidłowym wynikiem CT1 lub z wczesnymi, ograniczonymi zmianami korowymi. Potwierdza to obserwacje innych autorów: o rokowaniu decyduje nie tylko obecność czy rozległość wczesnych zmian hipodensyjnych w badaniu obrazowym, ale także ich umiejscowienie.

Obecność wczesnych zmian wykrytych w badaniu CT, w szczególności rozległego ogniska zawałowego z towarzyszącym obrzękiem mózgu, a także ciężki stan neurologiczny, to czynniki zwiększające ryzyko ukrotocznienia zawału [29]. Kummer [21], analizując wyniki badania ECASS, wykazał, że w udarze rozległym, obejmującym ponad 1/3 obszaru zaopatrywanego przez MCA, ukrotocznienie występowało 2-krotnie częściej, niż w udarach ograniczonych. W przeprowadzonych przez autorów niniejszej pracy badaniach ukrotocznienie zawału uwidocznione w CT2 dotyczyło 30% przypadków, przy czym u ponad 50% z nich zaobserwowano cechy rozległego udaru niedokrwiennego w CT1. Stan kliniczny chorych z ukrotocznionym zawałem jest już zwykle wyjściowo bardzo ciężki, natomiast sam fakt ukrotocznienia zawału nie pogarsza dalszego przebiegu choroby [30]. Wśród badanych chorych nie stwierdzano istotnego pogorszenia stanu klinicznego wraz z ukrotocznieniem zawału, jakkolwiek w 4 z 7 przypadków zgonu między 5. a 30. dniem od początku udaru, badanie CT2 wykazywało wtórne zmiany krwotoczne.

## Wnioski

1. U 65% chorych z udarem niedokrwiennym w obszarze unaczynienia MCA zmiany w obrazie CT ujawniają się już w pierwszych 12 godzinach choroby.
2. Wtórne ukrotocznienie udaru rozwija się w około 2/3 przypadków z wczesnymi, rozległymi zmianami niedokrwiennymi w CT, obejmującymi ponad 1/3 obszaru zaopatrywanego przez MCA.
3. Znaczny stopień niesprawności i większą śmiertelność w przebiegu udaru obserwuje się u chorych z wczesnymi, rozległymi zmianami niedokrwiennymi w CT oraz u chorych ze zmianami ograniczonymi w okolicy jąder podstawy.
4. Brak zmian niedokrwiennych w CT w 1. dobie udaru lub obecność w tym badaniu jedynie zmian ograniczonych w korze mózgowej jest korzystniejsze pod względem rokowania.

## Piśmiennictwo

1. Bozzao L., Bastianello S., Fantozzi L.M. i wsp.: Correlation of angiographic and sequential CT findings in patients with evolving cerebral infarction. *Am. J. Neuroradiol.* 1989, 10, 1215–1222.
2. Buttner T., Uffmann M., Gunes N. i wsp.: Early CCT signs of supratentorial brain infarction: clinico-radiological correlations. *Acta Neurol. Scand.* 1997, 96, 317–323.
3. von Kummer R., Meyding-Lamade U., Forsting M. i wsp.: Sensitivity and prognostic value of early CT in occlusion of the middle cerebral artery trunk. *Am. J. Neuroradiol.* 1994, 15, 9–15.

4. von Kummer R., Nolte P.N., Schnittger H. i wsp.: Detectability of cerebral hemisphere ischaemic infarcts by CT within 6 h of stroke. *Neuroradiology* 1996, 38, 31–33.
5. Tomura N., Uemura K., Inugami A. i wsp.: Early CT finding in cerebral infarction: obscuration of the lentiform nucleus. *Radiology* 1988, 168, 463–437.
6. Truwit C. L., Barkovich A., J., Gean-Marton A. i wsp.: Loss of the insular ribbon: another early CT sign of acute middle cerebral artery infarction. *Radiology* 1990, 176, 801–806.
7. von Kummer R., Weber J.: Brain and vascular imaging in acute ischemic stroke. *Neurology* 1997, 49, 52–55.
8. Bastianello S., Pierallini A., Colonnese C. i wsp.: Hyperdense middle cerebral artery CT sign. Comparison with angiography in the acute phase of ischemic supratentorial infarction. *Neuroradiology* 1999, 33, 207–211.
9. Pressman B.D., Tourje E.J., Thompson J.R.: An early CT sign of ischemic infarction: increased density in cerebral artery. *Am. J. Roentgenol.* 1987, 149, 583–586.
10. Schuierer G., Huk W.: The unilateral hyperdense middle cerebral artery: an early CT-sign of embolism or thrombosis. *Neuroradiology* 1988, 30, 120–122.
11. Horowitz S.H., Zito J.L., Donnarumma R. i wsp.: Computed tomographic-angiographic findings within the first five hours of cerebral infarction. *Stroke* 1991, 22, 1245–1253.
12. Moulin T., Cattin F., Crepin-Leblond T. i wsp.: Early CT signs in acute middle cerebral artery infarction: predictive value for subsequent infarct locations and outcome. *Neurology* 1996, 47, 366–375.
13. Pera J., Dziedzic T., Sowik A. i wsp.: Prognostic significance of visible infarction on Computed Tomography in ischemic stroke. *Cerebrovasc. Dis.* 2000, 10, 28.
14. Sasiadek M.: CT of early ischemic lesions of the brain. *Neurol. Neurochir. Pol.* 1996, 30, 589–598.
15. The NINDS rt-PA Stroke Study Group.: Tissue plasminogen activator for acute ischemic stroke. *N. Engl. J. Med.* 1995, 333, 1581–1587.
16. Hossmann K.A., Schuierer F.J.: Experimental brain infarcts in cats. I. Pathophysiological observations. *Stroke* 1980, 11, 583–592.
17. Schuierer F.J., Hossmann K.A.: Experimental brain infarcts in cats. II. Ischemic brain edema. *Stroke* 1980, 11, 593–601.
18. Rieth K.G., Fujiwara K., Di Chiro G. i wsp.: Serial measurements of CT attenuation and specific gravity in experimental cerebral edema. *Radiology* 1980, 135, 343–348.
19. Torack R.M., Alcalá H., Gado M. i wsp.: Correlative assay of computerized cranial tomography CCT, water content and specific gravity in normal and pathological postmortem brain. *J. Neuropathol. Exp. Neurol.* 1976, 35, 385–392.
20. Unger E., Littlefield J., Gado M.: Water content and water structure in CT and MR signal changes: possible influence in detection of early stroke. *Am. J. Neuroradiol.* 1988, 9, 687–691.
21. von Kummer R., Allen K.L., Holle R. i wsp.: Acute stroke: usefulness of early CT findings before thrombolytic therapy. *Radiology* 1997, 205, 327–333.
22. Launes J., Ketonen L.: Dense middle cerebral artery sign: an indicator of poor outcome in middle cerebral artery area infarction. *Neurol. Neurosurg. Psychiatry* 1987, 50, 1550–1552.
23. Ricci S., Caputo N., Aisa G. i wsp.: Prognostic value of the dense middle cerebral artery sign in patients with acute ischemic stroke. *E. Ital. J. Neurol. Sci.* 1991, 12, 45–47.
24. Horowitz S.H., Zito J.L., Donnarumma R. i wsp.: Clinical-radiographic correlations within the first five hours of cerebral infarction. *Acta Neurol. Scand.* 1992, 86, 207–214.
25. Krieger D.W., Demchuk A.M., Krasner S.E. i wsp.: Early clinical and radiological predictors of fatal brain swelling in ischemic stroke. *Stroke* 1999, 30, 287–292.
26. von Kummer R., Holle R., Gizyska U. i wsp.: Interobserver agreement in assessing early CT signs of middle cerebral artery infarction. *Am. J. Neuroradiol.* 1996, 17, 1743–1748.
27. Wijdicks, Diring: Middle cerebral artery territory infarction and early brain swelling: progression and effect of age on outcome. *Mayo Clin. Proc.* 1998, 73, 829–836.
28. Marks M.P., Holmgren E.B., Fox A.J. i wsp.: Evaluation of early computed tomographic findings in acute ischemic stroke. *Stroke* 1999, 30, 389–392.
29. Dávalos A., Toni D., Iweins F. i wsp.: For the ECASS Group Neurological Deterioration in Acute Ischemic Stroke: Potential Predictors and Associated Factors in the European Cooperative Acute Stroke Study (ECASS) I. *Stroke* 1999, 30, 2631–2636.
30. Toni D., Fiorelli M., Bastianello S. i wsp.: Hemorrhagic transformation of brain infarct: predictability in the first 5 hours from stroke onset and influence on clinical outcome. *Neurology* 1996, 46, 341–345.