

Dynamika gęstości mózgu w ostrej fazie udaru niedokrwiennego

Dynamics of brain density in the acute phase of ischemic stroke

Roman Mazur¹, Mieczysław Szustakowski², Barbara Książkiewicz¹, Maciej Binek¹,
Leon Jodłowski², Marek Piszczek³, Maciej Klimarczyk¹, Piotr Rajewski¹,
Tomasz Rosochowicz⁴

¹Katedra i Klinika Neurologii Akademii Medycznej im. L. Rydygiera, Bydgoszcz

²Instytut Optoelektroniki, Wojskowa Akademia Techniczna, Warszawa

³Instytut podstaw Elektroniki, Wojskowa Akademia Techniczna, Warszawa

⁴Szpital Wojewódzki, oddział Neurologii, Toruń

Streszczenie

W niniejszym artykule przedstawiono oryginalną metodę i aparaturę — encefalodensometr (EDM), pozwalającą na podstawie obrazu akustycznego mózgu w ostrej fazie udaru niedokrwiennego ocenić dynamikę gęstości mózgu i monitorować zmiany zachodzące w krążeniu mózgowym. Badania kliniczne poprzedzono badaniami modelowymi, które wykazały słuszność założeń. Metoda jest nieinwazyjna. Przedstawiono badania pilotażowe przeprowadzone wśród zdrowych ochotników. W artykule opisano zapisy EDM wykonane u chorych w przebiegu udaru mózgu. Z obrazu akustycznego mózgu można odczytać dynamikę zmniejszającej się gęstości mózgu (krzywe odpadające) oraz dynamikę zwiększającej się gęstości mózgu (krzywe narastające). Uzyskane dane obrazują zachowanie się homeostazy mózgu, a na ich podstawie można szacunkowo ocenić ukrwienie mózgu.

Słowa kluczowe: udar niedokrwienny mózgu, gęstość mózgu

Abstract

The authors of the paper present an original method and device — Encephalodensometer (EDM), enabling on the basis of acoustic image an assessment of dynamics of brain density in the acute phase of stroke and monitoring of changes in cerebral circulation. The clinical studies were preceded by the studies on physical models. The method is not invasive. There are presented the results of preliminary studies in the control group and in the group of patients with the acute phase of ischemic stroke. From the acoustic image we can see a decreasing dynamics of brain density (decreasing curves) and dynamics of increasing brain density (increasing curves). The data obtained give an insight in cerebral homeostasis and estimated assessment of cerebral blood supply.

Key words: ischemic stroke, brain density

Wstęp

Ostra niedomoga krążenia mózgowego niezależnie od przyczyny wywołuje niedokrwienie mózgu, co w konsekwencji powoduje deficyt energetyczny mózgu [1–3].

Marian Mazur, polski cybernetyk i matematyk, ściśle wiązał definicję życia z poborem energii, jej przetwarzaniem i kumulacją [4].

W wypadku zaburzenia jednego z tych czynników, układ, jakim jest mózg, zostaje wytracony

z równowagi. Zjawisko to opisał Bernard, a Cannon nazwał — zaburzeniem hemostazy [5, 6].

Hemostaza (*homoios* — jednakowy, równy; *staios* — stałość, stateczność) jest stałym dążeniem do przywrócenia i zachowania równowagi, tzn. do utrzymywania w danym układzie pewnych procesów na określonym poziomie i w optymalnych granicach.

W udarze mózgu, na skutek niedokrwienia i w efekcie niedostatecznej ilości energii dochodzi do zwiększonej przepuszczalności barier i błon komórkowych dla wody, która przechodzi z łożyska naczyniowego do tkanki nerwowej. Przechodzeniu wody, gromadzącej się w komórkach i przestrzeniach międzykomórkowych wskutek zahamowania pompy sodowo-potasowej, towarzyszy zwiększenie objętości mózgu. Prowadzi to w stanach ekstremalnych do ciasnoty wewnątrzczaszkowej z objawami niedomogi pnia mózgu, co od-

Adres do korespondencji:

Prof. dr hab. med. Roman Mazur
Katedra i Klinika Neurologii AM
ul. M. Curie-Skłodowskiej 9, 85–094 Bydgoszcz
tel./faks: +48 (0 52) 585 40 32
e-mail: neurolamb@poczta.onet.pl
Praca wpłynęła do Redakcji: 20 stycznia 2002 r.
Zaakceptowano do druku: 7 października 2002 r.

powiada obrazowi klinicznemu (np. w zawale złośliwym mózgu) [1–3, 5].

Założenie, że niedokrwieniu towarzyszy wzmożone uwodnienie, prowadzące do zmian gęstości i objętości mózgu, potwierdzają:

- badanie kliniczne — pozwalające stwierdzić powiększenie objętości mózgu na podstawie klinicznych objawów ciasnoty wewnątrzczaszkowej [3, 7, 8];
- badania obrazowe: tomografia komputerowa (CT, *computed tomography*), rezonans magnetyczny (MRI, *magnetic resonance imaging*) — uwidaczniające efekt masy oraz zmianę gęstości wyrażoną współczynnikiem Hounsfielda [1, 2];
- badania anatomopatologiczne — uwidaczniające zwiększone uwodnienie mózgu, z wygładzeniem rowków i zakrętów oraz cechami wglębienia [1–3];
- badanie biochemiczne i cytochemiczne — wykazujące wzrost zawartości wody w tkance nerwowej [1–3];
- encefalowolumetria — metoda wykorzystująca światło do badania szerokości przestrzeni płynowej mózg-czaszka, uwidaczniająca zmniejszanie się tej przestrzeni przy wzroście objętości mózgu [8, 9].

Istnieje zatem przesłanka, że pomiar gęstości mózgu w udarze niedokrwinnym umożliwi pośrednią ocenę zmian w ukrwieniu mózgu. Kierując się tą myślą, Mazur, Szustakowski, Książkiewicz i wsp. [10–14] wysunęli tezę, że na podstawie zmiany gęstości mózgu można szacunkowo ocenić zaburzenia homeostazy i niedokrwienia mózgu.

Celem pracy było stworzenie metody, która w sposób nieinwazyjny, prosty i łatwo powtarzalny pozwoli śledzić kierunek zmian gęstości mózgu. Jako nośnik informacji zaproponowano sygnał akustyczny.

Materiał i metoda

W celu przeprowadzenia pomiarów gęstości mózgu skonstruowano urządzenie, które nazwano encefalodensometrem — EDM (grant KBN nr 8T11E00212) (ryc. 1).

Zasada działania urządzenia opiera się na zjawisku zmiany prędkości przechodzenia fali akustycznej w zależności od gęstości środowiska. Tkanki miękkie organizmu ludzkiego modeluje się jako ośrodek ciekły. Zgodnie z teorią opisująca rozchodzenie się fal sprężystych w płynach, prędkość propagacji fali ultradźwiękowej w takim ośrodku zależy od ciśnienia i jego gęstości, co określa wzór Laplace'a [13]:

$$c_2 = \frac{\kappa P_0}{\rho_0}$$

gdzie:

c — prędkość;

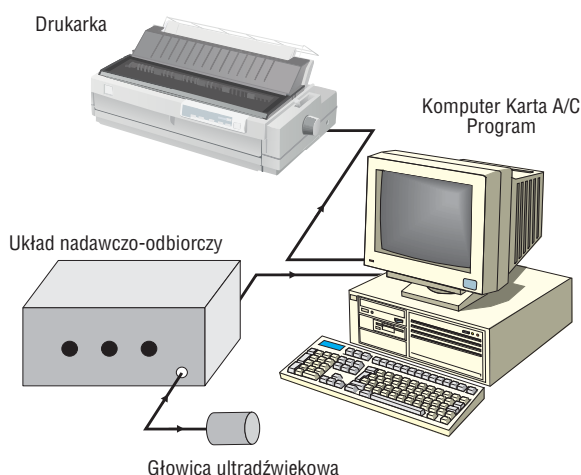
P_0 — ciśnienie w równowadze;

ρ_0 — gęstość ośrodka;

$\kappa = c_p/c_v, c_p$ — ciepło właściwe przy stałym ciśnieniu;

c_v — ciepło właściwe przy stałej objętości.

Encefalodensometr posługuje się ciągłą falą akustyczną o częstotliwości 1,5 MHz wysyłaną



Rycina 1. Stanowisko pomiarowe — encefalodensometr

Figure 1. Encephalodensometr

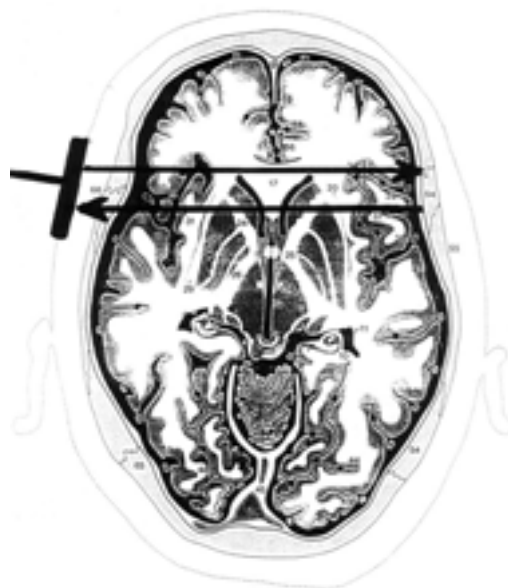w postaci paczki falowej o czasie trwania 40 ms. Impuls przetwarzany jest co 1,3 s. Urządzenie składa się z połączonych ze sobą elementów:

- głowicy nadawczo-odbiorczej;
- układu nadawczo-odbiorczego sygnałów ultradźwiękowych;
- komputera PC oprogramowaniem umożliwiającym prezentację wyników na ekranie monitora, a także archiwizację i wydruk danych pomiarowych [11, 12, 14].

Sygnał akustyczny znajduje się w najniższym przedziale energii sygnałów używanych w ultrasonografii, dlatego nie stanowi zagrożenia dla zdrowia i życia badanych.

Zmiana fali odbitej zależy od zmiany gęstości mózgu. Encefalodensometr mierzy dynamikę gęstości. Uzyskana krzywa określa kierunek zmian względnej gęstości mózgu. Pojęcie „względna gęstość” oznacza w tym przypadku zmiany gęstości, które autorzy niniejszego określili jako dynamikę gęstości, będącą następstwem zmian uwodnienia tkanki mózgowej. Przy ustabilizowaniu się równowagi wewnątrzmożgowej na poziomie patologicznym, uzyskanym obrazem będzie również linia prosta. Aparaturę przetestowano na modelach fizycznych, które potwierdziły słuszność założeń [7].

Po uzyskaniu zgody Komisji Bioetycznej przy AM w Bydgoszczy badaniami objęto 20 zdrowych ochotników i 45 chorych w ostrej fazie udaru niedokrwiennego mózgu (tab. I). Sondę nadawczo-odbiorczą przykładano w okolicy okna skroniowego prawego. Emituje ona falę, która częściowo przechodzi przez kość, ośrodkowy układ nerwowy, dochodząc do przeciwnej strony czaszki, gdzie ulega częściowemu odbiciu. Po przebyciu tej samej drogi w odwrotnym kierunku falę rejestruje sonda nadawczo-odbiorcza (ryc. 2). Pierw-



Rycina 2. Droga rozchodzenia się fali akustycznej

Figure 2. Acoustic wave propagation

szy z dokonywanych pomiarów stanowi punkt odniesienia, a każdy kolejny pomiar jest porównywany z pierwszym. Po przerwaniu badania i ponownym jego rozpoczęciu EDM określa dla siebie nowy punkt odniesienia. Badania przeprowadzano w 6-minutowych cyklach, które powtarzano wielokrotnie. Chorych z udarem mózgu badano do 3 doby od momentu wystąpienia objawów neurologicznych.

Wyniki

Wyniki uzyskane u zdrowych ochotników we wszystkich przypadkach były podobne (ryc. 3).

Badanie miało charakter pilotażowy. W niniejszej pracy przedstawiono przykłady zapisu krzywych uzyskanych u 4 chorych we wczesnej fazie udaru niedokrwiennego oraz dodatkowo u 1 pacjenta z przemijającym niedokrwieniem mózgu.

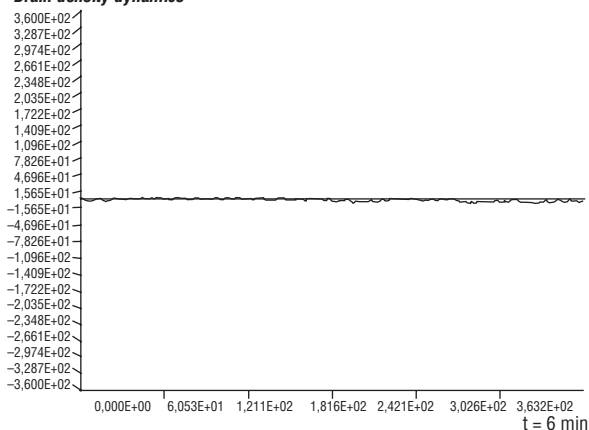
Chorego, 51 lat, przyjęto do Kliniki Neurologii AM w Bydgoszczy z powodu wystąpienia niedowładu połowicznego lewostronnego. W badaniu CT głowy wykonanym w 3 godzinie udaru wykazano ognisko hipodensyjne w prawej półkuli mózgu. Krzywą EDM zarejestrowano bezpośrednio po przyjęciu pacjenta, w trakcie narastania niedowładu oraz dołączenia się zaburzeń przytomności (ryc. 4). Następny zapisu dokonano po 24 godzinach, kiedy stan pacjenta się ustabilizował (ryc. 5). Objawy ogniskowe nie narastały, a zaburzenia przytomności ustąpiły.

Tabela I. Charakterystyka badanych

Table I. Characteristic of patients

	Grupa kontrolna <i>Control group</i> n = 20	Chorzy w ostrej fazie niedokrwiennego udaru mózgu <i>Patients with acute</i> <i>phase of stroke</i> n = 45
Kobiety <i>Women</i>	8	24
Mężczyźni <i>Men</i>	12	21
Wiek (lata) <i>Age (years)</i>	20–71	30–81

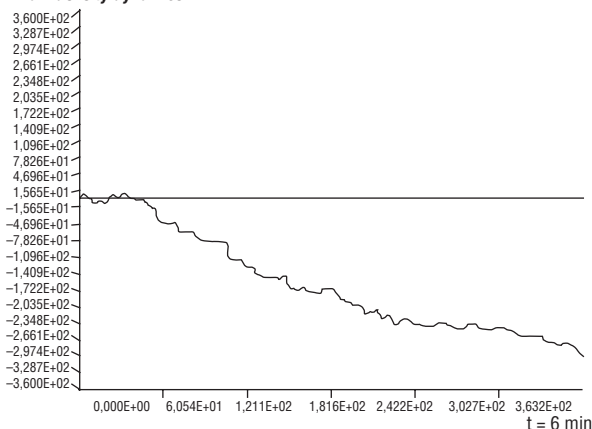
Dynamika gęstości mózgu
Brain density dynamics



Rycina 3. Grupa kontrolna (n = 20), bez zaburzeń krążenia mózgowego

Figure 3. Control group (n = 20), without cerebral circulation disturbances

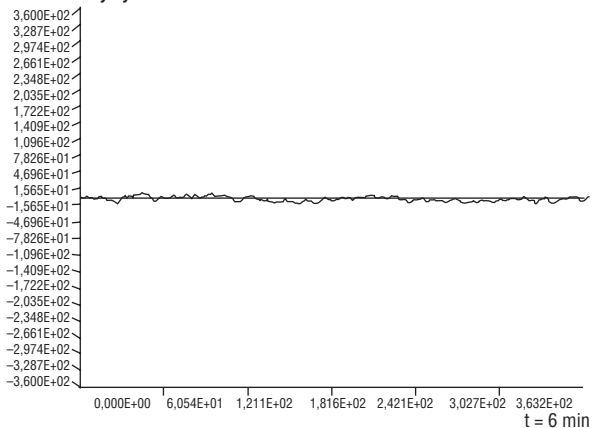
Dynamika gęstości mózgu
Brain density dynamics



Rycina 4. Zapis EDM podczas narastania zaburzeń przytomności

Figure 4. EDM curves registered during increase of consciousness disturbances

Dynamika gęstości mózgu
Brain density dynamics



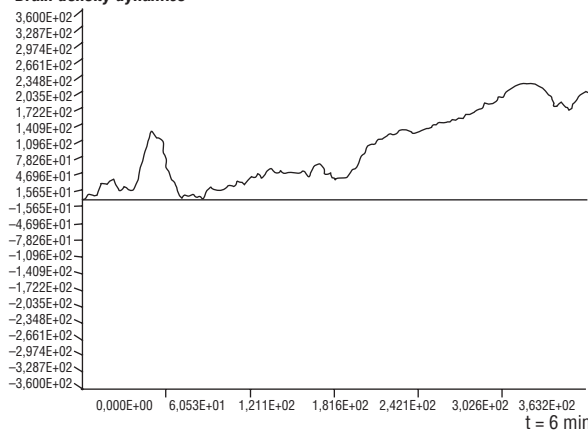
Rycina 5. Zapis EDM po ustabilizowaniu się stanu klinicznego pacjenta

Figure 5. EDM curves registered after stabilization of clinical state

Interpretacja krzywej: w trakcie narastania deficytu neurologicznego stwierdzono opadającą krzywą EDM. Po 24 godzinach, kiedy stan chorego ustabilizował się, obserwowano krzywą poziomą.

Do Kliniki przyjęto 55-letniego pacjenta z powodu nagłego wystąpienia zaburzeń mowy, polegających na trudnościach z wypowiedzaniem i rozumieniem słów. W badaniu CT głowy nie stwierdzono odchyżeń od stanu prawidłowego. W 2 dobie pobytu w Klinice obserwowano serię 4 napadów drgawkowych. Kilka minut po ostatnim napadzie dokonano zapisu EDM (ryc. 6, 7). Klinicznie, w trakcie prowadzonego badania ustępowały zaburzenia przytomności. Po wycofaniu się zaburzeń przytomności (po ok. 1 h) krzywą się ustabilizowała.

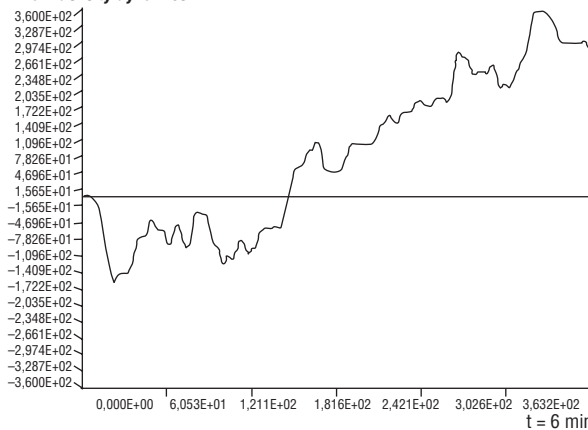
Dynamika gęstości mózgu
Brain density dynamics



Rycina 6. Zapis EDM podczas ustępowania zaburzeń przytomności

Figure 6. EDM curves registered during decrease of consciousness disturbances

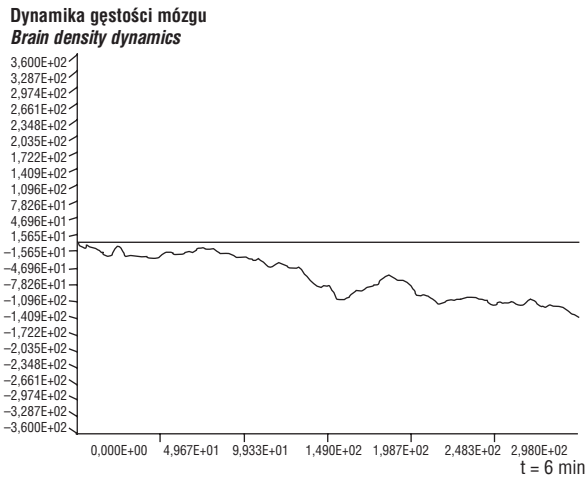
Dynamika gęstości mózgu
Brain density dynamics



Rycina 7. Kolejny zapis EDM w trakcie zaburzeń przytomności u pacjenta

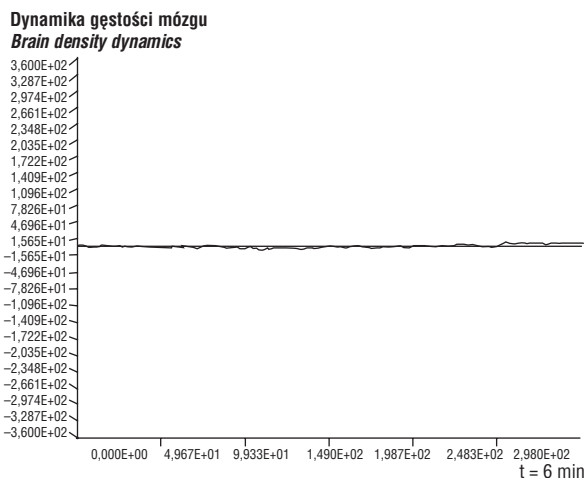
Figure 7. Regression of consciousness disturbances — following registered curves

Pacjentkę, 65 lat, przyjęto do Kliniki z powodu nagłego wystąpienia silnego bólu głowy, zawrotów głowy, zaburzeń równowagi, nudności i wymiotów. Badanie CT wykazało ognisko hipodensyjne w lewej półkuli mózgu. Zapis EDM wykonano bezpośrednio po przyjęciu chorej do Kliniki w ostrej fazie narastania objawów klinicznych (ryc. 8). Pojawiły się, a później wyraźnie pogłębiły zaburzenia o charakterze niedomogi pnia mózgu. W obrazie klinicznym dominowały zaburzenia przytomności. Stabilizację zapisu odnotowano w 3 dobie pobytu pacjentki w Klinice, co korelowało z ustąpieniem objawów: niedomogi pniowej i zaburzenia przytomności. Dokonany w tym czasie zapis EDM przedstawiono na rycinie 9.



Rycina 8. Zapis EDM dokonany w trakcie narastania objawów klinicznych

Figure 8. EDM curves registered during increase of neurological symptoms

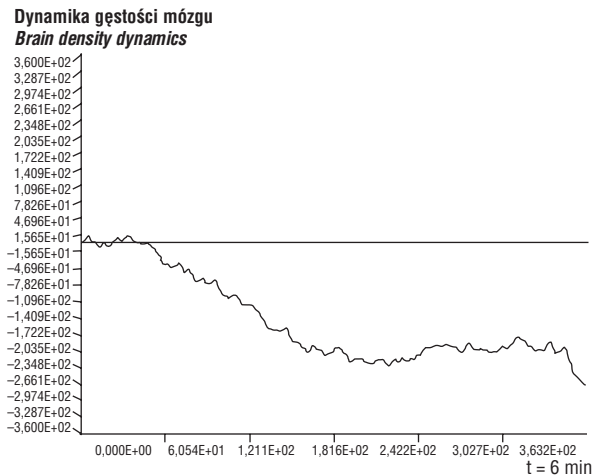


Rycina 9. Zapis EDM u chorej bez objawów niedomogi pniowej i zaburzeń przytomności

Figure 9. Patient conscious without brain stem lesion symptoms

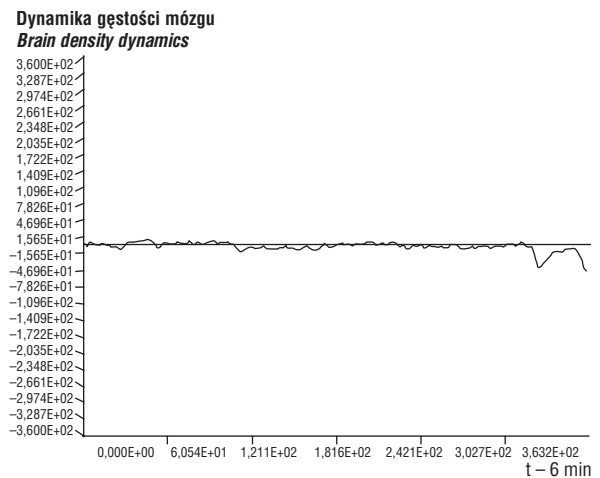
Chorą, 73 lat, przyjęto do Kliniki z powodu nagłego osłabienia siły mięśniowej kończyn prawych oraz zaburzeń mowy polegających na trudnościach z wypowiedaniem i rozumieniem słów. Badanie CT głowy wykazało zmiany o charakterze hipodensyjnym. Zapisu dokonano 2 dnia pobytu chorej w Klinice, kiedy do wymienionych objawów dołączyły się zaburzenia przytomności pod postacią senności patologicznej (ryc. 10). Przyczyną pogorszenia się stanu pacjentki była infekcja dróg oddechowych. Następnego zapisu dokonano po stabilizacji stanu pacjentki (po 12 h) (ryc. 11). Objawy ogniskowe i zaburzenia przytomności nie narastały.

Do Kliniki przyjęto 65-letniego mężczyznę z powodu zawrotów głowy, zaburzeń równowa-



Rycina 10. Zapis EDM uzyskany u pacjenta w momencie wystąpienia zaburzeń przytomności

Figure 10. EDM curves registered at the moment of consciousness disorders



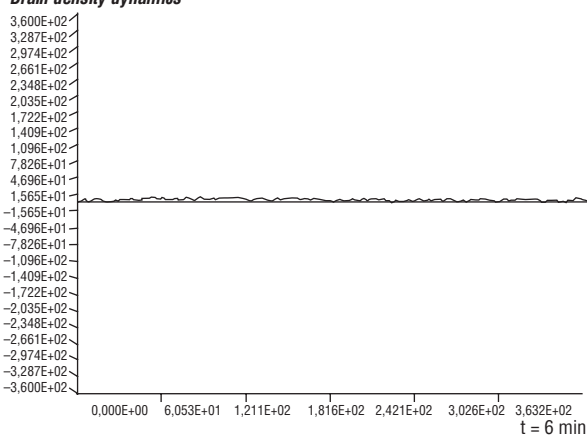
Rycina 11. Zapis EDM dokonany po ustabilizowaniu się stanu klinicznego pacjenta

Figure 11. EDM curves registered after clinical state stabilization

gi, szumów w uszach. Pacjent leczyl się już wcześniej z powodu nadciśnienia tętniczego, a powyższe dolegliwości występowały około 30 min po przyjęciu przez chorego leków przeciwnadciśnieniowych i przemijały samoistnie. W chwili występowania dolegliwości stwierdzono istotne spadki ciśnienia tętniczego krwi. W badaniu CT głowy wykazano stan prawidłowy. Pierwszy z zapisów był w pełni stabilny (ryc. 12). Zapis ten wykonywano przy dobrym samopoczuciu badanego i ciśnieniu tętniczym 140/80 mm Hg. Drugi zapis uzyskano około 30 min

po przyjęciu leków przeciwnadciśnieniowych, w momencie największego nasilenia dolegliwości (ryc. 13). W badaniu neurologicznym stwierdzono cechy zespołu mózdkowego. Ciśnienie tętnicze krwi obniżyło się do 100/70 mm Hg. W trakcie kolejnego badania przeprowadzonego po 10 min (ryc. 14) ciśnienie tętnicze wynosiło 120/80 mm Hg, a dolegliwości i objawy przedmiotowe zaczęły ustępować. Ostatnie badanie wykonano po kolejnych kilkunastu minutach, przy pełnej normalizacji ciśnienia tętniczego i dobrym samopoczuciu pacjenta (ryc. 15).

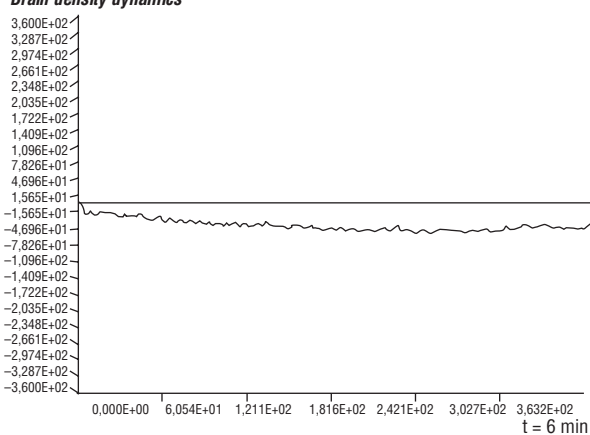
Dynamika gęstości mózgu
Brain density dynamics



Rycina 12. Zapis EDM u pacjenta przed przyjęciem leków przeciwnadciśnieniowych

Figure 12. EDM curves before antihypertensive treatment

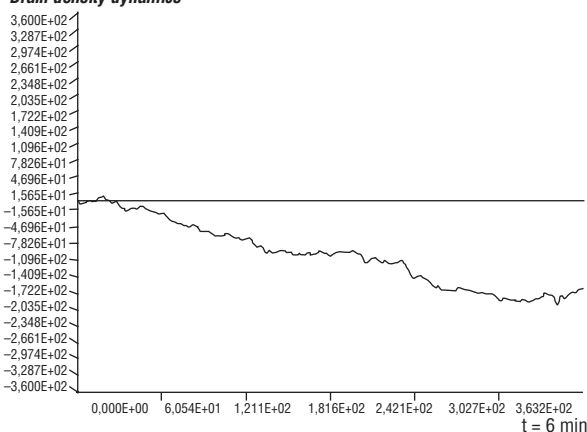
Dynamika gęstości mózgu
Brain density dynamics



Rycina 14. Zapis EDM uzyskany u pacjenta w trakcie stabilizowania się ciśnienia tętniczego i ustępowania objawów klinicznych

Figure 14. EDM curves registered during blood pressure stabilization and regression of neurological symptoms

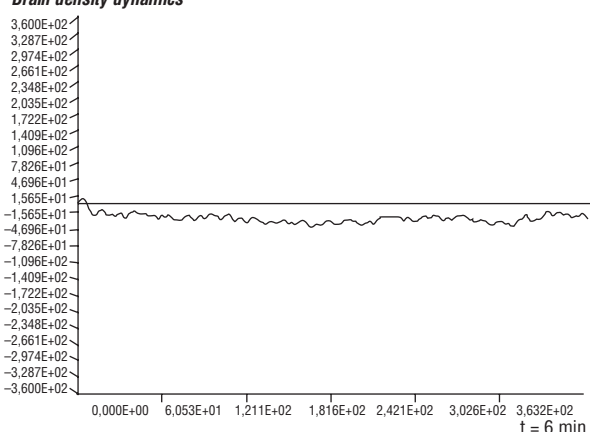
Dynamika gęstości mózgu
Brain density dynamics



Rycina 13. Zapis EDM uzyskany w momencie największego spadku ciśnienia tętniczego i najbardziej nasilonych objawów klinicznych

Figure 13. EDM curves registered at the moment of the maximum blood pressure fall and the most intensive neurological symptoms

Dynamika gęstości mózgu
Brain density dynamics



Rycina 15. Zapis EDM uzyskany u pacjenta po ustabilizowaniu się ciśnienia tętniczego i ustąpieniu objawów klinicznych

Figure 15. EDM curves registered after blood pressure stabilization and regression of neurological symptoms

Dyskusja

Na podstawie obserwacji klinicznych popartych innymi badaniami, autorzy niniejszego artykułu potwierdzają fakt, że niedokrwienie, będące istotą udaru mózgu, powoduje przechodzenie wody do tkanek mózgu. Istnieje zależność między niedomogą krążenia mózgowego a ilością wody przechodzącej do tkanek mózgu. Dowody, zarówno radiologiczne (współczynnik Hounsfielda), jak i anatomopatologiczne wykazują, że w tych przypadkach dochodzi do zmniejszenia gęstości mózgu. Stan ten można ocenić prędkością przechodzenia fali akustycznej przez tkanki mózgu. Nie mierzy się jednak gęstości mózgu, lecz jej zmiany. Oryginalne urządzenie EDM pozwala na ocenę dynamiki gęstości mózgu, a pośrednio — na szacunkową ocenę dynamiki ukrwienia mózgu, co wykazano, badając chorych z udarem niedokrwiennym mózgu (zachowanie się krzywych encefalodensometrycznych). Obraz akustyczny uzyskany metodą EDM w przebiegu udaru mózgu już w pierwszych kilku minutach ukazywał wyraźne zmiany pod postacią opadającej krzywej EDM. Dane te interpretowano szybkim uwodnieniem mózgu. Takiemu przebiegowi krzywej towarzyszyło pogorszenie stanu klinicznego. Przy wzrastającej krzywej EDM, świadczącej o zwiększającej się gęstości mózgu, stan kliniczny ulegał poprawie. Pozioma krzywa EDM charakterystyczna dla grupy kontrolnej nie zawsze musi oznaczać poprawę stanu klinicznego pacjenta z udarem. Stacjonarne utrzymywanie się krzywej w płaszczyźnie poziomej może także oznaczać stabilność stanu chorobowego. Należy przy tym podkreślić, że dane uzyskane za pomocą EDM mają znaczenie tylko wówczas, gdy są interpretowane na podstawie obrazu klinicznego.

Badania pilotażowe, które przeprowadzono wśród niewielkiej liczby pacjentów zdają się potwierdzać założenie, że dynamika gęstości mózgu wiąże się ze stanem krążenia mózgowego. Narastaniu zaburzeń krążenia towarzyszy wzrost uwod-

nienia mózgu. Dzięki obrazowi akustycznemu EDM można pośrednio uzyskać informacje o stanie krążenia mózgowego. Z dynamiki gęstości mózgu można odczytać narastanie, cofanie się lub stabilizację ukrwienia mózgu.

Wnioski

1. Dynamikę gęstości mózgu można oceniać za pomocą obrazu akustycznego mózgu. Umożliwia to pośrednie monitorowanie ukrwienia mózgu w ostrej fazie udaru niedokrwiennego.
2. Oryginalne urządzenie EDM, po jego odpowiednim przystosowaniu, może być przydatne w monitorowaniu chorych w ostrej fazie udaru mózgu.

Piśmiennictwo

1. Welch K.M.A., Caplan L.R., Reis D.J., Siesjo B.K., Weir B.: *Primer on Cerebrovascular Diseases*. Academic Press, San Diego, London, Boston, New York, Sydney, Tokyo, Toronto, 1997.
2. Caplan L.R.: *Stroke. A Clinical Approach*. Wyd. 2. Butterworth, Heineman Boston, London, Oxford 1993.
3. Mazur R.: *Udar mózgu*. BTN, Bydgoszcz 1986.
4. Mazur M.: *Cybernetyczna teoria układów samodzielnych*. PWN, 1966.
5. Bernard C.: *Course de Medicine du College de France. Lecours sur les proprietes physiologiques et alterations pathologique de longuides de l'orgaisme*. Ed. J.B. Baillere et Fils, Paris 1859, 41.
6. Cannon W.: *The Wisdom of the Body*. W.N. Norton, New York 1932.
7. Książkiewicz B.: *Kliniczna metoda motoryki ogólnej ciała w ocenie udaru niedokrwiennego mózgu*. Praca habilitacyjna. AMB, Bydgoszcz 1999.
8. Mazur R.: Mazur R. (red.): *Model myślenia systemowego na przykładzie czynności mózgu*. AMB, Bydgoszcz 1994.
9. Mazur E., Mazur R., Stołyhwo A., Grecki J.: *Hydrocefalometr — aparat do wykrywania nadmiernego gromadzenia płynów wewnątrzczaszkowych u dzieci*. Zgłoszenie patentowe U.P. PRL nr 120306 z dn. 29.04.1967.
10. Mazur R.: *Hydrocefalometria i jej kliniczne znaczenie*. A. Biol. Soc. Sc. Ged. 1970, 15, 149.
11. Mazur R.: *Sposób pomiaru różnicy fazy kolejnych sondujących akustycznych paczek falowych*. Zgłoszenie patentowe U.P. RP P388858 z dn. 17.06.1999.
12. Mazur R., Szustakowski M., Książkiewicz B., Jodłowski L., Binek M., Piszczek M.: *Sposób pomiaru czasu przelotu sondujących akustycznych paczek falowych*. Zgłoszenie patentowe U.P. RP P334140 z dn. 29.06.1999.
13. Węgrzyn S.: *Podstawy automatyki*. PWN, Warszawa 1972.
14. Piszczek M.: *Badanie możliwości monitorowania niedokrwienia mózgu za pomocą pomiaru różnicy fal akustycznych paczek falowych*. Rozprawa doktorska. WAT, Warszawa 2000.
15. Nowicki A.: *Podstawy ultrasonografii dopplerowskiej*. PWN, Warszawa 1995.