

# Udaropodobny przebieg stwardnienia rozsianego o bardzo późnym początku

Stroke-like course of multiple sclerosis with the very late onset

**Beata Żyłuk, Teresa Korwin-Piotrowska**

Klinika Neurologii Pomorskiej Akademii Medycznej w Szczecinie

## Streszczenie

Stwardnienie rozsiane jest chorobą dotykającą głównie młodych dorosłych, a w powszechnie przyjętych kryteriach diagnostycznych określono wiek 59 lat jako górną granicę dla pierwszorazowych zachorowań. Jednak pierwsze objawy tego schorzenia mogą się pojawić po 60, 70, a nawet po 80 roku życia. Opisany przez autorów przypadek dotyczy 63-letniego pacjenta, u którego choroba rozpoczęła się nagle, wśród pełnego zdrowia. Stwierdzone objawy (ośrodkowy niedowład mięśni twarzy i niedowład połowiczny) świadczyły o półkulowej lokalizacji ogniska uszkodzenia, co u chorego w starszym wieku sugerowało etiologię udarową. Tomografia komputerowa mózgu wykazała zmianę hipodensyjną w sąsiedztwie rogu czołowego lewej komory bocznej, mogącą odpowiadać ognisku niedokrwiennemu. Ponieważ w ciągu kilku dni wystąpiły nowe objawy neurologiczne, zdecydowano o wykonaniu badania mózgowia metodą rezonansu magnetycznego, które w istocie białej obu półkul uwidoczniło okołokomorowo liczne ogniska hiperintensywne w fazie T2. Pozwoliło to zweryfikować rozpoznanie. Zastosowane u chorego leczenie steroidami szybko spowodowało poprawę neurologiczną. Opisany przez autorów przypadek dowodzi, że chociaż stwardnienie rozsiane po 60 roku życia rozpoczyna się rzadko, należy brać je pod uwagę po wykluczeniu innych, typowych dla tego wieku schorzeń. Dodatkową trudność diagnostyczną stwarza fakt, że może ono przebiegać nietypowo, sugerując znacznie częstszy w tej grupie wiekowej udar mózgu.

*Słowa kluczowe:* stwardnienie rozsiane, późny początek, udaropodobny przebieg

## Abstract

Multiple sclerosis (MS) is a demyelinating disease of the central nervous system mostly affecting young adults. Well-accepted diagnostic criteria suggest 59 years as the upper limit of age at onset. For this reason a diagnosis of MS in older individuals is frequently not taken into consideration. Nevertheless, the initial symptoms of the disease may appear, though rarely, after the age of 60, 70 or even 80 years.

We present a case history of a patient with a very late onset of MS. A previously healthy, 63-year-old man was admitted to the hospital due to sudden weakness of his right limbs. A detailed interview has not revealed any kind of neurologic dysfunction before the actual attack. Central paresis of the face muscles, and slight spastic weakness of the right limbs suggested the left hemisphere localization of the lesion. Taking into consideration the advanced age of a patient, the initial diagnosis of stroke was established. Computed tomography scan revealed a hypodense lesion near the frontal cornu of the left lateral ventricle of probable ischaemic origin. During a few days of hospitalization a neurological condition of a patient got worse. The right limbs paresis intensified into paralysis and deep sensation deficits in the left limbs appeared. Magnetic resonance imaging showed many periventricular lesions within the white matter of both hemispheres, which were hyperintense on T2-weighted images. According to these observations a diagnosis of stroke had to be changed into MS. Due to the treatment with intravenous steroids an appreciable improvement of patient's condition was reached.

Diagnostic difficulties described in our case report were associated with the following conditions: 1) a very late onset and atypical course of the disease (the clinical course of MS in patients after 60 years at onset tends to be slowly progressive from the beginning rather than relapsing — remitting); 2) site of clinical involvement (in MS of late onset predominant involvement affects spinal cord. Cerebral involvement with acute motor function deterioration is extremely rare).

Our case report shows that MS should not be considered as diagnosis of exclusion in patients after age 60. Moreover, the course of MS may imitate stroke, much more common at this period of life.

*Key words:* multiple sclerosis, late onset, stroke-like course

Adres do korespondencji:

Dr med. Beata Żyłuk  
Klinika Neurologii Pomorskiej Akademii Medycznej  
ul. Unii Lubelskiej 1  
71–252 Szczecin  
tel.: (0 91) 425 32 51

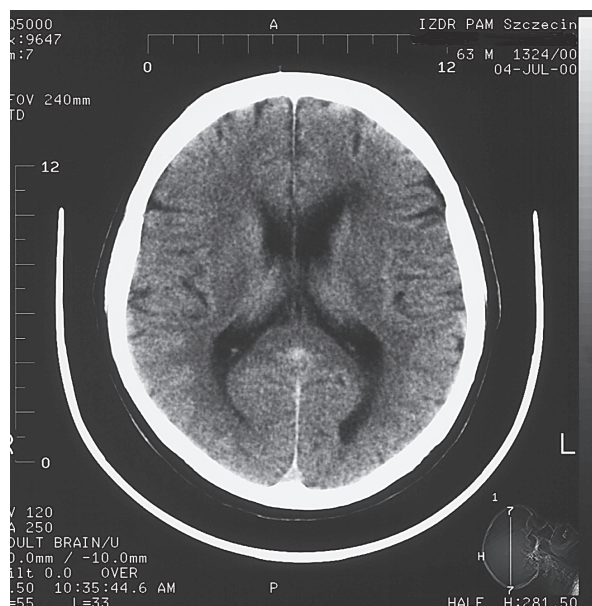
Praca wpłynęła do Redakcji: 30 maja 2003 r.  
Zaakceptowano do druku: 10 listopada 2003 r.

Stwardnienie rozsiane (SM, *sclerosis multiplex*) jest chorobą demielinizacyjną, dotyczącą głównie młodych dorosłych. W 60–70% przypadków pierwsze jej objawy pojawiają się między 20 a 40 rokiem życia [1]. W powszechnie stosowanych kryteriach diagnostycznych SM Posera przyjęto 59 lat jako górną granicę wieku dla pierwszorazowych zachorowań [2]. Jednak w piśmiennictwie pojawiają się pojedyncze doniesienia opisujące początek stwardnienia rozsianego po 60, 70, a nawet po 80 roku życia. Są to rzadkie przypadki, ale być może częstsze niż do tej pory uważano. Arbitralnie założona górna granica wieku powoduje, że jeśli objawy neurologiczne pojawiają się u osoby starszej, zwykle w ogóle nie rozważa się stwardnienia rozsianego jako przyczyny dolegliwości. Szczególne trudności diagnostyczne dotyczą przypadków SM, które nie tylko rozpoczynają się w późnym wieku, ale także przebiegają nietypowo, sugerując inne, znacznie częstsze w tej grupie wiekowej schorzenia.

Autorzy przedstawili poniżej przypadek SM o bardzo późnym początku, którego przebieg kliniczny wskazywał na rozpoznanie niedokrwiennego udaru mózgu.

### Opis przypadku

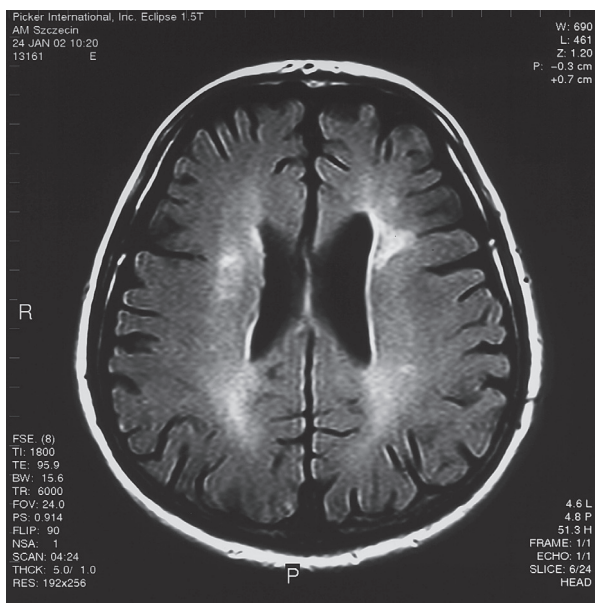
Mężczyznę 63-letniego przyjęto do Kliniki Neurologii Pomorskiej Akademii Medycznej w Szczecinie w lipcu 2000 roku z powodu osłabienia prawych kończyn. Szczegółowy wywiad nie ujawnił przebytych chorób ani schorzeń przewlekłych, a pacjent, aż do obecnego zachorowania, nie zgłaszał żadnych dolegliwości poza okresowymi bólami kręgosłupa. Niedowład pojawił się wśród pełnego zdrowia, 3 dni przed hospitalizacją i pogłębiał się. Stan ogólny chorego był dobry, tętno — miarowe, równe 78/min, ciśnienie tętnicze — 140/90 mm Hg, zapis elektrokardiograficzny — w granicach normy. W badaniu neurologicznym stwierdzono ośrodkowy niedowład mięśni twarzy po stronie prawej, niewielkie osłabienie siły mięśniowej prawych kończyn z nieznacznie wzmożonym napięciem mięśniowym typu spastycznego. Odruchy głębokie były obustronnie żywe, żywsze po stronie prawej, po tej stronie obecny był dodatni objaw Babińskiego. Wyniki prób zbornościowych były prawidłowe, nie stwierdzono zaburzeń czucia ani zwieraczy, chory poruszał się samodzielnie. W tomografii komputerowej (KT) mózgowia w sąsiedztwie rogu czołowego lewej komory bocznej uwidoczono rozmytą strefę hipodensyjną o wymiarach 1,8 × 1,5 cm, którą opisano jako zmianę naczyniopochodną (ryc. 1). Badanie ultra-



**Rycina 1.** Obraz tomografii komputerowej mózgu wykonanej w dniu przyjęcia chorego do Kliniki — widoczne ognisko hipodensyjne w sąsiedztwie rogu czołowego lewej komory bocznej

**Figure 1.** Head CT scan of the patient at the day of admission showing a hypodense lesion near the frontal cornu of the lateral ventricle

sonograficzne naczyń domózgowych metodą Dopplera nie wykazało istotnych hemodynamicznie zwężeń. W układzie krzepnięcia i lipidogramie nie stwierdzono odchyień od normy, a krzywa cukrowa świadczyła o prawidłowej tolerancji glukozy. Przyjęto naczyniowe — niedokrwienne tło schorzenia, podano leki przeciwplatekcyjne. Mimo leczenia stan neurologiczny pacjenta pogarszał się; w ciągu kilku dni niedowład połowiczny prawostronny narastał prawie do porażenia, chory nie mógł chodzić. Z powodu progresji objawów wdrożono terapię heparyną drobnocząsteczkową. Po tygodniu od przyjęcia pojawiły się zaburzenia czucia głębokiego w przeciwstronnych kończynach z wyraźną ataksją tylnosnurową i „wzgórzowym” ustawieniem lewej ręki, co świadczyło o pojawieniu się odrębnego ogniska uszkodzenia. Badanie mózgowia metodą rezonansu magnetycznego (NMR) ze wzmocnieniem kontrastowym ujawniło w istocie białej obu półkul mózgu, przykomorowo liczne ogniska hiperintensywne w obrazach T2-zależnych i w sekwencji FLAIR, największe po stronie lewej w wieńcu promienistym, które mogły odpowiadać zmianom demielinizacyjnym (ryc. 2). Płyn mózgowo-rdzeniowy uzyskany przez nakłucie łądźwiowe był wodojasny, przejrzysty; cytoza wynosiła 3 limfocyty, białko całkowite — 38 mg/dl. Immunoelektroforeza płynu wykazała podwyższenie



**Rycina 2.** Obraz rezonansu magnetycznego mózgu w sekwencji FLAIR — w istocie białej obu półkul widoczne liczne, hiperintensywne ogniska o lokalizacji okołokomorowej

**Figure 2.** Cerebral MRI, FLAIR sequence showing multiple areas of high-signal intensity in deep white matter of periventricular localisation

stężenia frakcji IgG globulin do 57 mg/l (norma do 40 mg/l), wskaźnik Linka i Tibillinga wynosił 0,9, co świadczyło o wewnątrzplłynowej syntezie immunoglobulin. Wywołane potencjały wzrokowe i słuchowe były prawidłowe. W związku z uzyskanymi wynikami badań dodatkowych i obrazem klinicznym zweryfikowano diagnozę — rozpoznano SM o bardzo późnym początku i nietypowym przebiegu. Zaprzesztano leczenia przeciwwakrzepowego i zastosowano steroidoterapię (Solu-Medrolem w dawce 1 g/d. dożylnie we wlewie kroplowym przez 5 dni). W wyniku terapii uzyskano szybką poprawę stanu neurologicznego pacjenta: siła mięśniowa prawych kończyn poprawiła się, chory zaczął samodzielnie chodzić, zmniejszyły się także zaburzenia czucia głębokiego i ataksja po stronie lewej. Po 2-tygodniowej rehabilitacji pacjent został wypisany do domu (sierpień 2000 r.) z nieznacznym niedowładem połowicznym prawostronnym i niewielkimi zaburzeniami czucia głębokiego w lewych kończynach, samodzielnie sprawnie chodzący. Podczas dalszej, ambulatoryjnej kontroli obserwowano całkowite ustąpienie objawów, poza niewielką asymetrią odruchów głębokich. W okresie 2-letniej obserwacji poszpitalnej u chorego nie wystąpił nowy rzut choroby ani pogorszenie.

## Dyskusja

Stwardnienie rozsiane rozpoczyna się najczęściej u progu wieku dojrzałego. Za późny początek choroby uważane jest pojawienie się objawów klinicznych po 50 roku życia, za bardzo późny — gdy pierwsze objawy wystąpią u chorego w wieku ponad 59 lat. Jak wynika z piśmiennictwa, najstarszy pacjent, u którego rozpoznano SM, miał 82 lata [3]. Według różnych autorów późny początek schorzenia dotyczy 1,3–4,6%, a nawet 9,4% wszystkich chorych [4, 5]. Dane na temat zachorowań po 60 roku życia są bardzo skąpe. W serii Hooge i wsp. obejmującej 2019 przypadków SM pierwsze objawy po 60 roku życia wystąpiły tylko u 0,6% pacjentów [6]. Ryzyko zachorowania w tej grupie wiekowej wynosi 3 na 100 000 mieszkańców w krajach o wysokiej zachorowalności na SM [7]. W niektórych przypadkach jest możliwe, że w rzeczywistości choroba rozpoczyna się wcześniej, ale łagodny czy wręcz poronny przebieg sprawia, iż objawy z przeszłości zostają przeoczone lub zapomniane. Jednak w opisywanym przez autorów przypadku szczegółowy wywiad zebrany zarówno od pacjenta, jak i od członków jego rodziny pozwolił wykluczyć wystąpienie w przeszłości jakichkolwiek objawów. Należy założyć, że biologicznie SM może się rozwijać długo przed manifestacją kliniczną [5]. Dowodzą tego badania autopsyjne osób, u których w ciągu życia nie wystąpiły w ogóle kliniczne objawy tej choroby, a neuropatologicznie stwierdzono typowe ogniska demielinizacyjne w obrębie istoty białej OUN. Mackey sugeruje, że wśród potwierdzonych sekcyjnie przypadków SM aż w 20% nie podejrzewano go w ciągu życia [8]. Niemal pewne jest, że część przypadków zachorowań na SM w starszym wieku może być przeoczona z uwagi na przyjęte wiekowe kryteria diagnostyczne. Pojawienie się ogniskowych objawów neurologicznych po 50 czy 60 roku życia sugeruje raczej inne niż SM przyczyny i rzadko chorobę tę bierze się pod uwagę w diagnostyce różnicowej. Badania dotyczące przypadków tego schorzenia po 50 roku życia dowodzą, że najczęściej od początku przebiegają one przewlekłe postępująco; pierwsze objawy wynikają z uszkodzenia rdzenia kręgowego i są to wolno narastające zaburzenia ruchowe [1, 5, 6, 9, 10]. Rokowanie u tych pacjentów jest ogólnie gorsze niż gdy choroba rozpoczyna się w młodszym wieku [5, 6]. W opisywanym przez autorów przypadku jej przebieg był zupełnie nietypowy: choroba rozpoczęła się ostrym rzutem u dotychczas zdrowej osoby, objawy wynikały z półkulowej lokalizacji ogniska uszkodzenia,

co u chorego w starszym wieku sugerowało naczyniowe tło schorzenia. Rozpoznanie to zdawało się potwierdzać badanie KT głowy, w którym widoczne ognisko hipodensyjne zinterpretowano jako naczyniopochodne. W serii przedstawionej przez Hooge i wsp. wśród 12 osób z rozpoznaniem SM o bardzo późnym początku nie było żadnego przypadku o symptomatologii mózgowej, nie stwierdzono także rozpoczęcia choroby ostrymi zaburzeniami ruchowymi [6]. Podobne dane wynikają z prac Azzimondi i wsp. (opis 6 przypadków), a także Marra (opis 3 przypadków) [11, 12]. Natomiast Polliack i wsp., analizując przypadki 30 pacjentów z późnym SM, stwierdzili, że rozpoczynająca się po 50 roku życia choroba u 50% osób przebiega rzutami [10].

W diagnostyce późnego SM, ze względu na niespełnienie kryterium wiekowego, dużą rolę odgrywają badania dodatkowe. W literaturze podkreśla się fakt, że w grupie pacjentów, u których choroba rozpoczyna się w starszym wieku, częściej niż u osób młodszych stwierdza się obecność oligoklonalnych prążków w badaniu elektroforetycznym płynu mózgowo-rdzeniowego oraz patologiczne potencjały wywołane. Różnica ta jest szczególnie wyraźna, gdy porówna się chorych z rozpoznaniem klinicznie „możliwego” SM w obu grupach wiekowych (obecność prążków oligoklonalnych u 78% osób z późnym początkiem, a w 56% — wśród młodszych pacjentów, patologiczne potencjały wywołane — odpowiednio u 55% i 27%) [5]. U opisanego chorego badanie immunoelektroforetyczne płynu, chociaż mniej czułe niż wykrywanie prążków oligoklonalnych, wykazało podwyższenie stężenia IgG, z intratekalną syntezą immunoglobulin. Natomiast wynik badania wywołanych potencjałów wzrokowych i słuchowych był prawidłowy. Rezultat badania NMR, bardzo pomocnego w diagnostyce SM, jest dość trudny do interpretacji u osób po 60 roku życia [13]. Hipertensyjne ogniska w obrazach T2-zależnych w tej grupie wiekowej mogą występować w przebiegu chorób naczyniowych, nadciśnienia tętniczego, a nawet u osób klinicznie zdrowych. By zwiększyć specyficzność tej metody u osób starszych, Frezekas i wsp. proponują, aby spełnione były co najmniej 2 z 3 następujących kryteriów: średnica ognisk powyżej 6 mm, lokalizacja okołokomorowa i podnamiotowa [14]. Przedstawiony przypadek

spełniał 2 pierwsze kryteria. Poza tym u pacjenta nie stwierdzono czynników ryzyka dla schorzeń naczyniowych: nadciśnienia tętniczego, cukrzycy, dyslipidemii ani przewlekłego nikotynizmu. Dla potwierdzenia rozpoznania istotne było również uzyskanie szybkiego i niemal całkowitego ustąpienia objawów po zastosowanej steroidoterapii.

Podsumowując, mimo że SM po 60 roku życia rozpoczyna się rzadko, po wykluczeniu typowych dla tego wieku schorzeń powinno być jednak brane pod uwagę. W diagnostyce bardzo pomocne są badania dodatkowe, takie jak: potencjały wywołane, obecność prążków oligoklonalnych w płynie mózgowo-rdzeniowym oraz NMR mózgu i rdzenia. Należy także pamiętać, że symptomatologia tej choroby może imitować nie tylko przewlekłą mielopatię szyjną, ale także bardzo częste u starszych osób udary mózgowe o lokalizacji półkulowej.

### Piśmiennictwo

1. Lebowitz V., Alter M., Halpern L.: Clinical studies of multiple sclerosis in Israel. III. Clinical course and prognosis related to age et onset. *Neurology* 1964, 14, 926–932.
2. Poser C.M., Paty D.W., Scheinberg L., McDonald W.I., Davis F.A., Ebers G.C., Johnson K.P., Sibley W.A., Silberberg D.M., Tourtellotte W.W.: New diagnostic criteria for multiple sclerosis: Guidelines for research protocol. *Ann. Neurol.* 1983, 13, 227–231.
3. Abe M., Tsuchiya K., Kurosa Y., Nakai O., Shinomiya K.: Multiple sclerosis with very late onset: a report of a case with onset at age 82 years and review of the literature. *J. Spinal. Disord.* 2000, 13 (6), 545–549.
4. McAlpine D.: The epidemiology of multiple sclerosis. W: McAlpine D., Lumsden C.E., Acheson E.D. red. *Multiple sclerosis: a reappraisal*. Wyd. 2. Churchill Livingstone, London 1972, 1–80.
5. Noseworthy J., Paty D., Wonnacott T., Feasby T., Ebers G.: Multiple sclerosis after age 50. *Neurology* 1983, 33, 1537–1544.
6. Hooge J.P., Redekop W.K.: Multiple sclerosis with very late onset. *Neurology* 1992, 42 (10), 1907–1910.
7. Kurtzke J.: The risk of multiple sclerosis in Denmark. III. *Acta Neurol. Scand.* 1978, 57, 141–145.
8. Mackey R.P., Hirano A.: Forms of benign multiple sclerosis, Report of two „clinically silent” cases discovered at autopsy. *Arch. Neurol.* 1967, 17, 588–600.
9. Cazzullo C.L., Ghezzi S., Marforio S., Caputo D.: Clinical picture of multiple sclerosis with late onset. *Acta Neurol. Scand.* 1978, 58, 190–196.
10. Polliack M.L., Barak Y., Achiron A.: Late-onset multiple sclerosis. *J. Am. Geriatr. Soc.* 2001, 49 (2), 168–171.
11. Azzimondi G., Stracciari A., Rinaldi R., D’Alessandro R.D., Pazzaglia P.: Multiple sclerosis with very late onset: report of six cases and review of the literature. *Eur. Neurol.* 1994, 34, 332–336.
12. Marra T.R.: Multiple sclerosis with onset after age 60. *J. Am. Geriatr. Soc.* 1984, 32, 16–18.
13. Hendrie N.C., Farlow M.R., Austrom M.G., Edwards M.K., Williams M.A.: Foci of increased T2 signal intensity on brain MR scans of healthy elderly subjects. *AJNR* 1989, 10, 703–707.
14. Fazekas F., Offenbacher H., Fuchs S., Schmidt R., Niederkorn K., Horner S., Lechner H.: Criteria for an increased specificity of MRI interpretation in elderly subjects with suspected multiple sclerosis. *Neurology* 1988, 38, 1822–1825.