

# Spirografia mózgowa we wczesnym okresie udaru niedokrwiennego mózgu — doniesienie wstępne

Brain spirometry in acute ischemic stroke — a pilot study

Roman Mazur<sup>1</sup>, Małgorzata Świerkocka-Miastkowska<sup>2</sup>, Barbara Książkiewicz<sup>1</sup>, Robert Princ<sup>1</sup>, Andrzej Ogonowski<sup>3</sup>, Mirosław Wołoszyn<sup>3</sup>

<sup>1</sup>Katedra i Klinika Neurologii Akademii Medycznej w Bydgoszczy

<sup>2</sup>Katedra Neurologii, Klinika Neurologii Dorosłych Akademii Medycznej w Gdańsku

<sup>3</sup>Ośrodek Doświadczalny Wydziału Elektrotechniki i Automatyki Politechniki Gdańskiej

## Streszczenie

**Wstęp.** Istotą udaru niedokrwiennego mózgu, podobnie jak wieńcowej niedomogi serca, jest ostry deficyt energetyczny, który doprowadza do wystąpienia ogniskowego deficytu neurologicznego, a często — również do uogólnionych zaburzeń czynności mózgu. Niedokrwienie i niedotlenienie mózgu powodują zmiany czynności oddechowej.

**Materiał i metody.** W badaniach posłużono się oryginalnym urządzeniem — spirografem mózgowym (SGM). Pozwala ono na uzyskanie zapisu krzywej oddechowej dzięki zastosowaniu czujnika przepływowego. Przebadano 50 chorych we wczesnym okresie udaru niedokrwiennego mózgu oraz grupę kontrolną złożoną z 40 zdrowych ochotników. Rozległość niedokrwienia mózgu oceniano szacunkowo według klinicznych grup motoryki ogólnej ciała (KG MOC).

**Wyniki.** Dotychczasowe wyniki badań wskazują na zależność między rozległością niedokrwienia a zapisem krzywej spirograficznej mózgu.

**Wnioski.** Spirografia mózgowa jest prostym, nieinwazyjnym badaniem, znajdującym zastosowanie w ocenie nasilenia niedomogi krążenia w przebiegu udaru niedokrwiennego mózgu. Może posłużyć jako narzędzie do monitorowania wczesnej fazy udaru niedokrwiennego mózgu.

**Słowa kluczowe:** udar niedokrwienno mózgu, rozległość niedokrwienia mózgu, monitorowanie, spirografia mózgowa

## Abstract

**Background.** The main issue of stroke is an acute energy deficit which causes brain focal neurological deficits. The same situation is observed in heart circulation insufficiency. Brain ischemia and hypoxia leads to changes in breathing rhythm.

**Material and methods.** The original device called brain spirometry was used during research. Thanks to usage of a flow sensor, brain spirometry allows to registrate a breathing curve. Fifty patients in an acute phase of ischemic stroke and 40 volunteers were examined. The size of brain circulation insufficiency was assessed according to Clinical Groups of Whole Body Motorics Method.

**Results.** Our results indicate the connection between the size of brain circulation insufficiency and the shape of breathing curve.

**Conclusions.** Brain spirometry is a simple, non-invasive method of assessment of the size of brain circulation insufficiency. This method could be used in monitoring of an acute phase of stroke.

**Key words:** ischemic stroke, acute phase, size of the brain circulation insufficiency, monitoring

## Wstęp

Udar mózgu jest nagłym stanem zagrażającym życiu. W Polsce roczna zapadalność wynosi około 60 000, a śmiertelność poudarowa należy do najwyższych w Europie. Około 50% chorych dotkniętych udarem pozostaje z ciężkim kalectwem i do końca życia jest uzależniona od swoich opiekunów.

U podłoża udaru niedokrwiennego mózgu leży ostra niedomoga krążenia mózgowego, wywołująca kaskadę zaburzeń biochemicznych oraz zmiany morfologiczne. Szybkość i gwałtowność ich narastania w niedokrwionej, niedotlenionej i dotkniętej deficytem energetycznym tkance nerwowej stwarzają konieczność doskonalenia metod monitorowania i leczenia chorych we wczesnej fazie niedokrwienia mózgu, by ograniczyć zakres nieodwracalnych zmian.

W monitorowaniu wykorzystuje się metody kliniczne i neuroobrazujące.

Adres do korespondencji:

Prof. dr hab. med. Roman Mazur

Katedra i Klinika Neurologii Akademii Medycznej w Bydgoszczy

ul. M. Skłodowskiej-Curie 9, 85–094 Bydgoszcz

Tel./faks: +48 (052) 585 40 32

Praca wpłynęła do Redakcji: 7 marca 2004 r.

Zaakceptowano do druku: 6 kwietnia 2004 r.

## Metody kliniczne

Badanie kliniczne jest podstawową i niezastąpioną metodą oceny stanu neurologicznego. Oprócz jakościowego, klasycznego badania neurologicznego w ocenie stanu chorych z udarem niedokrwiennym mózgu autorzy od wielu lat stosują własną ilościową metodę klinimetryczną [1, 2]. Kliniczna metoda motoryki ogólnej ciała (KM MOC) pozwala, między innymi, na podział chorych we wczesnym okresie udaru na 3 kliniczne grupy (KG) MOC, zależnie od rozległości niedokrwienia mózgu:

- **I KG MOC (niedokrwienie miejscowe)** — chorzy z ogniskowym deficytem neurologicznym (niedowład, zaburzenia mowy, zaburzenia czucia), którzy potrafią samodzielnie utrzymać postawę pionową;
- **II KG MOC (niedokrwienie rozlane)** — chorzy z rozlanym deficytem neurologicznym, którzy nie potrafią samodzielnie stać;
- **III KG MOC (niedokrwienie uogólnione)** — chorzy z zaburzeniami przytomności [3, 4].

## Metody neuroobrazujące

Współczesne metody obrazowania mózgu, takie jak funkcjonalny rezonans magnetyczny (MRI, *magnetic resonance imaging*) czy pozytronowa tomografia emisyjna (PET, *positron emission tomography*) są niezwykle dokładne i pozwalają uwidoczniać bardzo wczesne zaburzenia perfuzji. Jednak wysoki koszt tych badań znacznie ogranicza ich dostępność. Powszechnie stosowana klasyczna tomografia komputerowa pozwala jedynie na uwidocznienie tworzącego się, a przede wszystkim już uformowanego ogniska zawałowego. Jak dotąd, żadne z badań neuroobrazujących nie znalazło zastosowania w rutynowym monitorowaniu przebiegu udaru niedokrwiennego.

## Założenia pracy

Na przestrzeni wieków proces oddychania był przedmiotem obserwacji i dociekań. We współczesnej literaturze medycznej znane są opisy oddechu Cheyne'a-Stokesa czy Kussmaula, występujące w kwasicy metabolicznej [5]. Z uszkodzeniem ośrodkowego układu nerwowego wiązany jest oddech Biota, z okresami bezdechów różnej długości, przerywanych 4–5 oddechami o jednakowej głębokości [5]. Podstawową strukturą do wytwarzania rytmu oddechowego jest pniowy ośrodek oddechowy znajdujący się w obrębie pnia mózgu. Jest on utworzony z wielu grup neuronów o funkcjach wdechowych, wydechowych oraz rytmogennych. Te ostatnie, tworząc kompleks „Botzinger” i „pre-Botzinger”, stanowią struktury rozrusznikowe. Na podstawowy rytm oddechowy wytwarzany w ob-

rzebie pniowego ośrodka oddechowego nakładają się wpływy modulujące pochodzenia centralnego (kora mózgowa, układ limbiczny, twór siatkowaty i in.) oraz obwodowego (układ sercowo-naczyniowy, układ oddechowy, układ chemo- i baroreceptorów obwodowych).

Wszystkie modulatory płynnie współpracują, nakładając się na podstawowy tor oddechowy i zapewniając zachowanie homeostazy tkankowej.

W przebiegu niedomogi krążenia mózgowego dochodzi do deficytu energetycznego w obrębie niedokrwionych struktur, objawiającego się zaburzeniami ich funkcji. Dotyczy to również struktur rytmogennych i modulatorowych pniowego ośrodka oddechowego, co przejawia się zmianami w obrazie krzywej oddechowej. Założeniem pracy jest ocena krzywych spirograficznych uzyskanych za pomocą oryginalnego narzędzia spirografu mózgowego u chorych we wczesnym okresie udaru mózgu.

## Materiał i metody

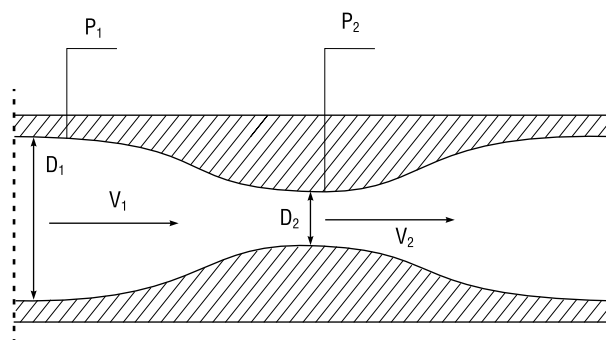
### Materiał kliniczny

Ocenie spirograficznej poddano 90 osób. Grupę kontrolną stanowiło 50 chorych w ostrej fazie udaru niedokrwiennego mózgu z obszaru unaczynienia przedniego. Tworzyło ją 27 kobiet i 23 mężczyzn w wieku 40–85 lat (śr. wiek 72,4 roku). Rozpoznanie udaru niedokrwiennego mózgu udokumentowano badaniem klinicznym, badaniami neuroobrazującymi (CT, *computed tomography*, MRI). U wszystkich chorych wykonano badania pomocnicze, które przeprowadza się standardowo w klinice neurologicznej. Rejestrację krzywych spirograficznych przeprowadzono w ostrej fazie udaru niedokrwiennego mózgu, czyli od 1. doby wystąpienia udaru mózgu. Grupa kontrolna składała się z 40 ochotników bez zaburzeń w krążeniu mózgowym oraz bez schorzeń układu oddechowego, w wieku 22–89 lat (śr. wieku 50,2 roku).

Badania prowadzono po uzyskaniu zgody odpowiednich Niezależnych Komisji Bioetycznych ds. Badań Naukowych. Chorych podzielono według klinicznych grup motoryki ogólnej ciała (KG MOC), pozwalających na szacunkową ocenę rozległości niedomogi krążenia mózgowego w przebiegu udaru niedokrwiennego.

### Metoda

Do przeprowadzenia badań skonstruowano własne urządzenie, nazwane spirografem mózgowym. Inspiracją do jego budowy stały się wieloletnie badania Klajmana i Betlejewskiego nad ry-nospirografem [6, 7].



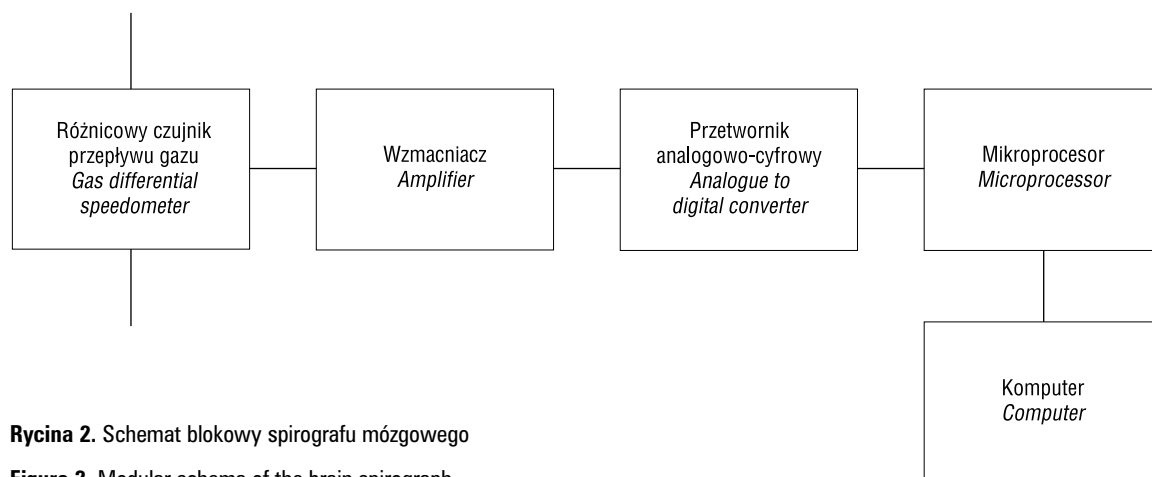
**Rycina 1.** Schemat rurki pomiarowej  
 $V_1$  i  $V_2$  — prędkości liniowe gazu w odpowiednich średnicach  $D_1$  i  $D_2$ ;  
 $P_1$  i  $P_2$  — mierzone ciśnienia

**Figure 1.** The schema of measuring tube  
 $V_1$  and  $V_2$  — linear gas speed in diameters  $D_1$  and  $D_2$ ;  
 $P_1$  and  $P_2$  — pressure measurements

Urządzenie wykreśla na ekranie monitora przebieg czasowy sygnału będącego odzwierciedleniem natężenia objętościowego gazu przepływającego przez rurkę pomiarową (ryc. 1). W odpowiednich punktach dokonuje ono pomiaru ciśnień i określa ich różnicę, która jest zależna od natężenia objętościowego przepływającego gazu.

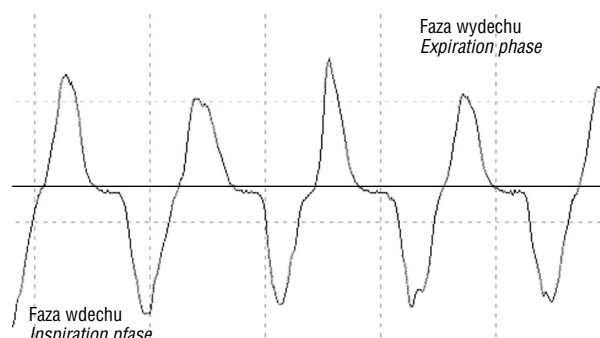
W rurce pomiarowej gaz płynie w obie strony w zależności od tego, czy następuje wdech, czy wydech. Powstała różnica ciśnień  $P_2 - P_1$  zostaje zamieniona w przetworniku ciśnieniowym na sygnał elektryczny. Przyjmuje on wartość dodatnią lub ujemną, zależnie od kierunku przepływu strumienia powietrza.

Wzmocniony sygnał elektryczny jest dostarczany do przetwornika analogowo-cyfrowego, gdzie zostaje zamieniony na sygnał cyfrowy i przesłany do komputera za pośrednictwem mikroprocesora, kontrolującego jednocześnie układ pomiarowy. Schemat blokowy spirografu mózgowego przedstawiono na rycinie 2.



**Rycina 2.** Schemat blokowy spirografu mózgowego

**Figure 2.** Modular schema of the brain spirograph



**Rycina 3.** Model krzywej spirograficznej

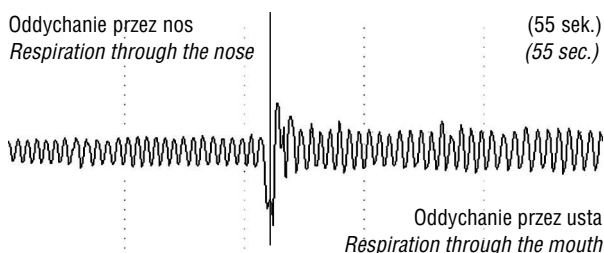
**Figure 3.** The model of spirographic curve

Spirograf mózgowy pozwala na zapis toru oddechowego, który nazwano krzywą spirograficzną (ryc. 3). Zastosowane oprogramowanie umożliwia archiwizację, katalogowanie, drukowanie wyników oraz cyfrową analizę krzywej spirograficznej. W cyfrowej analizie sygnału zastosowano między innymi analizę czasowo-częstotliwościową oraz analizę falkową [8–10].

## Wyniki

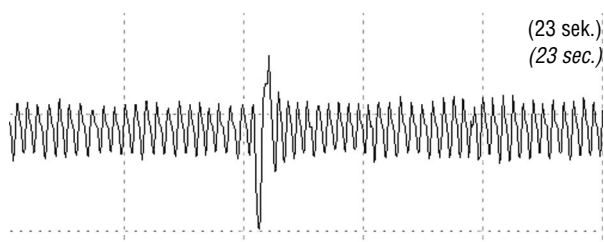
### Wybrane krzywe spirograficzne osób z grupy kontrolnej

Wszystkie zapisy krzywych spirograficznych wykonywano u pacjentów pozostających w pozycji leżącej, w trakcie spokojnego oddychania. Każda z badanych osób oddychała początkowo przez nos, a następnie, po wykonaniu kilku pogłębionych wdechów i wydechów, przez usta (ryc. 4, 5).



**Rycina 4.** Zapis krzywej spiograficznej u 38-letniej kobiety

**Figure 4.** Spirographic curve registration from 38-year-old female



**Rycina 5.** Zapis krzywej spiograficznej u 64-letniego mężczyzny

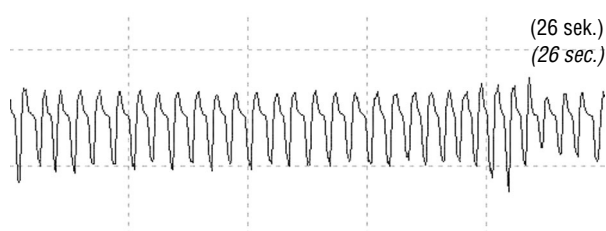
**Figure 5.** Spirographic curve registration from 64-year-old male

### Wybrane zapisy krzywych spiograficznych u pacjentów we wczesnym okresie udaru niedokrwiennego mózgu w I KG MOC

Wszystkie zapisy krzywych spiograficznych prowadzono u osób w pozycji leżącej. Pacjenci oddychali w sposób dowolny — przez usta lub przez nos.

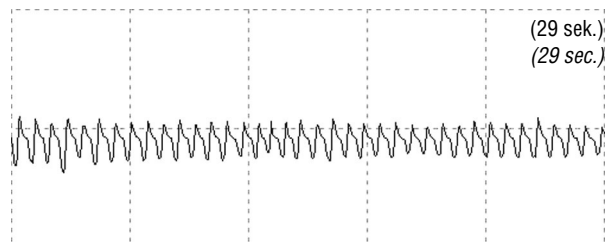
Pacjenta K.E., lat 60, przyjęto do kliniki z powodu nagłego osłabienia siły mięśniowej kończyn lewych. W dniu przyjęcia za pomocą badania CT uwidoczniono ognisko hipotensyjne w prawej półkuli mózgu. U chorego stwierdzono nadciśnienie tętnicze, chorobę wieńcową, dyslipidemię oraz cukrzycę typu 2. Po przeprowadzeniu badania neurologicznego stwierdzono zespół piramidowy lewostronny pod postacią porażenia połowiczego (I KG MOC, w skali NIH 1 — pkt). W trakcie wykonywania zapisu krzywej spiograficznej (ryc. 6) pacjent był w dobrym stanie ogólnym (RR 120/80, akcja serca miarowa 72/min).

Pacjent Z.K., lat 85, został przyjęty do kliniki z powodu nagłego osłabienia kończyn lewych. Chory był obciążony napadowym migotaniem przedsionków. W badaniu CT uwidoczniono ognisko niedokrwienne prawej półkuli mózgu. Dzięki badaniu neurologicznemu stwierdzono zespół piramidowy lewostronny pod postacią niedowładu połowiczego (I KG MOC, w skali NIH — 10 pkt.). W trakcie badania (ryc. 7) pacjent był



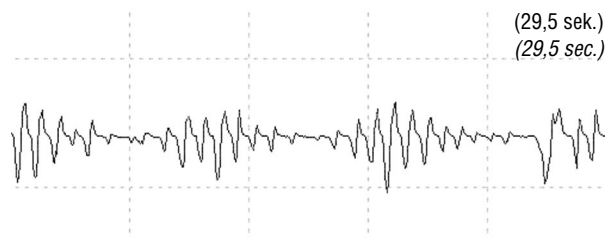
**Rycina 6.** Zapis krzywej spiograficznej pacjenta K.E. lat 60, I KG MOC

**Figure 6.** Spirographic curve registration from 60-year-old male patient KE, class I CG WBMM



**Rycina 7.** Zapis krzywej spiograficznej pacjenta Z.K. lat 85, I KG MOC

**Figure 7.** Spirographic curve registration from 85-year-old male patient ZK, class I CG WBMM



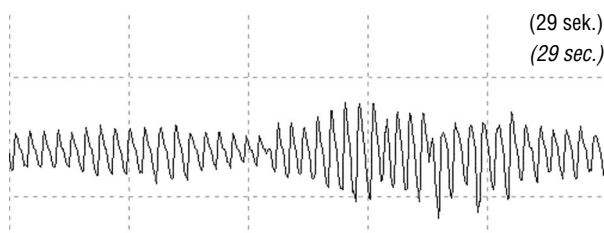
**Rycina 8.** Zapis krzywej spiograficznej pacjentki S.E. lat 78, II KG MOC

**Figure 8.** Spirographic curve registration from 78-year-old female patient SE, class II CG WBMM

w dobrym stanie ogólnym (RR 140/90, akcja serca miarowa 80/min).

### Wybrane zapisy krzywych spiograficznych u pacjentów we wczesnym okresie udaru niedokrwiennego mózgu w II KG MOC

Pacjentkę S.E., lat 78, hospitalizowano z powodu nagłego osłabienia kończyn lewych. W badaniu CT stwierdzono ognisko hipotensyjne w prawej półkuli mózgu. Chora była obciążona napadowym migotaniem przedsionków oraz cukrzycą typu 2. Prezentowany zapis (ryc. 8) wykonano w 2. dobie hospitalizacji, po upływie około 2 godzin od epizodu migotania przedsionków z czynnością komór 160/min, w czasie którego chora zgłaszała ból zamostkowy oraz uczucie duszności. Za pomocą badania neurologicznego stwierdzono niedowład



**Rycina 9.** Zapis krzywej spiograficznej pacjentki K.B. lat 75, II KG MOC

**Figure 9.** Spirographic curve registration from 75-year-old female patient KB, class II CG WBMM

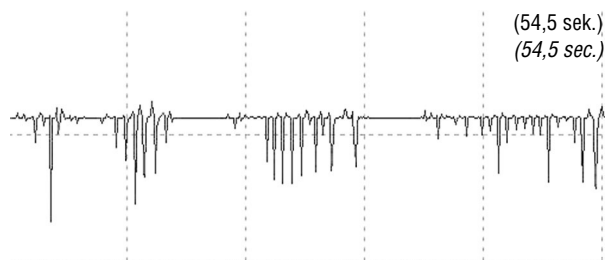
piramidowy lewostronny oraz objawy piramidowe prawostronne (II KG MOC, w skali NIH — 7 pkt.).

Pacjentka K.B., 75-letnia, została przyjęta do kliniki z powodu nagłego osłabienia siły mięśniowej kończyn prawych oraz zaburzeń mowy o charakterze afazji mieszanej. U chorej stwierdzono nadciśnienie tętnicze, cukrzycę typu 2, chorobę wieńcową oraz utrwalone migotanie przedsionków. W badaniu CT uwidoczniło ognisko hipotensyjne w lewej półkuli mózgu. Za pomocą badania neurologicznego stwierdzono niedowład połowiczny prawostronny oraz afazję mieszaną (II KG MOC, w skali NIH — 10 pkt.). W trakcie wykonywania zapisu krzywej spiograficznej (ryc. 9) chora była w dość dobrym stanie ogólnym (RR 180/100, akcja serca niemiaraowa ok. 100/min).

### Wybrane zapisy krzywych spiograficznych u pacjentów we wczesnym okresie udaru niedokrwiennego mózgu w III KG MOC

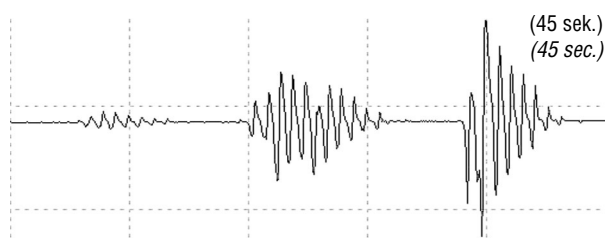
Pacjentka L.U., lat 83, została przyjęta do kliniki z powodu nagłego osłabienia lewych kończyn oraz towarzyszących zaburzeń przytomności. W badaniu CT uwidoczniło rozległe ognisko hipotensyjne w obrębie prawej półkuli mózgu. Chora była obciążona nadciśnieniem tętniczym, chorobą wieńcową, przebytym zawałem serca, cukrzycą typu 2 oraz dyslipidemią. Po przeprowadzeniu badania neurologicznego stwierdzono porażenie połowiczne lewostronne, pacjentka pozostawała w śpiączce mózgowej. Przedstawiany zapis krzywej spiograficznej (ryc. 10) wykonano w 12. dobie hospitalizacji. Pacjentka była w stanie ogólnym bardzo ciężkim (RR 80/0, bradycardia ok. 30/min, III KG MOC, NIH — 31 pkt., ITC — 12 pkt., GCS — 4 pkt.).

Pacjenta O.A., lat 80, przyjęto do kliniki z powodu nagłego osłabienia kończyn prawych, zaburzeń mowy o charakterze afazji mieszanej oraz senności patologicznej. U chorego występował zespół tachybrady. W badaniu CT stwierdzono ognisko hipotensyjne w lewej półkuli mózgu. Za pomocą badania neurologicznego stwierdzono porażenie połowiczne prawostronne, afazję mieszaną, senność patologiczną



**Rycina 10.** Zapis krzywej spiograficznej pacjentki L.U. lat 83, III KG MOC

**Figure 10.** Spirographic curve registration from 83-year-old female patient LU, class III CG WBMM



**Rycina 11.** Zapis krzywej spiograficznej pacjenta O.A. lat 80, III KG MOC

**Figure 11.** Spirographic curve registration from 80-year-old male patient OA, class III CG WBMM

(III KG MOC, w skali NIH — 27 pkt., w skali ITC — 52 pkt. w skali Glasgow — 7 pkt.). Prezentowany zapis (ryc. 11) wykonano w trakcie epizodu bradycardii zatokowej, z akcją komór 40/min.

### Omówienie

Powstająca w Polsce sieć oddziałów, których zadaniem jest kompleksowa diagnostyka i leczenie chorych we wczesnym okresie udaru mózgu, powinna dysponować prostymi, tanimi, powtarzalnymi metodami kontrolowania przebiegu choroby. Wymaga to, poza oceną kliniczną, odpowiedniej aparatury, która mogłaby obiektywnie informować o czynnościach mózgu, rozległości niedokrwienia i głębokości deficytu neurologicznego. Autorzy oparli monitorowanie kliniczne na sprawdzonej od wielu lat metodzie klinicznej oceny motoryki ogólnej ciała (KG MOC). Niestety, jak dotąd, neurologzy nie dysponują aparaturą przyłóżkową do nadzorowania w sposób względnie prosty i obiektywny czynności mózgu w warunkach ostrego niedokrwienia.

Na podstawie założenia charakterystycznego zapisu krzywej oddechowej, zależnej od rozległości zmian niedokrwienych w pierwotnej lub wtórnej niedomodze pnia mózgu, zaprezentowano badania wskazujące pośrednio na zachowanie się ośrodka oddechowego w poszczególnych grupach KG MOC, pozwalających szacunkowo oceniać rozległość niedokrwienia mózgu. Przedstawione wy-

niki wstępne potwierdziły założenia pracy, dając nadzieję, że dalsze badania nad rozwojem spirografii mózgowej umożliwią skonstruowanie praktycznego narzędzia monitorującego funkcje mózgowia we wczesnym okresie udaru niedokrwiennego mózgu.

### Wnioski

1. Spirografia mózgowa umożliwia ocenę rozległości zaburzeń niedokrwienia mózgu we wczesnym okresie udaru niedokrwiennego mózgu.
2. Dalsze badania powinny dać odpowiedź, czy spirografia mózgowa może się stać praktycznym narzędziem, służącym monitorowaniu mózgu w ostrej fazie jego udaru niedokrwiennego.

### Piśmiennictwo

1. Mazur R.: Zawał mózgu. Bydgoskie Towarzystwo Naukowe, Bydgoszcz 1987.
2. Mazur R.: Intensywny nadzór nad ośrodkowym układem nerwowym. Bydgoskie Towarzystwo Naukowe, Bydgoszcz 1982.
3. Książkiewicz B.: Kliniczna Metoda Motoryki Ogólnej Ciała w ocenie udaru niedokrwiennego mózgu. Rozprawa habilitacyjna. Wydawnictwo Uczelniane AM, Bydgoszcz 1996.
4. Binek M., Książkiewicz B., Wiśniewski J.: Pniowy potencjał życiowy w okresie rokowania dotyczącego przeżycia u chorych z niewydolnością pnia mózgu o podłożu naczyniowym. Udar Mózgu 2002, 2, 53–64.
5. Hacke W. i wsp.: „Malignant” middle cerebral artery territory infarction; clinical course and prognostic signs. Arch. Neurol. 1996, 53 (4), 309–315.
6. The Merck Manual. Podręcznik diagnostyki i terapii. Urban & Partner, Wrocław 2001.
7. Klajman S., Betlejewski S.: Rynospirograf. Otolaryngologia Polska 1970, 5.
8. Klajman S., Sitkowski J.: Przepływomierze. Practi. Oto-Rhino-Laryng. 1961, 15.
9. Cohen L.: Time Frequency Analysis. Prentice Hall, Inc. A. Simon & Schuster Co. New Jersey 1995.
10. Białasiewicz J.: Falki i aproksymacje. WNT, Warszawa 2000.