

Ból głowy jako objaw wewnątrzczaszkowej zakrzepicy żyłnej

Headache as a sign of cerebral vein thrombosis

Adam Perenc

Oddział Neurologii z Pododdziałem Leczenia Udaru Mózgu Szpitala Wojewódzkiego nr 2 w Rzeszowie

Streszczenie

Zakrzepica żylna wewnątrzczaszkowa stanowi około 0,5% przypadków udaru mózgu. Jest to ważny problem kliniczny, nadal zbyt rzadko rozpoznawany. Przyczyny tego stanu patologicznego są różnorodne, obserwuje się także różnice w przebiegu schorzenia i rokowaniu.

W niniejszym artykule zaprezentowano przypadek pacjentki, u której wykryto wewnątrzczaszkową zakrzepicę żylną i po leczeniu uzyskano regresję zmian zakrzepowych.

W pracy przedstawiono podstawowe informacje dotyczące etiologii, objawów klinicznych i leczenia zakrzepicy. Dobre rokowanie w większości przypadków, przy odpowiednio przeprowadzonej diagnostyce i leczeniu, powinno umożliwiać coraz lepsze poznanie tej patologii.

Udar Mózgu 2011; 13 (1–2): 22–27

Słowa kluczowe: zakrzepica żylna mózgowa, udar mózgu

Abstract

Cerebral vein thrombosis accounts for an estimated 0.5% of all strokes. It remains a major clinical concern that is still too rarely diagnosed. The causes of CVT vary, with differences occurring in the history and prognosis of the condition.

This article discusses the case of a female patient diagnosed with cerebral vein thrombosis, in which regression of thrombotic lesions was achieved during treatment.

We will provide basic facts on the aetiology, clinical symptoms and treatment of thrombosis. In the majority of cases, good prognosis should — given the adequate diagnosis and treatment — allow us to improve our understanding of CVT.

Interdisciplinary Problems of Stroke 2011; 13 (1–2): 22–27

Key words: cerebral vein thrombosis (CVT), stroke

Wstęp

Zakrzepica żylna wewnątrzczaszkowa (*cerebral vein thrombosis*), zwana także udarem żylnym, to nieczęsty, ale istotny problem diagnostyczno-terapeutyczny. Ze względu na coraz lepszą znajomość objawów tej patologii i lepsze możliwości diagnostyczne, zakrzepica jest rozpoznawana częściej i odpowiednio leczona.

Problem dotyczy zatok żylnych opony twardej i żył mózgowia (*cerebral vein and dural sinus thrombosis*). Zatoki opony twardej zbierają krew z mózgowia, opon, a także z ucha wewnętrznego, gałki ocznej i oczodołu.

Wyróżnia się górną i dolną grupę zatok opony twardej. W grupie górnej znajdują się: zatoka strzałkowa górna, strzałkowa dolna, prosta, po-

przezna, potyliczna (miejsce ich połączenia przypadające lokalizacyjnie na guzowatość potyliczną wewnętrzną to spływ zatok) i zatoka esowata. Grupę dolną zatok tworzą: zatoka jamista, zatoki międzjamiste, zatoka klinowo-ciemieniowa, zatoka skalista górna i dolna.

Żyły mózgowia dzieli się na powierzchowne i głębokie. Żyły powierzchowne zbierają krew z górnej, dolnej, przyśrodkowej i bocznej powierzchni płatów mózgu, głębokie natomiast — z głęboko położonej istoty białej, jąder podkorowych, wyspy, płatów skroniowych i potylicznych.

Żyły głębokie mózgu to: żyły wewnętrzne, żyła podstawna i żyła wielka mózgu, która zbiera krew z żył głębokich i odprowadza do zatoki prostej.

Żyły powierzchowne anatomicznie dzieli się na żyły górne mózgu, żyły dolne mózgu i żyły zespalające. Żyły górne i dolne zbierają krew z poszczególnych płatów mózgu i uchodzą do zatok opony twardej: strzałkowej górnej i dolnej, jamiastej, poprzecznej, prostej.

Końcowe odcinki żył powierzchownych uchodzące bezpośrednio do zatok nazywa się żyłami mostkowymi i ich pęknięcie powoduje krwotok podtwardówkowy.

Adres do korespondencji:

lek. Adam Perenc
Oddział Neurologii z Pododdziałem Leczenia Udaru Mózgu
Szpital Wojewódzki nr 2
ul. Lwowska 60, 35–301 Rzeszów
tel.: 17 866 45 02, 17 866 45 06, 17 866 44 01
e-mail: lidiaadam.perenc@wp.pl
Praca wpłynęła do Redakcji: 27 września 2011 roku
Zaakceptowano do druku: 15 lutego 2012 roku

Żyły zespalające dzieli się na: górną (zespala zatokę strzałkową górną z zatoką jamistą) i dolną (zespala zatokę jamistą z zatoką poprzeczną). Z żył mózgowia krew jest odprowadzana do zatok opony twardej, a następnie do żył szyjnych wewnętrznych [1, 2].

Zakrzepica żylna wewnątrzczaszkowa stanowi około 0,5% przypadków wszystkich udarów mózgu, śmiertelność waha się od kilku do około 30% (różnorodność przyczyn zakrzepicy implikuje różnice w rokowaniu). Schorzenie to występuje częściej u kobiet (ok. 75% chorych), jednak w grupie tej odnotowuje się lepsze rokowanie [3, 4].

Przyczyny zakrzepicy żyłnej wewnątrzczaszkowej są różnorodne, dla uporządkowania zagadnienia najlepiej podzielić je na infekcyjne i nieinfekcyjne.

Do przyczyn infekcyjnych zalicza się wszystkie miejscowe procesy zapalne (np. w obrębie uszu, zatok obocznych nosa, opon mózgowo-rdzeniowych), infekcje w narządach odległych, z których następuje wysiew drobnoustrojów do krwiobiegu (np. zapalenie wsierdza), jak również infekcje ogólnoustrojowe (np. posocznica).

Do przyczyn nieinfekcyjnych należą zjawiska ogólnoustrojowe (np. zaburzenia hematologiczne, choroby nowotworowe, zabiegi operacyjne, urazy wielonarządowe, ciężkie odwodnienie, niewydolność serca, zaburzenia hormonalne, choroby układu tkanki łącznej, każde ciężkie schorzenie, które powoduje przynajmniej czasowe ograniczenie mobilności pacjenta i wprowadza zaburzenia w krążeniu, np. udar mózgu).

Istnieje także wiele miejscowych, nieinfekcyjnych przyczyn zakrzepicy wewnątrzczaszkowej (np. izolowany uraz głowy, guzy mózgowia, stan po operacji neurochirurgicznej). Podkreśla się też rolę wlewów dożylnych jako potencjalnych przyczyn zakrzepicy; jest to istotny problem ze względu na dużą częstość tej drogi podawania płynów [5–8].

Wspomniane powyżej zaburzenia hematologiczne predysponujące do zakrzepicy dotyczą zarówno zaburzeń elementów morfotycznych krwi (polycytemia, nadpłytkowość), jak i patologii procesu krzepnięcia powodującej zachwianie równowagi między wykrzepianiem a fibrynolizą na korzyść tego pierwszego stanu (niedobór antytrombiny III, niedobór białka C i S, mutacja Leiden, mutacja genu protrombiny) [6, 9].

Skłonność do zakrzepicy występuje także w zespole antyfosfolipidowym, co jest uwarunkowane obecnością odpowiednich przeciwciał.

Zespół wykrzepiania wewnątrznaczyniowego (DIC, *disseminated intravascular coagulation*) to przykład patologii, która łączy infekcyjne i nieinfekcyjne przyczyny zakrzepicy wewnątrzczaszkowej ze względu na ich polietiologiczny charakter.

Wśród nieinfekcyjnych przyczyn zakrzepicy wymieniono również zaburzenia hormonalne. Nie zawsze mamy w tym przypadku do czynienia z schorzeniami, gdyż chodzi głównie o skłonność do zakrzepicy wewnątrzczaszkowej w okresie ciąży i w porożu, a także o wpływ doustnych środków antykoncepcyjnych.

W praktyce stwierdza się zazwyczaj współistnienie kilku czynników predysponujących do zakrzepicy. Posiadanie defektu genetycznego w postaci na przykład niedoboru białka C, S lub mutacji protrombiny nie musi oznaczać, że pacjent będzie miał zakrzepicę wewnątrzczaszkową, jeżeli jednak dołączy się dodatkowy czynnik ryzyka, na przykład czynne ognisko infekcyjne czy doustna antykoncepcja, należy się spodziewać wystąpienia tej choroby.

Objawy kliniczne zakrzepicy żyłnej wewnątrzczaszkowej są różnorodne, należy jednak podkreślić, że bardzo często mamy do czynienia z manifestacją skąpoobjawową. Bóle głowy mogą być jedynym objawem udaru żylnego, są one obecne u ponad 90% pacjentów. Rozpoznanie jest łatwiejsze, jeżeli towarzyszą mu inne odchylenia od normy; szczególna trudność diagnostyczna występuje, gdy bólowi głowy nie towarzyszą uchwytnie zmiany przedmiotowe [5, 10, 11].

Typowym zespołem objawów w zakrzepicy jest łagodnego nadciśnienia śródczaszkowego (dominują: bóle głowy, zaburzenia świadomości, obrzęk tarczy nerwu wzrokowego). Ponadto może się pojawić zespół ogniskowego uszkodzenia mózgu (objawy ubytkowe, napady padaczkowe). Wśród objawów ubytkowych opisuje się różnorodne deficyty ruchowe, czuciowe, zaburzenia widzenia, zaburzenia mowy.

W zależności od lokalizacji procesu zakrzepowego spotyka się mniej lub bardziej charakterystyczne zespoły objawów klinicznych. Przykładowo: w zakrzepicy zatoki strzałkowej górnej stwierdza się zespół nadciśnienia śródczaszkowego i niedowład spastyczny kończyn dolnych; zakrzepica żył korowych może powodować afazję, napady padaczkowe, niedowłady kończyn. W zakrzepicy zatoki jamistej można stwierdzić wytrzeszcz gałki ocznej z jej miejscową bolesnością uciskową, obrzęk spojówki i cechy uszkodzenia nerwów gałkoruchowych.

Proces diagnostyczny wymaga wykonania dodatkowych badań. W tomografii komputerowej głowy można stwierdzić zmiany hiperdensyjne odpowiadające zajęciem żył lub zatok przez skrzeplinę i w zależności od lokalizacji mające charakterystyczne nazwy, ze względu na specyficzny kształt, na przykład objaw pustej litery delta (zajęcie skrzeplina zatoki strzałkowej górnej).

Niezbędne jest wykonanie badania naczyniowego (konwencjonalną angiografię obecnie zastępuje się angio-CT lub angio-MR), w którym stwierdza się zmiany w strukturach układu żylnego. W tomografii komputerowej, jak również w rezonansie magnetycznym można zobrazować także obrzęk mózgu oraz obszar zawału mózgu (często z ukrwotocznieniem) [3].

Rozpoznanie zakrzepicy wewnątrzczaszkowej ustala się wtedy, gdy objawom klinicznym towarzyszą zmiany w badaniach neuroobrazowych wykonanych z opcją naczyniową. Badania laboratoryjne (np. stężenie D-dimerów) w przypadku omawianej zakrzepicy mogą nie być przydatne. Fakt rozpoznania wewnątrzczaszkowej patologii żyłnej zmusza do kolejnego etapu diagnostyki, czyli do poszukiwania przyczyny.

Terapia musi być wielokierunkowa. Obejmuje: leczenie przyczyny zakrzepicy (jeżeli jest to możliwe), leczenie ukierunkowane na ograniczenie procesu zakrzepowego, leczenie objawowe zależnie od potrzeby (przeciwdrgawkowe, przeciwbólowe, przeciwobrzękowe). W leczeniu przeciwobrzękowym, jeżeli objawy nadciśnienia śródczaszkowego narastają szybko, uwzględnia się także dekompresję chirurgiczną.

Leczenie ograniczające proces zakrzepowy polega na stosowaniu heparyny drobnocząsteczkowej w dawkach leczniczych w okresie ostrym oraz kontynuacji podawania doustnych antykoagulantów (czas terapii powinien być ustalony indywidualnie) [3, 6, 8, 12, 13].

Istnieją doniesienia na temat skuteczności leczenia trombolitycznego w ostrym okresie zakrzepicy, jednak nie można ich jeszcze traktować jako zaleceń (ze względu na liczne powikłania krwotoczne) [7].

Rokowanie w zakrzepicy wewnątrzczaszkowej jest lepsze niż w udarach tętnicznych. U ponad 70% chorych uzyskuje się redukcję zmian zakrzepowych i objawów.

Śmiertelność w tym schorzeniu była różnie podawana w ostatnich latach (nawet > 30%), jednak ostatnio przeważają dane mówiące o śmiertelności do około 15% (najczęściej z powodu obrzęku mózgu oraz w przypadkach źle rokujących schorzeń podstawowych będących przyczyną zakrzepicy) [3, 5].

Opis przypadku

U 43-letniej pacjentki bez przewlekłych schorzeń, okazjonalnie palącej papierosy i stosującej hormonalną antykoncepcję, w wywiadzie stwierdzono ponadto: kilka lat wcześniej miejscowy pro-

ces zakrzepowy żył podudzia (po przebytych urazie). Przyjęta została na oddział neurologii z powodu silnych, narastających stopniowo od czterech dni, bólów głowy z towarzyszącymi nudnościami i wymiotami. W badaniu przedmiotowym neurologicznym: przytomna, prawidłowo zorientowana, objawy oponowe ujemne, dno oka bez cech zastoju, bez cech ogniskowego uszkodzenia układu nerwowego. Stan przedmiotowy internistyczny bez odchyień od normy.

Wykonano podstawowe badania laboratoryjne (odczyn Biernackiego [OB.], stężenie białka C-reaktywnego [CRP, *C-reactive protein*], morfologia, parametry układu krzepnięcia, elektrolity, stężenie glukozy, parametry wydolności nerek, próby wątrobowe, lipidogram) — uzyskano wyniki w granicach normy.

Równolegle prowadzono diagnostykę neuroobrazową (tomografię komputerową [CT, *computed tomography*] głowy). Nie stwierdzono uszkodzenia ogniskowego ani rozlanego w obrębie mózgowia. W opcji naczyniowej (angio-CT) stwierdzono masywne zmiany zakrzepowe w obrębie: zatoki strzałkowej górnej, obu zatok poprzecznych, zatoki prostej, zatoki esowatej lewej (badanie wykonane 16.08.2010 r.) (ryc. 1A, B).

Oznaczono także: stężenie hormonów tarczycy, badania immunologiczne w kierunku chorób układowych tkanki łącznej, miano przeciwciał antyborrelia, posiewy krwi, moczu, wymazy z gardła i nosa — uzyskano wyniki prawidłowe.

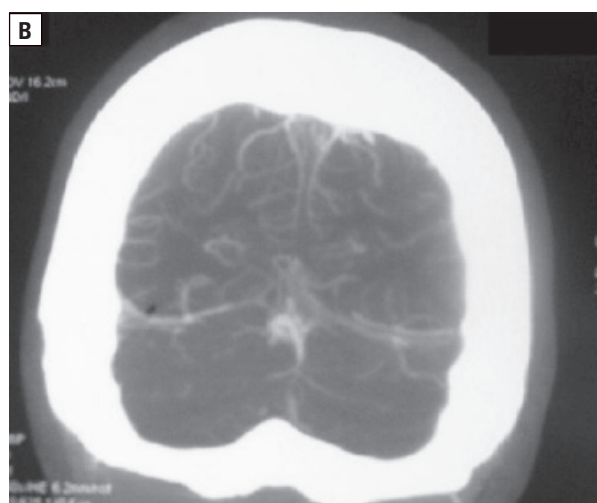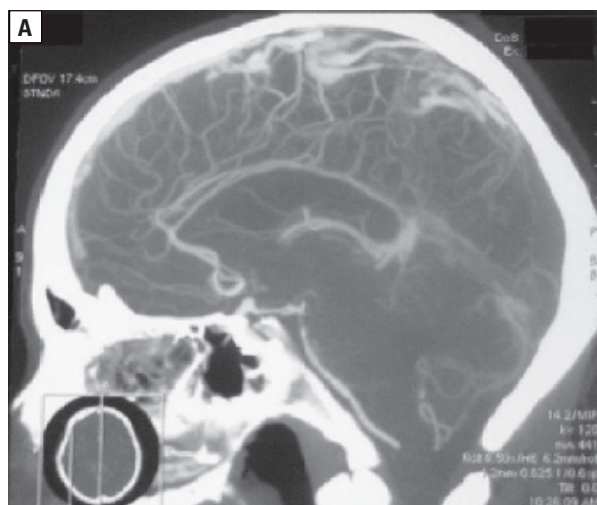Równolegle wykonano: RTG klatki piersiowej, ocenę laryngologiczną, stomatologiczną, kardiologiczną (łącznie z przezklatkowym badaniem ECHO serca). Powyższa diagnostyka była ukierunkowana na ewentualne ogniska zapalne, nie stwierdzono jednak odchyień od normy.

Prowadzono leczenie: heparyną drobnocząsteczkową w dawkach terapeutycznych, stosowano płyny, leki przeciwbólowe, leki przeciwobrzękowe (furosemid), antybiotyk o szerokim spektrum.

W trakcie hospitalizacji stan pacjentki był dobry, bóle głowy ulegały stopniowej redukcji, nie obserwowano zmian przedmiotowego stanu neurologicznego.

30 sierpnia 2010 roku wykonano kontrolne badanie angio-CT głowy, w którym odnotowano znaczną redukcję zmian zakrzepowych: częściowe udroźnienie zatoki strzałkowej górnej, poprzecznej lewej i esowatej lewej, prawie całkowite udroźnienie zatoki prostej i poprzecznej prawej (ryc. 2A, B).

Pacjentka została wypisana do domu z zaleceniem dalszego stosowania heparyny drobnoczą-

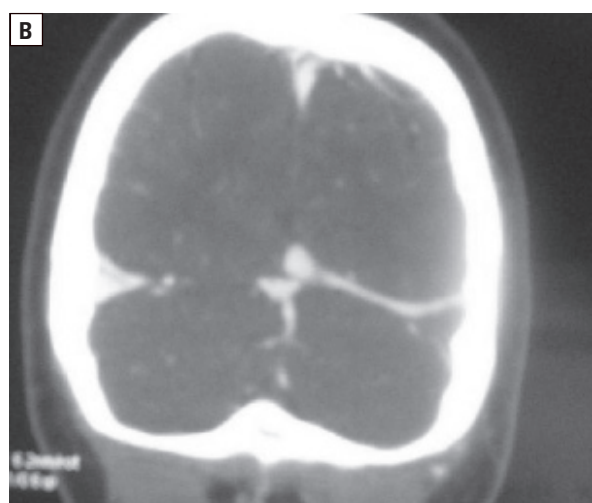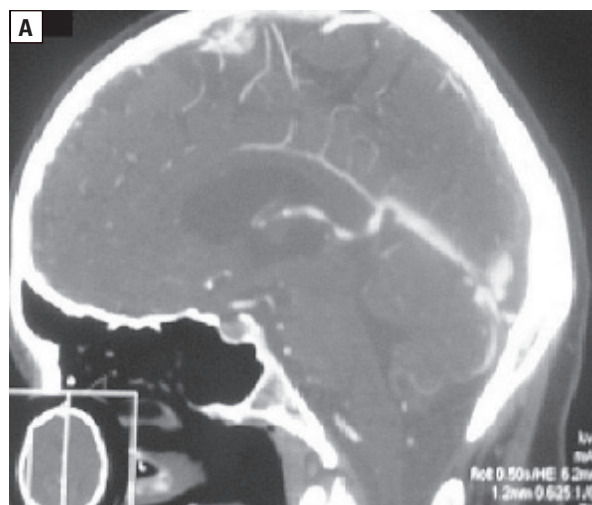


Rycina 1A, B. Zakrzepica żylna wewnątrzczaszkowa (angio-CT, 16.08.2010) (badania angio-CT wykonano w pracowniach Tomografii Komputerowej Szpitala Wojewódzkiego nr 2 w Rzeszowie i Szpitala MSWiA w Rzeszowie, udostępnione dzięki uprzejmości dr. n. med. Wiesława Guza)

Figure 1A, B. Cerebral vein thrombosis (angio-CT, 16/08/2010) (angio-CT studies performed in the Departments of Radiology — Computed Tomography of State Hospital No. 2 and Hospital of Internal Affairs and Administration in Rzeszów, images courtesy of dr. Wiesław Guz)

steczkowej, które to leczenie kontynuowano ponad pół roku, stopniowo redukując dawki po kolejnych kontrolach angio-CT, w których uzyskiwano dowód na dalszą redukcję zmian zakrzepowych (po dyskusji z chorą wybrano podskórne iniekcje heparyny drobnocząsteczkowej zamiast doustnych antykoagulantów, ze względu na bardzo dobrą tolerancję chorej tej formy terapii). Leczenie ułatwiła rezygnacja pacjentki z palenia tytoniu i doustnej antykoncepcji.

Kontrolne naczyniowe badanie CT (wykonane 4.04.2011 r.) wykazało brak zmian zakrzepo-



Rycina 2A, B. Zakrzepica żylna wewnątrzczaszkowa — badanie wykonane w trakcie leczenia (angio-CT, 30.08.2010)

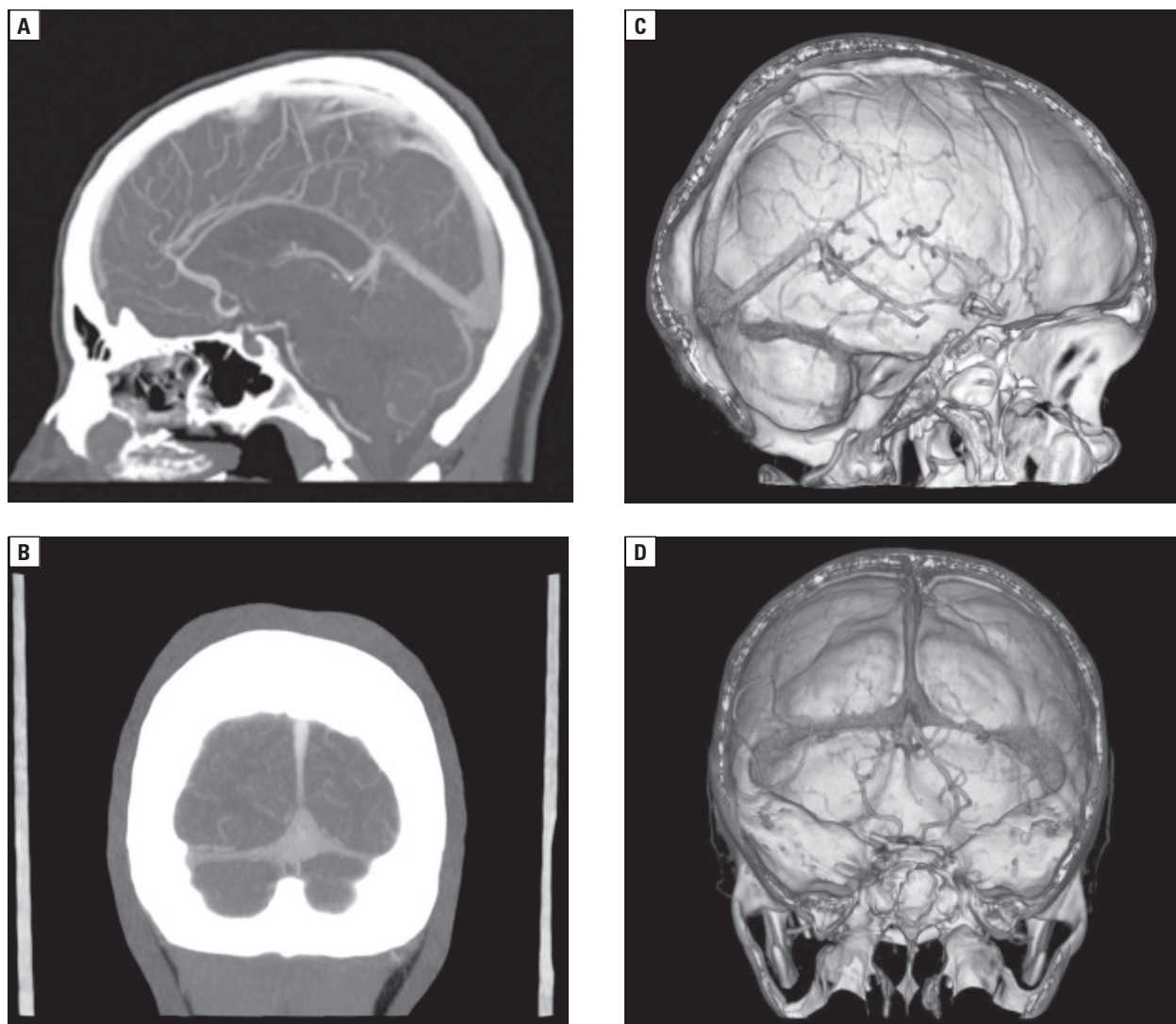
Figure 2A, B. Cerebral vein thrombosis — a study carried out during treatment (angio-CT, 30/18/2010)

wych w zatokach opony twardej (ryc. 3A–D). Podczas kontroli chorej, w trybie ambulatoryjnym, uzupełniono diagnostykę w kierunku rzadkich przyczyn nadkrzepliwości i ujawniono u badanej pacjentki heterozygotyczną postać mutacji protrombiny *20110A*.

Omówienie

Przedstawiony przypadek chorej z zakrzepicą żylną wewnątrzczaszkową ilustruje sytuację, w której na genetyczną predyspozycję do zakrzepicy nakładają się czynniki ryzyka z grupy środowiskowych i dopiero wtedy dochodzi do klinicznego ujawnienia się schorzenia.

Mutacja genu protrombiny *20110A* usposabia do zakrzepicy, gdyż zwiększa aktywność pro-



Rycina 3A–D. Zakrzepica żylna wewnątrzczaszkowa — badanie wykonane po leczeniu (angio-CT, 4.04.2010)

Figure 3A–D. Cerebral vein thrombosis — a study performed after treatment (angio-CT, 4/4/2010)

trombiny w funkcji przekształcania fibrynogenu w fibrynę (powoduje to zachwianie równowagi między wykrzepianiem a fibrylizacją na korzyść tego pierwszego zjawiska).

Mutacje heterozygotyczne tego genu są znacznie częstsze niż mutacje homozygotyczne, w których ryzyko zakrzepów jest bardzo duże.

Przedstawiony przypadek chorej jest przykładem na opisywaną często sytuację, w której ból głowy to jedyny objaw zakrzepicy wewnątrzczaszkowej, bez innych manifestacji podmiotowych i przedmiotowych.

Wczesne wdrożenie leczenia, likwidacja modyfikowalnych czynników ryzyka zakrzepicy pozwoliły na redukcję zmian w układzie żylnym i redukcję bólu głowy. Trudno jest oceniać rozwój wydarzeń, gdyby nie doszło do ustalenia rozpoznania;

prawdopodobnie mielibyśmy do czynienia z bardziej wyrazistą kliniczną manifestacją zakrzepicy (objawy ciasnoty śródczaszkowej, objawy ogniskowe).

Analiza tego przypadku uczy wielkiej ostrożności i przypomina, że możliwe jest duże zaawansowanie zmian zakrzepowych w żylnym układzie wewnątrzczaszkowym przy braku zmian przedmiotowych u pacjenta i obecności jedynie uporczywego bólu głowy jako izolowanego objawu.

Piśmiennictwo

1. Kędzia A.: Zatoki opony twardej. W: Woźniak W. (red.): Anatomia człowieka. Wydawnictwo Medyczne Urban & Partner, Wrocław 2001, 144–146.
2. Kędzia A.: Żyły mózgowia. W: Woźniak W. (red.): Anatomia człowieka. Wydawnictwo Medyczne Urban & Partner, Wrocław, 2001, 182–183.

3. Bousser M.G., Ferro J.M.: Cerebral venous thrombosis: an update. *Lancet Neurol.* 2007, 6, 162–170.
4. Coutinho J.M., Ferro J.M., Canhão P., Barinagarrementeria F., Cantú C., Bousser M.G., Stam J. Cerebral venous and sinus thrombosis in women. *Stroke* 2009, 40, 2356–2361.
5. Fiszer U.: Zakrzepica naczyń żylnych mózgu — problemy diagnostyczne i terapeutyczne. *Terapia* 2006, 1, 14–16.
6. Heckmann J.G., Tomandl B., Erbguth F., Neidhardt B., Zingsem H., Neundörfer B.: Cerebral vein thrombosis and prothrombin gene (G20210A) mutation. *Clin. Neurol. Neurosurg.* 2001, 103, 191–193.
7. Maloney E., Ociepa T., Kamińska E., Zielezińska K., Richter B., Urasiński T.: Zakrzepica zatok żylnych mózgu w przebiegu leczenia 15-letniej pacjentki z nieziarniczym chłoniakiem złośliwym T-komórkowym — opis przypadku. *Med. Wieku. Rozw.* 2008, 12, 1082–1086.
8. Mendel T.: Udary żyłne. *Neur. Neurochir. Pol.* 2000, 34, 937–946.
9. Celebiosy N., Sagduyu A. Atac C.: Alexia without agraphia following cerebral venous thrombosis associated with protein C and protein S deficiency. *Clin. Neurol. Neurosurg.* 2005, 108, 52–55.
10. Cumurciuc R., Crassard I., Sarov M., Valade D., Bousser M.G.: Headache as the only neurological sign of cerebral venous thrombosis: a series of 17 cases. *J. Neurol. Neurosurg. Psychiatry* 2005, 76, 1084–1087.
11. Jankowicz E., Drozdowski W.: Mózgowe zakrzepy żyłne — spektrum kliniczne i następstwa. *Neurol. Neurochir. Pol.* 2003, 37, 1073–1084.
12. Coutinho J.M., Ferro J.M., Canhão P., Barinagarrementeria F., Bousser M.G., Stam J.: Unfractionated or low-molecular weight heparin for the treatment of cerebral venous thrombosis. *Stroke* 2010, 41, 2575–2580.
13. Strzyżowska-Lubos L., Wajgt A., Wolwender K.: Przypadek zakrzepicy zatok żylnych u młodej kobiety. *Neurol. Neurochir. Pol.* 2002, 36, 993–999.