

Tomasz Piątek¹, Marta Hreńczuk¹, Maciej Kosieradzki², Piotr Małkowski¹¹Zakład Pielęgniarstwa Chirurgicznego, Transplantacyjnego i Leczenia Pozastrojowego, Warszawski Uniwersytet Medyczny²Klinika Chirurgii Ogólnej i Transplantacyjnej, Uniwersyteckie Centrum Kliniczne, Warszawski Uniwersytet Medyczny

Zastosowanie terapii podciśnieniowej u pacjenta po przeszczepieniu nerki od zmarłego dawcy z martwicą powłok jamy brzusznej i rozejściem rany — opis przypadku

Application of vacuum therapy in a patient after kidney transplantation from a deceased donor with necrosis of the abdominal wall and wound dehiscence: a case report

ABSTRACT

Vacuum wound therapy is a technologically advanced therapeutic system used to treat chronic wounds. Currently, it is considered one of the most effective therapies in the treatment of wounds, thus gaining more and more use. The paper presents a retrospective case report of a 59 year-old woman who underwent elective kidney transplantation from a donor deceased in May 2019. Hospitalized in June 2019, in a septic state with progressive necrosis of the abdominal wall and separation of the edges of the wound and purulent exudate from the wound.

The patient was given vacuum therapy, which allowed the wound to close completely after 15 days of starting the therapy.

Theoretical assumptions and advantages of using hypotensive therapy in patients after organ transplantation with surgical site infection and wound separation are presented. In addition, attention was paid to the tasks and functions of the nurse in wound treatment using vacuum.

Forum Nefrol 2019, vol 12, no 3, 209–216

Key words: surgical site infection, wound dehiscence, vacuum therapy, kidney transplantation

WSTĘP

Przeszczepienie nerki (KTx, *kidney transplantation*) stanowi najlepszą metodę leczenia pacjentów ze schyłkową niewydolnością tego narządu, zapewniając najlepsze wyniki w zakresie przeżycia, jakości życia oraz pod wzglę-

dem ekonomicznym [1]. Leki immunosupresyjne przyjmowane przez pacjentów zapobiegają odrzuceniu przeszczepionego narządu i pozwalają na wieloletnie funkcjonowanie przeszczepionego organu, ale również zwiększają podatność na infekcje oraz opóźniają gojenie się ran. Zakażenie miejsca operowanego i ro-

Adres do korespondencji:
dr n. o zdr. Tomasz Piątek
Zakład Pielęgniarstwa Chirurgicznego,
Transplantacyjnego
i Leczenia Pozastrojowego
Wydział Nauki o Zdrowiu
Warszawski Uniwersytet Medyczny
ul. Oczki 6, 02–007 Warszawa
tel. 22 502 19 20, faks: 22 502 19 21
e-mail: tpiatek@wum.edu.pl

▶▶Zakażenie miejsca operowanego i rozejście się brzegów rany pozostaje poważnym problemem w opiece nad pacjentem po przeszczepieniu, co skutkuje przedłużonym pobytem w szpitalu, powtarzającymi się zabiegami chirurgicznymi i przedłużającym się powrotem do zdrowia, nakładając tym samym dodatkowe koszty na system opieki zdrowotnej◀◀

▶▶W ostatnich dwóch dekadach obserwuje się rozwój leczenia rany z wykorzystaniem podciśnienia (NPWT) — terapii nazywanej również próżniową terapią zamknięcia, miejscową terapią podciśnieniową w leczeniu ran brzucha, w przypadku otwartych złamań, ran pourazowych, w przygotowaniach do przeszczepienia skóry, stabilizacji przeszczepu, powikłanych ran operacyjnych, jak również po zabiegach u otyłych pacjentów◀◀

zejście się brzegów rany pozostaje poważnym problemem w opiece nad pacjentem po przeszczepieniu, co skutkuje przedłużonym pobytem w szpitalu, powtarzającymi się zabiegami chirurgicznymi i przedłużającym się powrotem do zdrowia, nakładając tym samym dodatkowe koszty na system opieki zdrowotnej [2]. Częstość występowania powikłań zakażenia miejsca operowanego po KTx waha się od 2% do 47%; do czynników ryzyka zalicza się: postępujący wiek biorców, cukrzycę, nadmierną masę ciała, rodzaj cięcia chirurgicznego, reoperacje, doświadczenie operatora oraz przyjmowane leki immunosupresyjne (syrolimus i steroidy) [3]. Powikłania związane z zakażeniem miejsca operowanego mogą występować jako powierzchowne zakażenia, krwiaki, limfocelę oraz jako ewentracja rany prowadząca do przepuklin pooperacyjnych [4]. W ostatnich dwóch dekadach obserwuje się rozwój leczenia rany z wykorzystaniem podciśnienia (NPWT, *negative pressure wound therapy*) — terapii nazywanej również próżniową terapią zamknięcia (VAC, *vacuum-assisted closure*), miejscową terapią podciśnieniową w leczeniu ran brzucha, w przypadku otwartych złamań, ran pourazowych, w przygotowaniach do przeszczepienia skóry, stabilizacji przeszczepu, powikłanych ran operacyjnych, jak również po zabiegach u otyłych pacjentów [5, 6].

TERAPIA PODCIŚNIENIOWA

Technika terapii podciśnieniowej polega na wykorzystaniu ciśnienia niższego niż ciśnienie atmosferyczne, generowanego przez pompę, która umożliwia przemieszczanie się cząsteczek gazu z miejsca docelowego, takiego jak przestrzeń znajdująca się nad raną. Kontrolowane podciśnienie działa bezpośrednio w łożysku rany, dzięki czemu przyspiesza proces gojenia. Leczenie z wykorzystaniem podciśnienia stało się akceptowaną metodą leczenia i wkroczyło w nowy etap dzięki Morykwasowi i Argencie. Badacze ci w swojej pracy opartej na modelu zwierzęcym wytwarzali trudno gojące się rany, a następnie umieszczali gąbki poliuretanowe w miejscu uszkodzonych tkanek i stosowali ciśnienie niższe od ciśnienia atmosferycznego o 125 mm Hg. Pozytywnym zjawiskiem po zastosowanej terapii okazało się zwiększenie ziarniny, zwiększenie przepływu krwi oraz zmniejszenie ilości bakterii w ranie. W 1989 roku Chariker i Jeter zaproponowali wykorzystanie siły ssącej znajdującej się w centralnym szpitalnym systemie — „próżni”. Za-

stosowano połączenie za pomocą silikonowego drenu, zabezpieczonego samoprzylepną folią i gazą [7, 8]. W ostatnich latach przeanalizowano wiedzę na temat mechanizmów, dzięki którym terapia NPWT sprzyja szybkiemu gojeniu się ran. Wśród tych mechanizmów wymienia się: zmniejszenie obrzęku, utrzymanie zbliżonych brzegów rany, usuwanie inhibitorów gojenia się ran znajdujących się w płynie wysiękowym. Ponadto mechaniczne rozciąganie komórek za pomocą ujemnego ciśnienia sprzyja ich proliferacji oraz stymuluje angiogenezę i epitelializację [7, 9]. Dzięki wymienionym wyżej czynnikom terapia NPWT znalazła zastosowanie w leczeniu ran głębokich i złożonych, odleżyn, owrzodzeń żylnych, ran oparzeniowych czy powikłanych ranach operacyjnych. Stosuje się ją również w przygotowaniu do przeszczepienia skóry, stabilizacji przeszczepu oraz w ranach powierzchownych, w których terapia ujemnym ciśnieniem pełni funkcję pomocniczą [7–10].

Grupa ekspertów *Negative Pressure Wound Therapy Expert Panel* (NPWT-EP) rekomenduje zmianę opatrunku podciśnieniowego co 48–72 godziny; jak dowiedziono w badaniach, odpowiednio częsta zmiana opatrunku skutkuje lepszym gojeniem się ran, obniżeniem kosztów i oszczędnością czasu [8, 11]. W terapii tej najczęściej wykorzystuje się systemy złożone z pianki poliuretanowej, samoprzylepnej folii, portu łączącego urządzenie ssące z raną, drenu płuczącego ranę, urządzenia generującego siłę ssącą i pojemnika gromadzącego wydzielinę z rany. Na rynku są również dostępne opatrunki jednorazowe (PICO, *single use negative pressure wound therapy*). Urządzenie to nie jest wyposażone w pojemnik gromadzący treść z rany, a opatrunek chłonny jest połączony z urządzeniem generującym siłę ssącą, które jest w stanie wytworzyć ciśnienie –80 mm Hg. Urządzenie to jest zasilane baterią i pozostaje użyteczne do 7 dni. Można je wykorzystywać w ambulatoryjnym leczeniu ran [7, 12].

ZADANIA I FUNKCJE PIELĘGNIARKI W LECZENIU RANY Z WYKORZYSTANIEM PODCIŚNIENIA

Istotną rolę w leczeniu rany z wykorzystaniem podciśnienia odgrywa pielęgniarka, która ma wiedzę, kompetencje i większe możliwości samodzielnego leczenia rany. Wraz z postępującym rozwojem medycyny poszerza się wiedza na temat leczenia ran i dziś pielęgniarki mają do dyspozycji większą pulę służących do tego

materiałów i środków. W leczeniu ran przewlekłych sięga się po opatrunki nowej generacji o różnych właściwościach oraz korzysta się z terapii NPWT, która pozwala znacznie skrócić czas gojenia się tkanek [13]. Wiadomo, że powikłania chirurgiczne, takie jak zakażenie miejsca operowanego (SSI, *surgical site infection*), są niebezpieczne dla zdrowia i życia pacjenta i mogą skutkować utratą czynności przeszczepionej nerki lub nawet utratą graftu. Dlatego kluczowe elementy to jak najszybsze leczenie i edukacja, które przyczyniają się do poprawy stanu zdrowia chorego. To właśnie personel pielęgniarski, dzięki podejściu holistycznemu wobec pacjenta, poznaje jego stan biopsychospołeczny i status opiekuńczo-pielęgnacyjny rodziny, stawia profesjonalną diagnozę pielęgniarską, co ułatwia określenie problemów pielęgnacyjnych i pozwala na odpowiedni wybór interwencji pielęgniarskich. To, w jakim stopniu personel pielęgniarski osiągnie rezultat w procesie pielęgnowania, zależy również od aktywnej postawy pacjenta i jego rodziny. W pielęgnowaniu pacjenta z SSI po przeszczepieniu nerki leczonym z wykorzystaniem podciśnienia najczęściej stosuje się model Dorothy Orem. Pacjenci, u których zastosowano terapię NPWT, mają deficyty w zakresie samoobsługi i samoopieki, wymagają wsparcia, motywowania oraz edukacji ze strony personelu pielęgniarskiego, jak również stosowania środków leczniczych wspomagających proces gojenia się rany. W leczeniu z wykorzystaniem podciśnienia personel pielęgniarski uczestniczy przy zakładaniu i zmianie opatrunku, aby czynności te zostały prawidłowo wykonane. Pielęgniarka przestrzega procedur związanych ze zmianą opatrunku, takich jak: uzyskanie zgody pacjenta; zapobieganie dolegliwościom bólowym zgodnie ze zleceniem lekarskim lub niwelowanie ich; zapewnienie pacjentowi wygodnej pozycji przy jednoczesnym swobodnym dostępie do rany, która musi być dobrze widoczna; przestrzeganie zasad aseptyki i antyseptyki podczas całej procedury; przygotowanie sprzętu i materiałów niezbędnych do zmiany opatrunku — zestawu do zmiany opatrunków (w zestawie powinny być elementy jałowe, takie jak pęsety anatomiczne, pęsety chirurgiczne, skalpele, nożyczki, kaniule i zgłębniki do pomiaru głębokości rany, sterylne rękawice, opatrunki). Materiałami niejłowymi są przylepce, nożyce, jednorazowe rękawiczki i pojemnik na skażone materiały. Personel pielęgniarski aktywnie uczestniczy nie tylko przy zakładaniu/zmianie opatrunku typu podciśnieniowego u chorych

z trudno gojącymi się ranami, ale również monitoruje stan opatrunku, pracę urządzenia wytwarzającego podciśnienie i stan pacjenta oraz samą ranę, w związku z czym często to pielęgniarki/pielęgniarze są pierwszymi osobami, które informują o ewentualnych powikłaniach związanych ze stosowaniem terapii NPTW. Ważne jest zatem, aby personel pielęgniarski stale uzupełniał swoją wiedzę w zakresie terapii metodami podciśnieniowymi, ponieważ zakres stosowania systemu VAC stale się poszerza — możliwość ciągłego rozwoju daje kształcenie podyplomowe w postaci kursów specjalistycznych, kursów kwalifikacyjnych oraz specjalizacji. Dudka i wsp. [14] w swojej pracy zwracają uwagę, że poziom wiedzy pielęgniarek na temat leczenia ran przewlekłych systemem VAC jest wysoki, a wykształcenie podyplomowe pielęgniarek, w formie kursu kwalifikacyjnego z pielęgniarstwa chirurgicznego, specjalistycznego kursu leczenia ran dla pielęgniarek i specjalizacji w dziedzinie pielęgniarstwa chirurgicznego, istotnie wpływa na stan wiedzy personelu pielęgniarskiego na temat leczenia ran przewlekłych z użyciem systemu VAC.

OPIS PRZYPADKU

W maju 2019 roku w trybie planowym do jednego z warszawskich szpitali przyjęto 59-letnią pacjentkę w celu wykonania drugiego przeszczepienia nerki od zmarłego dawcy.

W 1998 roku u pacjentki rozpoznano kłębuszkowe zapalenie nerek, które od 2000 roku było leczone przerywanymi zabiegami hemodializy w związku ze schyłkową niewydolnością nerek własnych. W kwietniu 2003 roku wykonano przeszczepienie nerki od zmarłego dawcy — chorą wypisano do domu z prawidłową czynnością graftu. Od lutego 2013 roku była ponownie hemodializowana w związku ze schyłkową niewydolnością przeszczepionej nerki. W wywiadzie ustalono, że pacjentka choruje na nadciśnienie tętnicze 2. stopnia według Światowej Organizacji Zdrowia (WHO, *World Health Organization*) i hipercholesterolemie rozpoznaną w 2014 roku. Dodatkowo chora była leczona z powodu niedomykalności zastawy aortalnej (zwapnienie zastawki) oraz infekcyjnego zapalenia wsierdza; w 2015 roku stwierdzono dobrą kurczliwość lewej komory serca bez dławicy piersiowej oraz dość dobrą wydolnością fizyczną. Ponadto w 2017 roku u pacjentki zdiagnozowano miażdżycę zrostową tętnic kończyn dolnych z cechami utrud-

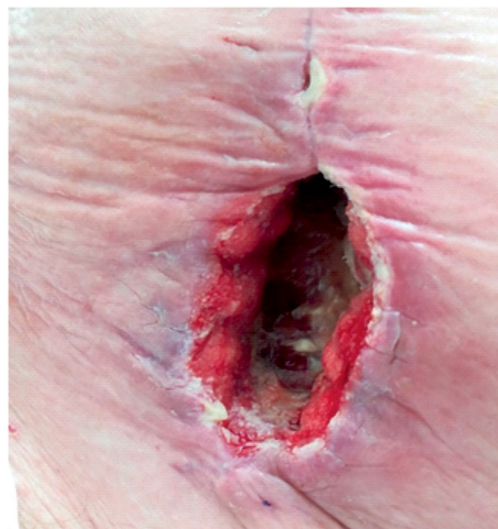
▶▶Istotną rolę w leczeniu rany z wykorzystaniem podciśnienia odgrywa pielęgniarka, która ma wiedzę, kompetencje i większe możliwości samodzielnego leczenia rany◀◀

▶▶W leczeniu ran przewlekłych sięga się po opatrunki nowej generacji o różnych właściwościach oraz korzysta się z terapii NPWT, która pozwala znacznie skrócić czas gojenia się tkanek◀◀

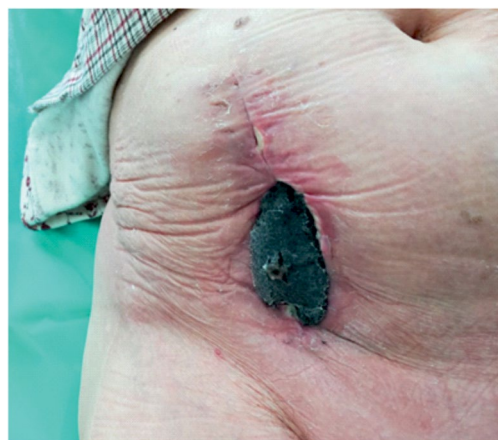▶▶Personel pielęgniarski aktywnie uczestniczy nie tylko przy zakładaniu/zmianie opatrunku typu podciśnieniowego u chorych z trudno gojącymi się ranami, ale również monitoruje stan opatrunku, pracę urządzenia wytwarzającego podciśnienie i stan pacjenta oraz samą ranę, w związku z czym często to pielęgniarki/pielęgniarze są pierwszymi osobami, które informują o ewentualnych powikłaniach związanych ze stosowaniem terapii NPTW◀◀

nionego napływu w odcinku aortalno-udowym, bez cech chromania. W badaniu ultrasonograficznym z 2017 roku w końcowych odcinkach tętnic biodrowych i w tętnicach udowych wspólnych uwidoczniło się obustronnie zmiany miażdżycowe niepowodujące hemodynamicznie istotnych zwężeń. Odcinek aortalno-biodrowy był pozbawiony zwężeń, ale z obecnymi zmianami miażdżycowymi (w zakresie tętnic biodrowych wewnętrznych bardziej nasilonymi po lewej stronie).

W momencie przyjęcia chorej do szpitala stan ogólny pacjentki był dobry. Temperatura ciała wynosiła 36,7°C, tętno 80/min i było miarowe oraz dobrze napięte, ciśnienie tętnicze miało wartość 156/96 mm Hg, a oddech 18/min. Obliczono wskaźnik masy ciała (BMI, *body mass index*), który wyniósł 30,12 kg/m², co oznacza, że pacjentka kwalifikowała się do otyłości I stopnia. Zabieg przeszczepienia nerki odbył się następnego dnia. W znieczuleniu ogólnym przeszczepiono lewą nerkę od zmarłego dawcy na prawy talerz biodrowy przez typowe cięcie przyprostne i dostęp zaotrzewnowy. Przeszczepianą tętnicę i żyły nerkowe zespolono odpowiednio z tętnicą i żyłą biodrową biorcy, a moczowód zespolono z pęcherzem moczowym. Z operowanego miejsca wprowadzono jeden czynny dren typu Redona. Dren ten odbierał 50–30 ml surowiczej treści i w 3. dobie po zabiegu został usunięty. Opatrunek na ranie operacyjnej pozostawał suchy, a skóra wokół rany była lekko zaczerwieniona; stwierdzono niewielkie ocieplenie i niewielki obrzęk tkanek miękkich bez cech infekcji. Przeszczepiony narząd bezpośrednio po zabiegu podjął czynność — diureza godzinowa wynosiła 100–300 ml moczu, a dobową 3500 ml. Jako leczenie immunosupresyjne zastosowano trzy leki — prednizon, mykofenolan mofetilu i takrolimus w kontrolowanych dawkach. Po 2 tygodniach od zabiegu pacjentkę w dobrym stanie ogólnym, z prawidłową czynnością przeszczepionej nerki, wypisano do domu. W czerwcu 2019 roku chora była ponownie hospitalizowana w trybie pilnym z rozpoznaniem zakażenia miejsca operowanego z towarzyszącą martwicą powłok jamy brzusznej i rozejściem się brzegów rany w jej dolnym biegunie z ropnym wysiękiem. W dniu przyjęcia chora pozostawała w stanie septycznym, zgłaszała silne dolegliwości bólowe, zlokalizowane w prawym dolnym kwadrancie brzucha oceniane na 8 pkt w skali numerycznej (NRS, *numerical rating scale*). Temperatura ciała wynosiła 38,7°C, tętno 130/min, ciśnienie

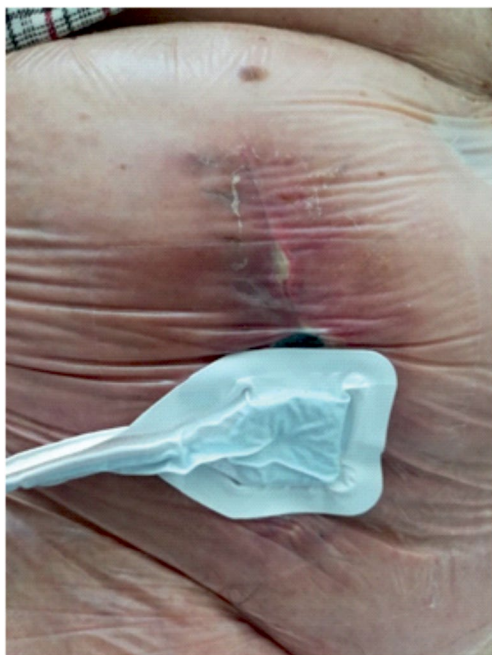


Rycina 1. Rana z cechami zakażenia



Rycina 2. Założona pianka poliuretanowa w ranie

nie tętnicze 176/86 mm Hg, a liczba oddechów 24/min. Na bloku operacyjnym w znieczuleniu ogólnym dokonano chirurgicznej rewizji rany z pobraniem wyskrobin na badanie mikrobiologiczne. Oczyszczono brzegi i dno rany z martwicy i ewakuowano niewielki ropień znajdujący się w tkankach podskórnych. Założono opatrunek podciśnieniowy typu VAC, którego siłę ssącą ustawiono na –125 mm Hg. Opatrunek ten utrzymywano w ranie przez 72 godziny, następnie usuwano, a ranę przemywano preparatem antyseptycznym i zakładano nowy opatrunek podciśnieniowy na kolejne 72 godziny (ryc. 1–4). W ciągu całego pobytu pacjentki w szpitalu dokonano pięciu zmian opatrunku podciśnieniowego — łącznie opatrunek stosowano przez 15 dni. Jednocześnie włączono antybiotykoterapię o szerokim



Rycina 3. Założony opatrunek podciśnieniowy



Rycina 4. Aparat do terapii podciśnieniowej rany (NPWT, *negative pressure wound therapy*)

spektrum działania, a następnie zmieniono na antybiotykoterapię celowaną zgodnie z wynikami badania mikrobiologicznego. W wyniku leczenia rany opatrunkiem typu VAC doszło do jej całkowitego oczyszczenia z martwicy i nadmiaru ropnego wysięku, a ranę zszyto na bloku operacyjnym w znieczuleniu ogólnym.

Po 20 dniach hospitalizacji pacjentkę wypisano do domu z wygojoną raną, bez cech infekcji, w dobrym stanie, z wydolnym graftem.

DYSKUSJA

Infekcje są jednym z najczęstszych powikłań u chorych po transplantacji. Do większości z nich najczęściej dochodzi w pierwszych 4–6 miesiącach po zabiegu, gdy pacjent przyjmuje duże dawki leków immunosupresyjnych. Infekcje te mogą dotyczyć błon śluzowych, rany operacyjnej, przeszczepionego narządu, układu moczowego, płuc itd. Biorąc pod uwagę patogen, mogą być wywołane przez bakterie, grzyby i wirusy [15]. Zakażenia miejsca operowanego po przeszczepieniu nerki są częstymi powikłaniami przyczyniającymi się do wzrostu zachorowalności i śmiertelności, pogorszenia jakości życia biorców, wydłużenia czasu hospitalizacji lub częstszych pobytów w szpitalu, zwiększając koszty w ramach systemu opieki zdrowotnej. Według doniesień z dostępnej literatury dotyczących częstości SSI u pacjentów po przeszczepieniu nerki mieści się ona w zakresie 4–8% [16, 17]. W czasie po przeszczepieniu rzadziej występują zakażenia grzybicze, a ich obecność najczęściej wiąże się z długotrwałym wcześniejszym leczeniem zakażeń bakteryjnych, stosowaniem antybiotykoterapii o szerokim spektrum działania lub powikłaniami chirurgicznymi [15]. W swojej analizie Røine i wsp. [18] wykazali, że SSI wystąpiło u 9 (4,5%) biorców nerek, a czynnikami etiologicznymi odpowiedzialnymi za rozwój infekcji w obrębie rany operacyjnej były *Enterobacteriaceae* u 5 pacjentów, *Staphylococcus aureus* u 3 i *Pseudomonas* u 1 osoby [18]. Przyczyna SSI jest z natury wieloczynnikowa, a czynniki ryzyka obejmują: przyczyny endogenne, takie jak wiek biorcy, nadmierna masa ciała, cukrzyca, palenie wyrobów tytoniowych i niedożywienie, oraz egzogenne, do których należą: techniki chirurgiczne, metody zamknięcia powłok jamy brzusznej, powikłania chirurgiczne. Ponadto należy uwzględnić czynniki specyficzne dla zabiegu przeszczepienia nerki, takie jak leczenie immunosupresyjne, opóźniona czynność gaftu i wymóg dializoterapii po przeszczepieniu [19]. Jednym z elementów przyczyniających się do wysokiego odsetka powikłań ran u biorców po przeszczepieniu nerki jest stosowanie leczenia immunosupresyjnego. Wśród leków istotne znaczenie ma przyjmowanie mykofenolanu mofetilu, cyklosporyny, inhibitorów kalcyneuryny i inhibitorów rapamy-

cyny (mTOR, *mammalian target of rapamycin kinase*) [20]. Na uwagę zasługuje stosowanie inhibitorów mTOR u otyłych biorców, gdyż wiąże się to ze zwiększoną częstością powikłań ran w porównaniu ze schematami opartymi na inhibitorach kalcyneuryny [21, 22]. Kolejnym czynnikiem wpływającym na proces gojenia ran u biorców po KTx jest nadmierna masa ciała. W opublikowanej literaturze stwierdzono, że u pacjentów z całkowitym rozejściem się rany, którzy wymagali leczenia operacyjnego lub zastosowania NPWT, BMI było wyższe. Wyższe BMI jest uznanym czynnikiem ryzyka powikłań rany po KTx; wiąże się nie tylko z pęknięciem powięzi, ale także z SSI, a zatem odsetkami powikłań rany w ogóle [23, 24]. Przyczyna takiego stanu rzeczy jest najprawdopodobniej wieloczynnikowa, ale uważa się, że jest to związane ze zmniejszonym odkładaniem włókien kolagenu, zwiększonym napięciem na krańcach powięziowych, wysokimi obciążeniami mikrobiologicznymi na wilgotnej skórze i fałdach skórnych, upośledzonym zaopatrzeniem naczyń i zmienionym metabolizmem glukozy [25]. Taha i wsp. [26] w prospektywnym badaniu wykazali, że obwód brzucha był istotnym czynnikiem predysponującym do powstawania powikłań ran po KTx, co sugeruje, że może to otyłość centralna i tłuszcz brzuszny, a nie samo BMI, powoduje zwiększone ryzyko powikłań rany.

Kolejnym aspektem wpływającym na proces gojenia ran jest cukrzyca. Wiadomo, że choroba ta zaburza proces gojenia ran, zwłaszcza w przypadku niegojących się owrzodzeń stóp [27]. Jednak w przypadku ran brzusznych cukrzyca nie wyizolowano jako czynnika ryzyka rozejścia się brzegów rany [28]. W dostępnej literaturze nie ma również zgody co do roli cukrzyca jako czynnika ryzyka powikłań po przeszczepieniu nerki. Hernández i wsp. [29] w swoim badaniu obejmującym 419 KTx dowiedli, że cukrzyca była czynnikiem ryzyka ogólnych powikłań chirurgicznych, jak również w szczególności w przypadku korelacji ran w analizie wieloczynnikowej, jednak nie ogólnych powikłań rany, zakażeń ran lub rozejścia się rany. Postępowanie z SSI po transplantacji nerki może być trudne, czasochłonne oraz przyczyniać się do wydłużenia okresu powrotu do zdrowia biorcy. Na ten temat w dostępnej literaturze odnaleziono niewiele danych dotyczących czasu potrzebnego do zakończenia gojenia się ran w tej populacji pacjentów. W swoim badaniu Roine i wsp. [18] stwierdzili, że u 21% pacjentów poddanych przeszczepieniu nerki po 5 tygodniach od transplantacji proces

gojenia ran pozostawał niezakończony. W dostępnym piśmiennictwie autorzy zwracają uwagę na fakt, że większość biorców można leczyć z powodu SSI mniej inwazyjnymi metodami, takimi jak proste opatrunki i antybiotykoterapia, jednak aż 25% biorców będzie również wymagało dalszej interwencji, w tym interwencji chirurgicznej [18, 20, 29]. Jednakże ta część biorców z SSI może skorzystać z zaawansowanych technik leczenia ran, takich jak NPWT. Terapia podciśnieniowa to dobrze przyjęta technika w leczeniu złożonych ran tkanek miękkich i obecnie stosuje się ją przypadku problematycznych ran na oddziałach chirurgicznych [30]. Metoda NPWT ma również zastosowanie u pacjentów po przeszczepieniu narządów, w tym nerki. Grupa ta jest szczególnie narażona na ewentualność utrudnionego procesu gojenia i większe prawdopodobieństwo powikłań związanych z raną. Jednak doświadczenia poszczególnych ośrodków w tym zakresie pozostają ograniczone [31]. Główną użytecznością NPWT w tym przypadku wydaje się skrócenie czasu gojenia albo wykorzystanie tej terapii jako pomostu do opóźnionego pierwotnego zamknięcia powierzchniowej ściany brzucha lub jako sposobu przyspieszenia gojenia przez intencję wtórną [32, 33].

PODSUMOWANIE

Powikłania rany operacyjnej są częste po przeszczepieniu nerki i mogą być trudne do opanowania. W niektórych wypadkach wymagana jest dodatkowa interwencja chirurgiczna, szczególnie u biorców z towarzyszącymi powierzchniowymi zbiornikami w ranie lub całkowitym rozejściem brzegów rany. W prezentowanym retrospektywnym opisie przypadku zastosowanie NPWT pozwoliło powstrzymać postępującą martwicę powłok brzusznych i kontrolować proces gojenia. Terapia podciśnieniowa, jako element złożonej terapii systemowej, pozwoliła zapobiec postępującemu procesowi septycznemu i rozwojowi kolejnych powikłań. Jako opcja leczenia miejscowego NPWT jest zdecydowanie efektywniejsza niż klasyczne opatrunki oraz mniej obciążająca dla personelu medycznego. Ponadto technika ta wydaje się użyteczną metodą leczenia otwartych ran w zakażeniu miejsca operowanego u biorców obciążonych czynnikami ryzyka słabego gojenia się ran. Zastosowany schemat leczenia pozwolił na uzyskanie ponownego zamknięcia brzegów rany w czasie 15 dni, tj. zgodnie ze średnim czasem potrzebnym do

►►Terapia podciśnieniowa, jako element złożonej terapii systemowej, pozwoliła zapobiec postępującemu procesowi septycznemu i rozwojowi kolejnych powikłań. Jako opcja leczenia miejscowego NPWT jest zdecydowanie efektywniejsza niż klasyczne opatrunki oraz mniej obciążająca dla personelu medycznego◀◀

uzyskania takiego efektu opisywanym w piśmiennictwie. Leczenie ran z wykorzystaniem podciśnienia jest skuteczną i bezpieczną me-

todą terapii zarówno wczesnych, jak i późnych powikłań związanych z zaburzeniem gojenia się ran po przeszczepieniu nerki.

▶▶ Leczenie ran z wykorzystaniem podciśnienia jest skuteczną i bezpieczną metodą terapii zarówno wczesnych, jak i późnych powikłań związanych z zaburzeniem gojenia się ran po przeszczepieniu nerki ◀◀

STRESZCZENIE

Terapia podciśnieniowa ran jest zaawansowanym technologicznie systemem terapeutycznym stosowanym w leczeniu ran przewlekłych. Obecnie jest uważana za jedną z najbardziej skutecznych terapii w leczeniu ran, przez co zyskuje coraz szersze zastosowanie. W pracy zaprezentowano retrospektywny opis przypadku 59-letniej kobiety poddanej planowemu zabiegowi przeszczepienia nerki od zmarłego dawcy w maju 2019 roku. Pacjentkę hospitalizowano w czerwcu 2019 roku, w stanie septycznym z postępującą martwicą powłok jamy brzusznej oraz rozejściem brzegów

rany i ropnym wysiękiem z rany. U chorej zastosowano terapię podciśnieniową, co pozwoliło całkowicie zamknąć ranę 15 dni po rozpoczęciu terapii. Przedstawiono teoretyczne założenia i zalety stosowania leczenia podciśnieniem u pacjentów po przeszczepieniu narządu z zakażeniem miejsca operowanego i rozejściem brzegów rany. Ponadto zwrócono uwagę na zadania i funkcje pielęgniarki w leczeniu rany z wykorzystaniem podciśnienia.

Forum Nefrol 2019, tom 12, nr 3, 209–216

Słowa kluczowe: zakażenie miejsca operowanego, rozejście rany, terapia podciśnieniowa, przeszczepienie nerki

1. Shrestha A., Shrestha A., Basarab-Horwath C. i wsp. Quality of life following live donor renal transplantation: a single centre experience. *Ann. Transplant.* 2010; 15: 5–10.
2. Harris A.D., Fleming B., Bromberg J.S. i wsp. Surgical site infection after renal transplantation. *Infect. Control Hosp. Epidemiol.* 2015; 36: 417–423.
3. Franchin M., Tozzi M., Soldini G., Piffaretti G. A case of continuous negative pressure wound therapy for abdominal infected lymphocele after kidney transplantation. *Case Rep. Transplant.* 2014; 2014: 742161.
4. Fockens M.M., Alberts V.P., Bemelman F.J. i wsp. Wound morbidity after kidney transplant. *Prog. Transplant.* 2015; 25: 45–48.
5. Kanakaris N.K., Thanasis C., Keramaris N. i wsp. The efficacy of negative pressure wound therapy in the management of lower extremity trauma: review of clinical evidence. *Injury* 2007; 38 (supl. 5): S9–S18.
6. Dragu A., Schnürer S., Unglaub F. i wsp. Wide topical negative pressure wound dressing treatment for patients undergoing abdominal dermolipectomy following massive weight loss. *Obes. Surg.* 2011; 21: 1781–1786.
7. Woda Ł., Banaszkiwicz Z., Jawień A. Terapia podciśnieniowa w leczeniu trudno gojących się ran. *Leczenie Ran* 2012; 9: 141–145.
8. Nowak A., Baran M. Terapia podciśnieniowa nową metodą leczenia ran. Wybrane zadania pielęgniarki sprawującej opiekę nad chorym objętym terapią podciśnieniową. *Piel. Chir. Angiolog.* 2016; 1: 9–15.
9. Glass G.E., Murphy G.F., Esmaili A. i wsp. Systematic review of molecular mechanism of action of negative-pressure wound therapy. *Br. J. Surg.* 2014; 101: 1627–1636.
10. Kozłowska E., Banaszkiwicz Z., Cierzniańska K. i wsp. Zastosowanie terapii podciśnieniowej w leczeniu rozległej rany oparzeniowej — opis przypadku. *Leczenie Ran* 2018; 15: 141–145.
11. Vikatmaa P., Juutilainen V., Kuukasjärvi P., Malmivaara A. Negative pressure wound therapy: a systematic review on effectiveness and safety. *Eur. J. Vasc. Endovasc. Surg.* 2008; 36: 438–448.
12. Hudson D.A., Adams K.G., Huyssteen A.V. i wsp. Simplified negative pressure wound therapy: clinical evaluation of an ultraportable, no-cannister system. *Int. Wound J.* 2015; 12: 195–201.
13. Robaczewska I., Filanowicz M., Cegła B. Pielęgniarskie działania oparte na stosowaniu specjalistycznych opatrunków ratujących stopę cukrzycową. *Pielęg. Pol.* 2014; 1: 41–48.
14. Dudka M., Piątek T., Małkowski P. Ocena stanu wiedzy pielęgniarek chirurgicznych dotyczącego znajomości i stosowania opatrunków do terapii podciśnieniowej — VAC (*vacuum assisted closure*) w leczeniu ran przewlekłych. *Pielęgniarstwo Specjalistyczne* 2019; 2: 96–101.
15. Fishman J.A. Infection in solid-organ transplant recipients. *N. Engl. J. Med.* 2007; 357: 2601–2614.
16. Mitra S., Alangaden G.J. Recurrent urinary tract infections in kidney transplant recipients. *Curr. Infect. Dis. Rep.* 2011; 13: 579–587.
17. Sqalli T.H., Laboudi A., Arrayhani M. i wsp. Urinary tract infections in renal allograft recipients from living related donors. *Saudi J. Kidney Dis. Transpl.* 2008; 19: 551–553.
18. Røine E., Bjørk I., Øyen O. Targeting risk factors for impaired wound healing and wound complications after kidney transplantation. *Transplant. Proc.* 2010; 42: 2542–2546.
19. Mehrabi A., Fonouni H., Wente M. i wsp. Wound complications following kidney and liver transplantation. *Clin. Transpl.* 2006; 20: 97–110.
20. Barba J., Rosell D., Rincon A. i wsp. New immunosuppressive therapies and surgical complications after renal transplantation. *Transplant. Proc.* 2012; 44: 1275–1280.
21. Nashan B., Citterio F. Wound healing complications and the use of mammalian target of rapamycin inhibitors in kidney transplantation: a critical review of the literature. *Transplantation* 2012; 94: 547–561.
22. Dean P.G., Lund W.J., Larson T.S. i wsp. Wound-healing complications after kidney transplantation: a prospective, randomized comparison of sirolimus and tacrolimus. *Transplantation* 2004; 77: 1555–1561.

Piśmiennictwo

23. Johnson D.W., Isbel N.M., Brown A.M. i wsp. The effect of obesity on renal transplant outcomes. *Transplantation* 2002; 74: 675–681.
24. Lynch R.J., Ranney D.N., Shijie C. i wsp. Obesity, surgical site infection, and outcome following renal transplantation. *Ann. Surg.* 2009; 250: 1014–1020.
25. Doyle S., Lysaght J., Reynolds J. Obesity and post-operative complications in patients undergoing non-bariatric surgery. *Obes. Rev.* 2010; 11: 875–886.
26. Taha M., Davis N.F., Power R. i wsp. Increased mid-abdominal circumference is a predictor for surgical wound complications in kidney transplant recipients: a prospective cohort study. *Clin. Transpl.* 2017; 31 [opublikowano 4 kwietnia 2017].
27. Greenhalgh D.G. Wound healing and diabetes mellitus. *Clin. Plast. Surg.* 2003; 30: 37–45.
28. Pavlidis T.E., Galatianos I.N., Papaziogas B.T. i wsp. Complete dehiscence of the abdominal wound and incriminating factors. *Eur. J. Surg.* 2001; 167: 351–354.
29. Hernández D., Rufino M., Armas S. i wsp. Retrospective analysis of surgical complications following cadaveric kidney transplantation in the modern transplant era. *Nephrol. Dial. Transplant.* 2006; 21: 2908–2915.
30. Argenta L.C., Morykwas M.J., Marks M.W. i wsp. Vacuum-assisted closure: state of clinic art. *Plast. Reconstr. Surg.* 2006; 117: 127S–142S.
31. Shrestha B.M. Systematic review of the negative pressure wound therapy in kidney transplant recipients. *World J. Transplant.* 2016; 6: 767.
32. Shrestha B., Nathan V., Delbridge M. i wsp. Vacuum-assisted closure (VAC) therapy in the management of wound infection following renal transplantation. *Kathmandu Univ. Med. J.* 2007; 5: 4–7.
33. Markić D., Marinović M., Sotošek S. i wsp. The role of negative pressure wound therapy in patients with kidney transplantation. *Coll. Antropol.* 2014; 38: 1199–1201.