

Justyna Gołębiowska¹, Piotr Bachul^{2,3}, Piotr Witkowski², Alicja Dębska-Ślizień¹¹Katedra i Klinika Nefrologii, Transplantologii i Chorób Wewnętrznych, Gdański Uniwersytet Medyczny²Department of Surgery, Transplant Institute, University of Chicago³Zakład Anatomii, Collegium Medicum, Uniwersytet Jagielloński

Przeszczepienie wysp trzustkowych po transplantacji nerki — opis dwóch przypadków

Islet after kidney transplantation

ABSTRACT

Simultaneous pancreas and kidney transplantation is the best therapeutic option for patient with poorly controlled type 1 diabetes, end stage renal disease and with other secondary diabetic complications. However, when pancreas transplant is contraindicated or unavailable, pancreatic islet transplantation is alternative minimal-invasive procedure. It allows for improved and easier glucose control,

prevent progression of secondary diabetic complications and improves quality of life. Here, we present two patients who receive an islet transplant some time after a kidney transplantation which led to improved glucose control, lower HbA_{1c}, improved quality of life with stable and good kidney graft function.

Forum Nefrol 2018, vol 11, no 1, 43–49

Key words: brittle type 1 diabetes, islet after kidney transplantation

PRZYPADEK 1

Pacjent w wieku 43 lat z cukrzycą typu 1 od 5. roku życia — z wieloletnim nadciśnieniem tętniczym i przewlekłą chorobą nerek (PChN) G5D w przebiegu nefropatii cukrzycowej, od 38. roku życia przewlekle hemodializowany — został zakwalifikowany do jednoczasowego przeszczepienia nerki i trzustki. Przewlekłą chorobę nerek rozpoznano u niego w 2006 roku, a już po roku włączono go do programu przewlekłych hemodializ, które prowadzono początkowo z wykorzystaniem przetoki z naczyń własnych na prawym przedramieniu, a następnie — protezy naczyniowej na przedramieniu lewym. W momencie kwalifikacji do przeszczepienia nerki i trzustki u chorego rozpoznawano liczne wtórne powikłania cukrzycy o charakterze makro- i mikroangiopatii.

Trzy lata wcześniej wykonano koronarografię, w której stwierdzono rozsiane zmiany miażdżycowe we wszystkich naczyniach, hemodynamicznie istotne jedynie w prawej tętnicy wieńcowej, do której implantowano trzy stenty. Dodatkowo, z powodu miażdżycy tętnic kończyn dolnych implantowano po jednym stencie do jednego z naczyń lewego i prawego uda.

W tomografii komputerowej (TK) jamy brzusznej i miednicy mniejszej wykonanym w ramach kwalifikacji do transplantacji obecne były rozległe zwapnienia w naczyniach tętniczych, w tym w obu tętnicach biodrowych wspólnych, zewnętrznych i wewnętrznych. U pacjenta nie stwierdzano istotnych hemodynamicznie zmian w obrębie tętnic szyjnych i kręgowych. Chory był też operowany z powodu zaćmy lewego oka oraz obustronnej retinopatii cukrzycowej. Stwierdzono również ubytki czucia w kończynach dolnych

Adres do korespondencji:

dr n. med. Justyna Gołębiowska
Katedra i Klinika Nefrologii,
Transplantologii i Chorób Wewnętrznych
Gdański Uniwersytet Medyczny
ul. Dębinki 7, 80–952 Gdańsk
tel.: 58 349 25 58, faks: 58 349 25 51
e-mail: jgolebiowska@gumed.edu.pl

w przebiegu neuropatii cukrzycowej. Kontrola glikemii była zdecydowanie niezadowolająca — mimo prowadzenia leczenia z wykorzystaniem pompy insulinowej — z wartościami hemoglobiny glikowanej (HbA_{1c}) w przedziale 10–12%. Dobowa dawka insuliny wynosiła około 40–50 jednostek. U chorego kilka razy w miesiącu występowały epizody ciężkiej hipoglikemii związane z rozwiniętą nieświadomością hipoglikemii, mimo że starał się on im zapobiegać, stale utrzymując podwyższony poziom glukozy w surowicy i przyjmując niższe niż optymalne dawki insuliny. Nie stwierdzano innych chorób towarzyszących. Pacjent już w trakcie dializ przeżył zabieg subtotalnej paratyroidotomii. Wywiad rodzinny był nieistotny. Chory ważył 73 kg, a wskaźnik masy ciała (BMI, *body mass index*) wynosił 23,3 kg/m². W 2005 roku przestał palić papierosy.

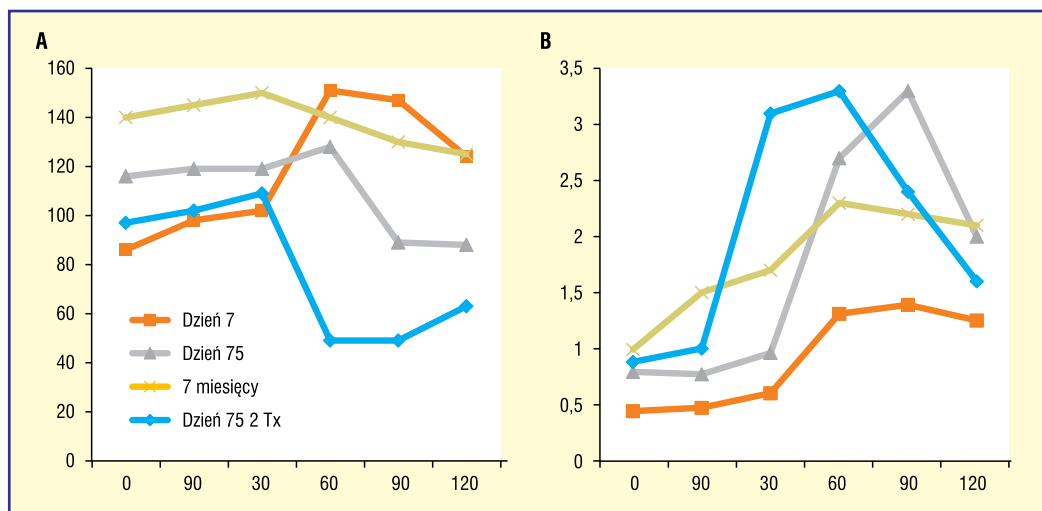
W lipcu 2012 roku chory został poddany zabiegowi przeszczepienia nerki i trzustki. Dawcą był 19-letni mężczyzna, zmarły z powodu urazu czaszkowo-mózgowego, o jednonimiennej z chorym grupie krwi A. Zgodność w układzie zgodności tkankowej (HLA, *human leukocyte antigen*) obejmowała tylko jeden zgodny antygen w grupie A i pięć antygenów niezgodnych. Wartość PRA (*panel of reactive antibodies*) oznaczana testami fazy stałej wynosiła 0. Zastosowano czterolekowy schemat immunosupresji: glikokortykosteroidy, takrolimus (Prograf), mykofenolan mofetilu (CellCept), z indukcją thymoglobuliną. Nerkę przeszczepiono na prawy talerz biodrowy, zespalaając naczynia graftu z naczyniami biodrowymi zewnętrznymi biorcy. Moczowód wszczepiono do pęcherza moczowego na cewniku moczowodowym *double J*. Następnie przeszczepiono trzustkę, zespalając żyłę wrotną dawcy z żyłą kręzkową górną biorcy, a naczynia tętnicze trzustki z wykorzystaniem konduitu — z tętnicą biodrową wspólną prawą. Jeszcze w trakcie wykonywania zespolenia jelitowego doszło do zakrzepnięcia zespolenia żylnego. Próby udroźnienia żyły kręzkowej biorcy i wrotnej dawcy okazały się nieskuteczne, więc przeszczepioną trzustkę usunięto. Bezpośrednio po zabiegu obserwowano diurezę ponad 1200 ml na dobę i obniżanie kreatyninemia. Chory nie wymagał zabiegów hemodializ. Przebieg pooperacyjny był niepowikłany. Kreatynina w dniu wypisu wynosiła 1,0 mg/dl.

Po przeszczepieniu nerki chory miał nadal problemy z utrzymaniem prawidłowych stężeń glukozy we krwi, a HbA_{1c} utrzymywała się na poziomie 12%. Ze względu na zaawansowane

zmiany miażdżycowe w naczyniach tętniczych oraz wysokie ryzyko ponownej zakrzepicy nie został zakwalifikowany do ponownego przeszczepienia trzustki. W celu poprawy kontroli glikemii oraz ochrony przeszczepionej nerki przed rozwojem nefropatii cukrzycowej i progresją zmian miażdżycowych w naczyniach krwionośnych pacjenta zakwalifikowano warunkowo do przeszczepu wysp trzustkowych. Ponieważ już przyjmował leki immunosupresyjne z powodu transplantacji nerki, przeszczep wysp trzustkowych — jako procedura mało inwazyjna — był obarczony względnie niewielkim ryzykiem powikłań przy potencjalnie dużej korzyści związanej z zatrzymaniem postępu przewlekłych powikłań cukrzycy.

Z uwagi na bardzo złą kontrolę glikemii, która nie rokowała na dobrą współpracę, zwłaszcza przy ograniczonym prawdopodobieństwie osiągnięcia insulinoniezależności, chory jeszcze przed przeszczepem musiał wykazać się skuteczną współpracą z diabetologiem, aby osiągnąć HbA_{1c} na poziomie 9% lub niższym. Pacjent zgłosił się ponownie po kilku miesiącach z wymaganym obniżonym poziomem HbA_{1c} i w październiku 2014 roku wykonano zabieg przeszczepienia wysp trzustkowych w ilości 306 401 IEQ (*islet equivalents*). Dawcą był 51-letni mężczyzna zmarły na skutek urazu czaszkowo-mózgowego, o jednonimiennej z chorym grupie krwi A. Tym razem wszystkie antygeny w układzie HLA były niezgodne (u biorcy nie stwierdzano przeciwciał anti-HLA w testach fazy stałej), a jeden niezgodny antygen obecny u dawcy nerki się powtórzył. W indukcji zastosowano bazyliksymab oraz entanercept. Kontynuowano też leczenie immunosupresyjne rozpoczęte przy przeszczepieniu nerki z zastosowaniem takrolimusu, mykofenolanu mofetilu i prednizonu. Zabieg transplantacji wysp trzustkowych polegał na infuzji wysp trzustkowych zawieszonych w specjalnym płynie zawierającym ludzkie albuminy i heparynę. Infuzji wysp dokonano poprzez cewnik wprowadzony przezskórnie i przezwątrowo przez radiologa interwencyjnego do głównej gałęzi żyły wrotnej pod kontrolą ultrasonografii i fluoroskopii. Po przeszczepieniu wyspy podjęły funkcję, co potwierdziła obecność peptydu C we krwi.

Po niepowikłanym zabiegu choremu zalecono przyjmowanie insuliny w celu ochrony wysp trzustkowych przed nadmierną stymulacją metaboliczną w czasie wgapiania się w tkankę wątrobową. Osiągnięto stopniową redukcję dobowej dawki insuliny do około 10 jednostek



Rycina 1. Stężenia glukozy (A) i peptydu C (B) w teście stymulacyjnym ze standaryzowanym posiłkiem

i obserwowano znacząco niższe zakresy glikemii. Badanie kontrolne w 75. dniu po zabiegu w teście stymulacyjnym ze standaryzowanym posiłkiem (Boost 360 ml) bez podawania insuliny wykazało odpowiednio niski poziom glukozy na czczo (116 mg/dl) i po stymulacji w 90. minucie (89 mg/dl), z bardzo wysokim poziomem peptydu C (0,86 pmol/ml i 3,3 pmol/ml w tych samych punktach czasowych), co przedstawiono na rycinie 1. Wynik ten był lepszy niż rezultat tego samego testu przeprowadzonego w 7. dniu po zabiegu, co potwierdziło prawidłowe włączenie się wysp w tkankę wątrobową i właściwą ich funkcję (ryc. 1). Z tego względu choremu zalecono zaprzestanie stosowania insuliny. W następnych miesiącach HbA_{1c} obniżała się stopniowo do poziomu 6,2 mg% po 6 miesiącach od transplantacji. Miesiąc później jednak HbA_{1c} wzrosła do 7,6%, a ten sam test stymulacyjny ze standaryzowanym posiłkiem wykazał gorszą kontrolę glikemii (glukoza na czczo — 140 mg/dl) i nieco mniejszą wartość peptydu C na czczo i po stymulacji niż w 75. dniu, co potwierdziło utrzymującą się obecność wysp przy obniżonej ich funkcji (ryc. 1). Badanie krwi nie wykazało obecności przeciwciał anti-HLA mogących świadczyć o odrzuceniu. Jako że wyspy są rozproszone w całej wątrobie, biopsja tego narządu nie pozwala na diagnostykę patomorfologiczną przeszczepionych wysp.

Wobec tego w czerwcu 2015 roku choremu po raz drugi przeszczepiono wyspy trzustkowe w ilości 535 312 IEQ. Dawcą był 28-letni mężczyzna, zmarły w wyniku urazu czaszkowo-mózgowego, o kompatybilnej z biorcą grupie krwi 0 i zgodnym jednym antygenie HLA B (5 antygenów niezgodnych; u biorcy nie stwier-

dzano przeciwciał anti-HLA w testach fazy stałej). Tym razem nie powtórzyły się żadne ze stwierdzanych przy wcześniejszych przeszczepach niezgodności w obrębie antygenów HLA. Utrzymano leczenie takrolimusem i mykofenolanem mofetylu, przejściowo zwiększając dawki obu leków, oraz kontynuowano podawanie prednizonu w dawce 5 mg na dobę. Dodatkowo podano bazyliksymab oraz etanercept. Procedura ponownie przebiegła bez powikłań.

Od czasu drugiego przeszczepienia wysp, przez ostatnie 2,5 roku, chory nie przyjmuje insuliny, wartości glikemii są prawidłowe, a HbA_{1c} mieści się w zakresie 6–6,2%. Podobnie funkcja nerki przeszczepionej jest stabilnie dobra ze stężeniem kreatyniny 1 mg/dl. Nie stwierdza się białkomoczu. Obserwowano progresję miażdżycy tętnic kończyn dolnych wymagającą implantacji kolejnego stentu w lewej tętnicy podkolanowej, a na stopie rozwinęło się owrzodzenie niedokrwienne, obecnie w trakcie leczenia, bez cech zapalenia kości. Retinopatia jest stabilna i nie wymagała interwencji okulistycznej. Jakość widzenia poprawiła się wkrótce po pierwszym przeszczepieniu wysp i po uzyskaniu lepszych wartości glikemii. Chory mógł zmniejszyć znacznie moc korekcyjną okularów. Od czasu przeszczepienia wysp, przez ponad 3 lata, chory nie miał żadnych nowych objawów choroby wieńcowej oraz neuropatii i nie wymagał interwencji ani zmiany dawki leków. W dalszym ciągu nie ma żadnych przeciwciał anti-HLA we w krwi, nie obserwuje się też żadnych objawów odrzucenia nerki lub wysp trzustkowych. Przeciwciała w stosunku do antygenów wszystkich trzech dawców w kolejnych powtarzanych cyklicznie

oznaczeniach pozostają w dalszym ciągu ujemne, jakkolwiek tylko u dwóch dawców powtórzył się zaledwie jeden antygen HLA.

PRZYPADEK 2

Chory w wieku 39 lat — z cukrzycą typu 1 od 20. roku życia, z PChN w stadium G5D w przebiegu nefropatii cukrzycowej, z wywiadem nadciśnienia tętniczego i nawracającej opryszczki, hemodializowany od 4 miesięcy z wykorzystaniem cewnika tunelizowanego założonego do prawego kąta żylnego — został we wrześniu 2012 roku poddany zabiegowi przeszczepienia nerki od brata. Grupa krwi brata była zgodna z grupą krwi biorcy, a zgodność w układzie HLA obejmowała po jednym zgodnym antygenie w A, B i DR (3 antygeny niezgodne). Zastosowano czterolekowy schemat immunosupresji: glikokortykosteroidy, takrolimus (Prograf), mykofenolan mofetilu (CellCept), z indukcją bazyliksymbem. Bezpośrednio po zabiegu obserwowano diurezę około 1500 ml i obniżanie kreatyninemia. Chory nie wymagał zabiegów hemodializ. Przebieg pooperacyjny był niepowikłany. Kreatynina w dniu wypisu wynosiła 3,0 mg/dl, ale w ciągu 2 tygodni obniżyła się do 1 mg/dl.

U chorego stwierdzano przewlekłe powikłania cukrzycy o charakterze mikroangiopatii; poza nefropatią rozpoznawano również neuropatię. Z powodu proliferacyjnej retinopatii był kilkakrotnie poddawany laseroterapii. Cukrzycowy obrzęk płamki oka lewego leczono dogątkowymi wstrzyknięciami przeciwciał przeciw śródbłonkowemu czynnikowi wzrostu. Wykonane w ramach kwalifikacji do przeszczepienia nerki badania nie potwierdziły choroby wieńcowej ani miażdżycy tętnic domózgowych czy kończyn dolnych. Chory ważył 85 kg, a jego BMI wynosiło 29,4 kg/m².

Miesiąc przed rozpoczęciem dializ pacjent zaczął korzystać z pompy insulinowej zintegrowanej z systemem ciągłego monitorowania glikemii. Po zmianie sposobu leczenia HbA_{1c} obniżyła się z 11% do 6,3%. Dobowe zapotrzebowanie na insulinę wynosiło 70–90 jednostek. Jednak pomimo tak prowadzonego leczenia obserwowano duże wahania stężeń glukozy, a chory skarżył się na epizody ciężkiej hipoglikemii występujące 1–3 razy w tygodniu. Ponadto zdarzały się niedocukrzenia z towarzyszącym splątaniem i niepamięcią oraz zaburzeniami widzenia. W związku z tym na początku 2013 roku, po 3 miesiącach od przeszczepienia nerki, kiedy

funkcja przeszczepionego narządu była stabilnie dobra (z kreatyniną 1,0 mg/dl), choremu zaproponowano przeszczepienie trzustki bądź wysp trzustkowych. Pacjent wybrał przeszczepienie wysp trzustkowych jako zabieg mniej inwazyjny, obciążony mniejszym ryzykiem powikłań. Wcześniej został poinformowany, że szansa na odstawienie insuliny jest mniejsza niż w przypadku przeszczepienia całej trzustki i może zaistnieć konieczność wykonania kolejnych infuzji wysp pochodzących od różnych dawców.

W marcu 2013 roku choremu przeszczepiono wyspy trzustkowe w ilości 625 054 IEO wyizolowane z trzustek od dwóch dawców: 28-letniej kobiety oraz 47-letniego mężczyzny, którzy zmarli z powodu krwawienia wewnątrzczaszkowego i mieli zgodną z biorcą grupę krwi 0. W przypadku obu dawców wszystkie antygeny HLA były niezgodne; u chorego nie stwierdzano przeciwciał anti-HLA. W leczeniu immunosupresyjnym utrzymano takrolimus i mykofenolan mofetilu oraz prednizon. Dodatkowo podano bazyliksymbem oraz etanercept. Zrezygnowano z podania thymoglobuliny w obawie przed nadmierną immunosupresją, jako że chory miał często nawracającą opryszczkę. Wyspy podano w infuzji przez cewnik wprowadzony przezskórnie i przezwątrowo przez radiologa interwencyjnego do żyły wrotnej pod kontrolą ultrasonografii i fluoroskopii. Po przeszczepieniu wyspy podjęły funkcję, co potwierdzała obecność peptydu C we krwi. Chory z czasem zmniejszył zapotrzebowanie na insulinę z 90 jednostek dziennie do 20–30. Dzienny zakres wahań poziomów glikemii zmniejszył się znacznie z 30–300 mg/dl do 80–160 mg/dl, a HbA_{1c} ustabilizowała się na poziomie poniżej 7%. Najważniejsza z punktu widzenia chorego była poprawa jakości życia związana z całkowitym wyeliminowaniem epizodów ciężkiej hipoglikemii. Lęk przed nagłą śmiercią w dzień lub nocy z powodu niedocukrzenia oraz napady zaburzeń świadomości paraliżowały życie pacjenta, jak również jego całej rodziny. Po transplantacji wysp dodatkowo znacznie zmniejszyły się ograniczenia dietetyczne związane z dietą cukrzycową; chory mógł sobie pozwolić na jedzenie pizzy i hamburgerów bez konieczności sprawdzania stężeń cukru we krwi kilkanaście razy na dobę. Tak znacząca poprawa glikemii i jakości życia związana z przeszczepem wysp spowodowała, że mężczyzna nie był zainteresowany ponownym przeszczepem wysp, proponowanym w celu całkowitego wyeliminowania ko-

nieczności przyjmowania insuliny. Do dzisiaj nie miał żadnych objawów choroby wieńcowej, miażdżycy tętnic kończyn dolnych lub szyjnych. Wymagał kolejnych zabiegów laseroterapii z powodu retinopatii. Trzy lata po przeszczepie miał wykrywalny peptyd C we krwi obwodowej wskazujący funkcje wysp. Przytył 10 kg, co w połączeniu z insulinoopornością wywołaną przez przyjmowane steroidy spowodowało większe zapotrzebowanie na insulinę i wzrost HbA_{1c} do 8%. U chorego występują spadki stężeń cukru do 60–70 mg/dl, lecz po transplantacji wysp i w wyniku długo utrzymującej się dobrej kontroli glikemii odzyskał on świadomość hipoglikemii, tak więc występują obecnie równoczesne objawy niepokoju i pocenia się, które pozwalają mu na szybkie przyjęcie odpowiedniego posiłku. Obecnie chory rozważa kolejny przeszczep wysp. W dalszym ciągu przeciwciała anty-HLA nie są wykrywalne, a funkcja nerki przeszczepionej jest stabilna, z kreatyniną 1,2 mg/dl.

OMÓWIENIE

Przeszczepienie trzustki i wysp trzustkowych to obecnie jedyne metody pozwalające przywrócić fizjologiczne wydzielanie endogennej insuliny. Przeszczepienie wysp trzustkowych do wątroby drogą żyły wrotnej jest metodą bezpieczną i stanowi minimalnie inwazyjną alternatywę dla przeszczepienia całej trzustki [1]. Odległe wyniki metaboliczne po transplantacji wysp nie są jednak tak dobre jak w przypadku przeszczepienia całej trzustki. Obecna technologia pozwala na izolację 30–50% wysp z trzustki dawcy, w związku z czym biorca ostatecznie otrzymuje znacznie mniej wysp, niż jest ich w zdrowej trzustce. Z tego powodu, jeżeli udaje się nawet choremu odstawić całkowicie insulinę, wydolność komórek β jest graniczna, a rezerwa metaboliczna — zmniejszona. Uzyskanie insulinoniezależności, choć możliwe, zwłaszcza przy powtarzanych infuzjach wysp od kilku dawców, nie jest głównym celem przeszczepienia wysp trzustkowych. Główny cel to doprowadzenie do stabilnego przebiegu choroby, zminimalizowanie ryzyka wtórnych powikłań i wyeliminowanie zagrażających życiu epizodów ciężkiej hipoglikemii przy zmniejszonym zapotrzebowaniu na insulinę lub bez insuliny. Dzieje się tak, ponieważ chorym poddawanym procedurze przeszczepienia wysp trzustkowych nie można zagwarantować uzyskania trwałego efektu. Wynika to głównie z postę-

pującej utraty funkcji przeszczepionych wysp, nawet mimo doskonałej wyjściowej funkcji przeszczepionych komórek β . Jednak nawet w przypadku jedynie resztkowej funkcji wydzielniczej przeszczepu chorzy nadal nie mają ciężkich, objawowych hipoglikemii, a kontrola glikemii jest łatwiejsza niż bez obecnych komórek β .

Z tego powodu wskazania do przeszczepienia wysp, jako mało inwazyjnej alternatywy dla przeszczepu całej trzustki, u chorych z prawidłową funkcją nerek są: cukrzyca typu 1 z towarzyszącymi częstymi, ciężkimi epizodami hipoglikemii, bez objawów prodromalnych, z progiem odczuwania hipoglikemii poniżej 50 mg/dl przebiegającej z objawami niedocukrzenia centralnego układu nerwowego (tj. zaburzenie świadomości, splatanie, drgawki, nagła śmierć — ryzyko śmiertelnej neuroglikopenii), z chwiejnym przebiegiem cukrzycy pomimo prób modyfikacji leczenia insuliną, ze złą kontrolą metaboliczną, z nawracającymi kwasicami ketonowymi [2]. W tych przypadkach równocześnie z przeszczepem wysp chory rozpoczyna przyjmowanie leków immunosupresyjnych, których działania niepożądane nie są obojętne, dlatego tak ważna jest odpowiednia selekcja pacjentów poddawanych tej procedurze. Wykazano, że przeszczepienie wysp trzustkowych wiązało się z poprawą jakości życia jedynie u tych pacjentów, którzy przed procedurą skarżyli się na nieświadomość hipoglikemii i występowanie epizodów ciężkiej hipoglikemii uzależniających ich od pomocy osób trzecich. Chorzy ci nie byli w stanie przewidzieć i leczyć napadów hipoglikemii ani im zapobiec, co prowadziło do frustracji, depresji, utraty pracy, strachu przed prowadzeniem samochodu, a więc uniemożliwiało samodzielne funkcjonowanie i pełnienie funkcji w rodzinie. U chorych, u których chwiejny przebieg cukrzycy nie upośledzał codziennego funkcjonowania, nie odniesiono korzyści w zakresie poprawy jakości życia [3]. Dlatego kluczem do zakończonej sukcesem kwalifikacji do przeszczepienia wysp trzustkowych, podobnie jak w przypadku innych procedur, wydają się realne oczekiwania ze strony zarówno chorego, jak i kierującego lekarza.

W przypadku gdy chory otrzymał wcześniej przeszczep samej nerki lub innego narządu i już z tego powodu przyjmuje przewlekle leki immunosupresyjne, wskazania do transplantacji wysp można rozszerzyć, jako że pacjent jest poddawany jedynie mało inwazyjnemu zabiegowi infuzji wysp, który ma minimalne ryzyko po-

▶▶ Nawet w przypadku jedynie resztkowej funkcji wydzielniczej przeszczepu chorzy nadal nie mają ciężkich, objawowych hipoglikemii, a kontrola glikemii jest łatwiejsza niż bez obecnych komórek β ◀◀

▶▶ Przeszczepienie wysp trzustkowych wiązało się z poprawą jakości życia jedynie u tych pacjentów, którzy przed procedurą skarżyli się na nieświadomość hipoglikemii i występowanie epizodów ciężkiej hipoglikemii uzależniających ich od pomocy osób trzecich◀◀

▶▶ Uzyskanie insulinoniezależności, choć możliwe, zwłaszcza przy powtarzanych infuzjach wysp od kilku dawców, nie jest głównym celem przeszczepienia wysp trzustkowych. Główny cel to doprowadzenie do stabilnego przebiegu choroby, zminimalizowanie ryzyka wtórnych powikłań i wyeliminowanie zagrażających życiu epizodów ciężkiej hipoglikemii przy zmniejszonym zapotrzebowaniu na insulinę lub bez insuliny◀◀

wikłań. U 10% chorych może dojść do krwawienia z wątroby, które najczęściej wymaga jedynie transfuzji krwi, a tylko u 1% chorych — zabiegu operacyjnego. Zakrzepica żyły wrotnej występuje rzadko u około 3%, zwykle odcinkowo, w drobnych gałęziach żyły wrotnej, i nie ma znaczenia klinicznego; najczęściej ustępuje po zastosowaniu leczenia przeciwzakrzepowego bez następstw klinicznych. U większości chorych z cukrzycą typu 1 wymagających przeszczepienia nerki obserwowano przewlekłe niewłaściwą kontrolę glikemii. Po przeszczepieniu tego narządu kontrola glikemii najczęściej się pogarsza wskutek przyjmowania steroidów oraz inhibitorów kacineuryny. Dlatego też transplantacja wosp po przeszczepieniu nerki może przynieść znaczne korzyści dla chorych w postaci lepszej kontroli glikemii i obniżenia HbA_{1c}, co prowadzi do zatrzymania lub ograniczenia postępu wtórnych powikłań cukrzycy, w tym również napadów hipoglikemii, miażdżycy, retinopatii, neuropatii, a także nefropatii cukrzycowej w przeszczepionej nerce.

Potwierdza to analiza opisanych przypadków. U obu chorych przeszczepy wosp trzustkowych wykonano wobec niepowodzenia zaproponowanych wcześniej metod leczenia, to jest pompy insulinowej zintegrowanej z systemem ciągłego monitorowania glikemii (przypadek 2) oraz przeszczepienia trzustki (przypadek 1). Podanie wosp trzustkowych do wątroby drogą żyły wrotnej nie wiązało się z wystąpieniem powikłań. Po jednej infuzji wosp nie udało się uzyskać trwałej insulinoniezależności, ale nawet po utracie części funkcji wosp obydwaj chorzy odnosili wymierną korzyść w postaci wyeliminowania niemożliwiających codzienne funkcjonowanie epizodów niedocukrzeń, w wyniku powrotu świadomości hipoglikemii. Wyraźnej poprawie uległa też kontrola metaboliczna mierzona stężeniem HbA_{1c}. Ustabilizowały się zmiany w przebiegu retinopatii i neuropatii. Funkcja nerki przeszczepionej w przypadku obu chorych pozostała stabilnie dobra, nie pojawił się białkomocz. Ponieważ nie wykonywano biopsji protokolarnych, nie można ocenić, czy w nerce przeszczepionej rozwinęły się zmiany o charakterze nefropatii cukrzycowej. Jakkolwiek sama nefropatia cukrzycowa rozwijająca się w przeszczepie nerkowym prowadzi do schyłkowej niewydolności alograftu dopiero po kilkunastu latach, to działając wspólnie z innymi czynnikami może dodatkowo skrócić czas do wystąpienia schyłkowej niewydolności nerki przeszczepionej [4, 5].

Insulinoniezależność uzyskano tylko u chorego, który otrzymał dwie kolejne infuzje wosp trzustkowych (przypadek 1). Pozostaje to w zgodzie z opublikowanymi wcześniej wynikami przeszczepień wosp trzustkowych u biorców nerki; chorzy, którzy otrzymali dwa kolejne przeszczepy wosp — w porównaniu z tymi, którzy otrzymali tylko jeden — częściej i dłużej pozostawali insulinoniezależni, w dwuletniej obserwacji mieli lepszą funkcję przeszczepionych wosp mierzoną stężeniami peptydu C i niższe wartości HbA_{1c} [6, 7]. Podobne wyniki uzyskano w innej grupie biorców wosp trzustkowych i nerki w ponad siedmioletniej obserwacji [8].

Warto zauważyć, że pogorszenie i ostatecznie utrata funkcji przeszczepionych komórek β była skorelowana ze wzrostem masy ciała. Wydaje się, że podobnie jak w cukrzycy typu 2, w przypadku zwiększenia insulinooporności kompensacyjna hiperinsulinemia prowadzi do wyczerpania możliwości wydzielniczych przeszczepionych komórek β .

Warto też zwrócić uwagę, że przy kolejnych transplantacjach (przeszczepienie nerki → przeszczepienie wosp trzustkowych → drugie przeszczepienie wosp trzustkowych), pomimo ekspozycji na liczne niezgodne antygeny HLA, nie obserwowano wytwarzania przeciwciał anty-HLA i narastania odsetka PRA. Nie obserwowano też pogorszenia funkcji nerki z powodu immunizacji i odrzucania. Czynnikiem odpowiedzialnym za taki wynik jest właściwe przyjmowanie przez chorego leków immunosupresyjnych, ciągłe utrzymywanie odpowiedniego poziomu tych leków, co zabezpiecza chorych przed immunizacją i odrzucaniem [9]. Gdy przeszczepienie wosp trzustkowych wykonywano u chorych z prawidłową czynnością nerek własnych (bez transplantacji nerek), utrata funkcji wosp wiązała się z immunizacją biorcy, ponieważ zaprzestawano podawania leków immunosupresyjnych, co prowadziło do rozwoju przeciwciał anty-HLA [10]. Dodatkowo, u tych chorych toksyczność takrolimusa prowadziła z czasem do pogorszenia funkcji nerek własnych, lecz w mniejszym stopniu niż w grupie kontrolnej chorych z niestabilną cukrzycą oczekujących na przeszczep wosp mimo zoptymalizowanego leczenia insuliną [11]. Tak więc biorcy nerki, którzy przyjmują leki immunosupresyjne zapobiegające odrzuceniu przeszczepionego narządu, stanowią grupę chorych mogących odnieść największą korzyść z przeszczepienia komórek β , przy najniższym dodanym ryzyku skutków ubocznych.

PODSUMOWANIE

Przeszczepienie wysp trzustkowych to metoda alternatywna i komplementarna względem przeszczepiania całej trzustki. Jako procedura minimalnie inwazyjna jest bezpieczną — nieobciążającą chorego metodą leczenia. Wydaje się optymalną formą postępowania szczególnie w wypadku pacjentów po przeszczepieniu nerki, już i tak otrzymujących leczenie immunosupresyjne zapobiegające odrzuceniu przeszczepionego narządu, ponieważ w tej sytuacji ryzyko dodane jest minimalne — zwłaszcza że funkcja nerki przeszczepionej pozostaje stabilnie dobra i nie obserwuje się narastania odsetka PRA, mogącego w przeszłości utrudnić znalezienie dawcy w przypadku potrzeby retransplantacji organu. Przeszczepienie wysp trzustkowych po przeszczepieniu nerki

pozwała na uzyskanie stabilnego przebiegu cukrzycy, zminimalizowanie ryzyka wtórnych powikłań i wyeliminowanie zagrażających życiu epizodów ciężkiej hipoglikemii. Z uwagi na to, że obserwuje się postępującą utratę funkcji przeszczepionych wysp, a insulinoniezależność jest w większości przypadków ograniczona w czasie, nawet mimo dobrej wyjściowej funkcji przeszczepionych komórek β uzyskanie insulinoniezależności nie powinno stanowić głównego celu przeszczepienia wysp trzustkowych. Pacjent musi mieć świadomy udział w procesie decyzyjnym i znać możliwe do uzyskania realne korzyści oraz ryzyko związane z procedurą.

Przedstawione opisy przypadków dotyczą pacjentów poddanych zabiegom przeszczepienia wysp trzustkowych i pozostających pod opieką zespołu prof. Piotra Witkowskiego z University of Chicago.

STRESZCZENIE

Jednoczesne przeszczepienie nerki i trzustki jest najlepszą opcją terapeutyczną dla chorych z cukrzycą typu 1 o chwiejnym przebiegu, ze źle kontrolowaną glikemią prowadzącą do schyłkowej niewydolności nerek i innych wtórnych powikłań cukrzycy. Kiedy jednak przeszczep trzustki nie jest możliwy lub dostępny dla chorego, transplantacja wysp trzustkowych stanowi alternatywny, mnieminwazyjny zabieg, który umożliwia lepszą i łatwiejszą kontrolę glikemii, zabezpiecza przed progresją wtórnych

powikłań cukrzycy oraz poprawia jakość życia chorego. W artykule przedstawiono dwa przypadki chorych po transplantacji nerki, u których przeszczepiono wyspy trzustkowe, co doprowadziło do normalizacji poziomów glukozy w osoczu oraz wartości hemoglobiny glikowanej (HbA_{1c}), przy zachowaniu stabilnej i dobrej funkcji nerki przeszczepionej i poprawie jakości życia pacjentów.

Forum Nefrol 2018, tom 11, nr 1, 43–49

Słowa kluczowe: cukrzyca typu 1 o chwiejnym przebiegu, przeszczepienie wysp trzustkowych po przeszczepieniu nerki

1. Gerber P.A., Pavlicek V., Demartines N. Simultaneous islet-kidney vs pancreas-kidney transplantation in type 1 diabetes mellitus: a 5 year single centre follow-up. *Diabetologia* 2008; 51: 110–119.
2. Pedersen-Bjergaard U., Pramming S., Heller S.R. i wsp. Severe hypoglycaemia in 1076 adult patients with type 1 diabetes: influence of risk markers and selection. *Diabetes Metab. Res. Rev.* 2004; 20: 479–486.
3. Benhamou P.Y., Milliat-Guittard L., Wojtuszczyzn A. i wsp. Quality of life after islet transplantation: data from the GRAGIL 1 and 2 trials. *Diabet. Med.* 2009; 26: 617–621.
4. Nyumura I., Honda K., Babazono T. i wsp. Recurrence of diabetic kidney disease in a type 1 diabetic patient after kidney transplantation. *Nephrology (Carlton)* 2015; 20 (supl. 2): 90–92.
5. Salifu M.O., Nicastrì A.D., Markell M.S. i wsp. Allograft diabetic nephropathy may progress to end-stage renal disease. *Pediatr. Transplant.* 2004; 8: 351–356.
6. Borot S., Niclauss N., Wojtuszczyzn A. i wsp. Impact of the number of infusions on 2-year results of islet-after-kidney transplantation in the GRAGIL network. *Transplantation* 2011; 92: 1031–1038.
7. Cure P., Pileggi A., Froud T. i wsp. Improved metabolic control and quality of life in seven patients with type 1 diabetes following islet after kidney transplantation. *Transplantation* 2008; 85: 801–812.
8. Gerber P.A., Locher R., Zuellig R.A. i wsp. Glycemia, Hypoglycemia, and Costs of Simultaneous Islet-Kidney or Islet After Kidney Transplantation Versus Intensive Insulin Therapy and Waiting List for Islet Transplantation. *Transplantation* 2015; 99: 2174–2180.
9. Tufveson G. An experience of pancreas and islet transplantation in patients with end stage renal failure due to diabetes type I. *Curr. Opin. Organ. Transplant.* 2009; 14: 95–102.
10. Campbell P.M., Senior P.A., Salam A. i wsp. High risk of sensitization after failed islet transplantation. *Am. J. Transplant.* 2007; 7: 2311–2317.
11. Warnock G.L., Thompson D.M., Meloche R.M. i wsp. A multi-year analysis of islet transplantation compared with intensive medical therapy on progression of complications in type 1 diabetes. *Transplantation* 2008; 86: 1762–1766.

Piśmiennictwo