

Beata Januszko-Giergielewicz^{1,2}, Katarzyna Pietraszewska¹, Norbert Kwella^{1,3}, Dorota Kozicka⁴,
Marta Leszczyńska¹, Adam Kern^{5,6}, Katarzyna Próchniewska⁶, Leszek Adadyński¹

¹Oddział Transplantologii i Chirurgii Ogólnej, Wojewódzki Szpital Specjalistyczny w Olsztynie

²Zakład Medycyny Rodzinnej, *Collegium Medicum*, Wydział Lekarski, Uniwersytet Warmińsko-Mazurski

³Klinika Nefrologii, Hipertensjologii i Chorób Wewnętrznych, *Collegium Medicum*, Wydział Lekarski, Uniwersytet Warmińsko-Mazurski

⁴Stacja Dializ „Diaverum” w Ilawie

⁵Klinika Kardiologii i Kardiochirurgii, *Collegium Medicum*, Wydział Lekarski, Uniwersytet Warmińsko-Mazurski

⁶Oddział Kardiologii, Wojewódzki Szpital Specjalistyczny w Olsztynie

Przeszczepienie nerki u bezobjawowej pacjentki wysokiego ryzyka sercowo-naczyniowego — opis przypadku oraz przegląd literatury

Kidney transplant in a asymptomatic high cardiovascular risk patient — a case report and literature overview

ABSTRACT

Cardiovascular complications are the most frequent cause of death of patients with Chronic Kidney Disease (CKD) at each stage of this disease. Cardiovascular risk decreases after kidney transplantation, but it still remains high, with 5% of deaths due to acute coronary syndrome occurring in the first year following kidney transplantation. In the case of CKD patients, cardiovascular complications secondary to rapidly progressing atherosclerosis result from both conventional and unconventional ischaemic heart disease (IHD) risk factors, the latter being conditioned by a specific metabolic nature of this disease. Following kidney transplantation, this risk is increased both by the surgical procedure itself and an atherogenic activity of immunosuppressive drugs. A well-documented angiospastic effect of calcineurin inhibitors is also of importance here.

This study discusses a case of a 58-year-old female patient receiving hemodialysis, with G5 stage CKD secondary to diabetic kidney disease, with a history of

type 2 diabetes of many years, and many cardiovascular complications. The long qualification process for kidney transplantation is analyzed, focusing on its different stages, as well as difficulties during the transplantation procedure and complications after kidney transplantation, resulting in the loss of the graft during one-year follow-up period. Additionally, reports from available studies that suggest a selection of immunosuppressive drugs in high cardiovascular risk patients are discussed. Complications experienced by the patient following the transplantation — myocardial infarction with a sudden cardiac arrest, life-threatening cardiogenic shock, acute transplant rejection, and finally the loss of the graft, serve the authors to discuss benefits and losses in the kidney transplantation qualification process in the case of patients with such complex risk factors.

Forum Nefrol 2017, vol 10, no 4, 279–288

Key words: kidney transplantation, high cardiovascular risk, cardiotoxicity of immunosuppressive drugs

Adres do korespondencji:

dr n. med. Beata Januszko-Giergielewicz
ul. Żołnierska 18, 10–561 Olsztyn
tel.: 89 670 91 61, faks: 89 670 91 45
e-mail: beatagiergielewicz@gmail.com

WSTĘP

Główną przyczyną zgonu w populacji pacjentów z przewlekłą chorobą nerek (PChN) — zarówno w okresie przeddializacyjnym, podczas dializoterapii, jak i po przeszczepieniu nerki — jest choroba sercowo-naczyniowa (CVD, *cardiovascular disease*). Niemalże połowa zgonów pacjentów po przeszczepieniu nerki jest spowodowana właśnie CVD [1]. Szacunkowo około 5% zgonów z powodu ostrego zespołu wieńcowego występuje w pierwszym roku po przeszczepieniu nerki. Ryzyko wystąpienia ostrego zespołu wieńcowego utrzymuje się na stałym poziomie podczas oczekiwania pacjenta na przeszczepienie nerki, natomiast znacznie wzrasta we wczesnym okresie po transplatacji [2]. Choroba niedokrwienności serca (ChNS) może przyczynić się do śmierci biorcy również w późniejszych latach po przeszczepieniu nerki.

W przypadku osób z PChN konwencjonalne czynniki ryzyka wystąpienia CVD — między innymi otyłość, nikotynizm, dyslipidemia, nadciśnienie tętnicze oraz cukrzyca — odgrywają mniejszą rolę predykcyjną niż w populacji osób zdrowych [3]. Pacjenci z tej szczególnej grupy są narażeni na charakterystyczne dla nich zjawiska: mikroalbuminurię, hiperhomocysteinemię, nawracające stany zapalne, zaburzenia gospodarki wapniowo-fosforanowej z towarzyszącym zwapnieniem naczyń czy przewlekłą niedokrwistość [4]. Ponadto terapia immunosupresyjna przy użyciu standardowo stosowanych w protokołach immunosupresyjnych leków, a więc inhibitorów kalcineuryny (CNI, *calcineurin inhibitors*) oraz steroidów, ma silny wpływ aterogenny — często powoduje wzrost masy ciała oraz nasila uprzednio już występujące: dyslipidemię, hiperurykemię, nadciśnienie tętnicze, nietolerancję glukozy [5]. Dodatkowo dobrze udowodnione naczynioskurczowe działanie CNI, o złożonym podłożu i wielonarządowym oddziaływaniu na naczynia tętnicze nerki przeszczepionej, serca i mózgu, może w znaczący sposób potencjalizować kardiotoksyczne działania tej grupy leków [6]. Dlatego też przeprowadzając proces kwalifikacji do przeszczepienia nerki, należy zwrócić szczególną uwagę na występujące u pacjenta z PChN wymienione wyżej czynniki ryzyka sercowo-naczyniowego, które już na starcie procedury kwalifikacji do przeszczepienia nerki mogą klasyfikować go jako pacjenta najwyższego ryzyka sercowo-naczyniowego.

Istotnym problemem kwalifikacji do transplantacji nerki jest również najczęściej bezobjawowy przebieg ChNS u chorych z PChN [7]. Utrudnia to postępowanie kwalifikacyjne wobec oporu części środowiska kardiologicznego przed wnikliwą diagnostyką tego typu postaci ChNS oraz odmiennych standardów w tej grupie pacjentów w porównaniu z populacją z typowymi bólami wieńcowymi [7, 8]. Wytyczne dotyczące badań przesiewowych wykorzystywanych w diagnostyce chorób układu krążenia wśród kandydatów do przeszczepienia nerki nadal w dużej mierze opierają się na danych pochodzących z zaleceń dotyczących populacji bez PChN i nie uwzględniają postaci atypowych i bezbólowych [1].

W związku z tym istnieje potrzeba skonstruowania nowych modeli predykcyjnych, na które składałyby się zarówno tradycyjne, jak i niekonwencjonalne czynniki ryzyka sercowo-naczyniowego w PChN [9].

Autorzy pracy przedstawili przypadek pacjentki z PChN na tle wieloletniej cukrzycowej choroby nerek, z licznymi powikłaniami sercowo-naczyniowymi, trudny proces kwalifikacji do przeszczepienia nerki, powikłania w trakcie i po zabiegu operacyjnym, dobór protokołów immunosupresyjnych oraz losy pacjentki w okresie po przeszczepieniu nerki.

OPIS PRZYPADKU

Pacjentka, lat 58, z PChN w stadium G5 w przebiegu cukrzycowej choroby nerek, z wieloletnią cukrzycą typu 2, po amputacji podudzia lewego, z obciążonym wywiadem nadciśnienia tętniczego oraz ChNS z licznymi jej powikłaniami, została przyjęta na oddział transplantologii wojewódzkiego szpitala specjalistycznego w czerwcu 2016 roku w celu przeprowadzenia przeszczepienia nerki od dawcy zmarłego.

W październiku 2003 roku pacjentka przeżyła zawał serca z niespecyficznymi bólami w klatce piersiowej. W badaniu elektrokardiograficznym (EKG) stwierdzono zmiany w trakcie ewolucji, a w badaniu echokardiograficznym serca (ECHO) — akinezę koniuszka i ściany przedniej. W listopadzie wykonano przezskórną śródnaczyniową angioplastykę wieńcową (PTCA, *Percutaneous Transluminal Coronary Angioplasty*) gałęzi międzykomorowej przedniej (LAD, *left anterior descending*) z implantacją stentu. Próba wysiłkowa wykonana w 2004 roku wypadła ujemnie.

►► Ryzyko wystąpienia ostrego zespołu wieńcowego utrzymuje się na stałym poziomie podczas oczekiwania pacjenta na przeszczepienie nerki, natomiast znacznie wzrasta we wczesnym okresie po transplatacji. Choroba niedokrwienności serca może przyczynić się do śmierci biorcy również w późniejszych latach po przeszczepieniu nerki ◀◀

Z powodu postępującej niewydolności nerek w 2010 roku pacjentka rozpoczęła leczenie nerkozastępcze metodą hemodializ w stacji dializ. W latach 2011–2012 rozpoczęto kwalifikację chorej do ewentualnego zgłoszenia do przeszczepienia nerki. Kobieta nie zgłaszała żadnych objawów ze strony układu sercowo-naczyniowego; wykonana w listopadzie 2011 roku próba wysiłkowa wypadła ujemnie, w EKG i ECHO serca nie stwierdzono istotnych odchyleń. W 2013 roku w planowo wykonanej koronarografii w ramach kwalifikacji do przeszczepienia nerki uwidoczniło się zaawansowane zmiany miażdżycowe w tętnicach wieńcowych, wykonano PTCA prawej tętnicy wieńcowej (RCA, *right coronary artery*) z implantacją dwóch stentów uwalniających typu DES (*drug eluting stent*).

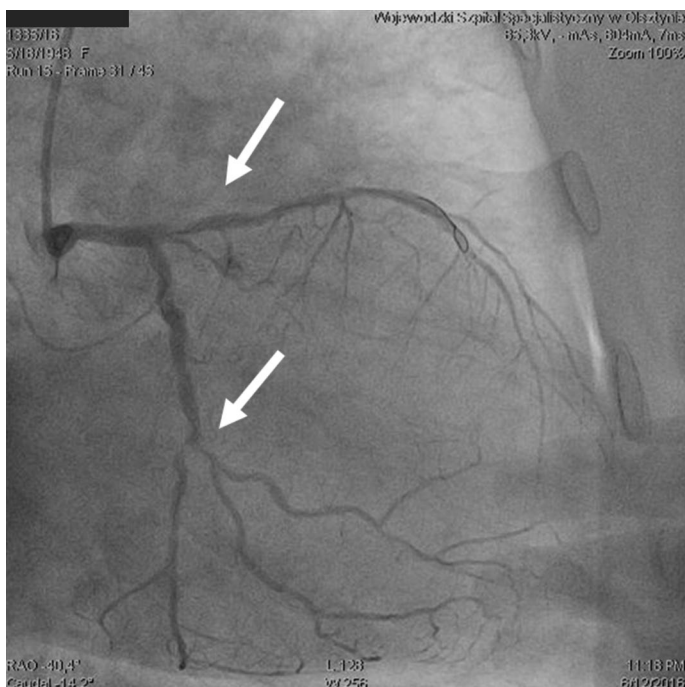
W marcu 2014 roku wykonano kolejną PTCA balonową w zakresie krytycznego zwężenia w dystalnym odcinku gałęzi okalającej (LCx, *left circumflex*) i uzyskano poszerzenie naczynia oraz PTCA z implantacją stentu uwalniającego DES w zakresie medialnego odcinka LCx. W ECHO serca stwierdzono akinezę segmentu koniuszkowego, przednio-przegrodowej części koniuszka, ściany przedniej oraz środkowego przedniego segmentu przegrody międzykomorowej, niewielkie poszerzenie lewego przedsionka oraz frakcję wyrzutową (EF, *ejection fraction*) wynoszącą 48%.

W tym okresie badanie ultrasonograficzne (USG) metodą Dopplera tętnic kończyn dolnych wykazało rozsięte zmiany miażdżycowe w naczyniach ze wskazaniem do leczenia zachowawczego. Z powodu znacznego stopnia zwężeń w tętnicach udowych na początku 2014 roku pacjentka została tymczasowo wykluczona z procesu kwalifikacji do przeszczepienia nerki i skierowana na zobrazowanie naczyń badaniem angiotomograficznym (angio-TK) oraz ich ewentualne poszerzenie na drodze przezskórnej rewaskularyzacji. Mimo uwidoczniionych zwapnień tętnic biodrowych zewnętrznych oraz znacznego zwapnienia tętnicy biodrowej wspólnej pod koniec 2014 roku, decyzją chirurga transplantologa, zaproponowano wpisanie pacjentki na Krajową Listę Oczekujących (KLO) pod warunkiem przeszczepienia nerki z pojedynczą tętnicą oraz wykonania zespolenia tętnicy nerkowej z tętnicą biodrową zewnętrzną prawą.

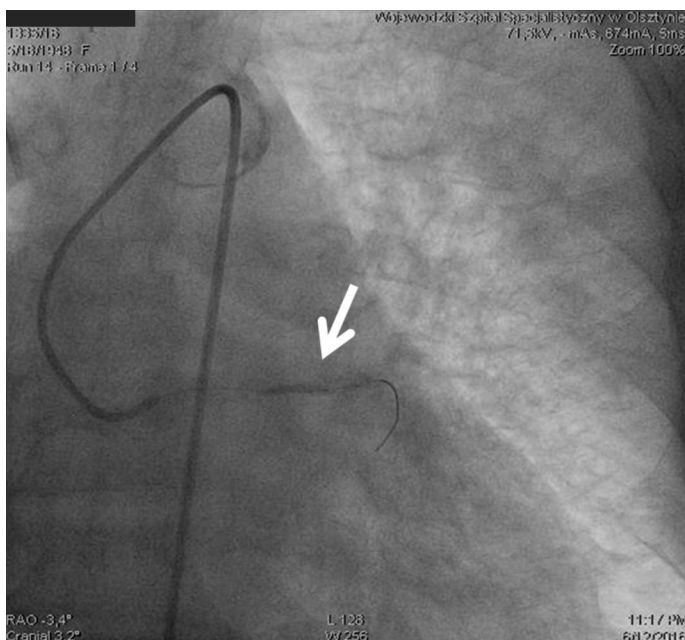
W lutym 2015 roku, z powodu ropowicy stopy lewej i martwicy palca II, pacjentka przeszła amputację podudzia lewego. Z kwalifikacją w regionalnym ośrodku kwalifikacyjnym

wstrzymano się do marca, kiedy to chora zakończyła terapię przeciwkrzepliwą ze wskazań kardiologicznych (Clopidogrel — 75 mg). Po skończonym leczeniu chirurgicznym i zagojeniu rany po amputacji kończyny została skierowana na konsultację do chirurga naczyniowego. We wrześniu 2015 roku chirurg naczyniowy w konsultacji odwoławczej na podstawie badania angio-TK i powtarzanych okresowo badań dopplerowskich, które uwidocznily wielopoziomowe zmiany miażdżycowe w tętnicach, nie stwierdził bezwzględnych przeciwwskazań do przeszczepienia nerki. Podobnie kardiolog wpisem z listopada 2015 roku udokumentował brak bezwzględnych przeciwwskazań do zabiegu przeszczepienia nerki. Status aktywnego biorcy na KLO pacjentka uzyskała w październiku 2015 roku. Całemu procesowi kwalifikacji towarzyszyły ogromna determinacja pacjentki i jej rodziny, aby uzyskać status biorcy aktywnego, oraz stymulowanie prowadzącego nefrologa w stacji dializ do kontynuacji trudnej drogi kobiety do zabiegu transplantacji nerki.

W marcu 2016 roku pacjentka była dwukrotnie typowana jako potencjalny biorca aktywny na KLO, ale z powodu „niejasnej sprawy naczyniowej” została zdyskwalifikowana przez chirurga transplantologa i skierowana na powtórne angio-TK. Wynik badania pozwolił na jej ponowne umieszczenie na liście oczekujących na transplantację nerki. Zabieg ten przeprowadzono w wojewódzkim szpitalu specjalistycznym w czerwcu 2016 roku. W jego trakcie chirurg transplantolog chciał odstąpić od przeszczepienia nerki ze względu na zaawansowaną miażdżycę tętnic i brak wystarczającego światła naczynia, jednak konsultujący chirurg naczyniowy zdecydował o możliwości rekanalizacji naczyń. Wykonał zabieg udroźnienia tętnicy biodrowej zewnętrznej lewej i obwodowego odcinka tętnicy biodrowej wspólnej lewej oraz ujścia tętnicy biodrowej wewnętrznej lewej; uzyskano dobry, tętniący napływ krwi do naczyń. Ostatecznie zespolono naczynia nerki prawej pobranej od dawcy z naczyniami biorcy po stronie lewej, moczowód wszczepiono do pęcherza moczowego bez cewnika Double J [czas zimnego niedokrwienia (CIT, *cold ischaemic time*) — 12 godz. 10 min; całkowity czas niedokrwienia (TIT, *total ischaemic time*) — 19 godz. 45 min]. Ze względu na starszy wiek dawcy (65 lat) oraz biorcy (57 lat) zastosowano indukcję Simulectem [3 niezgodności ludzkich antygenów leukocytarnych (HLA, *human leukocyte antigen*), poziom preformowanych przeciwciał (PRA, *panel reactive antibody*)



Rycina 1. Obraz koronarograficzny wyściowy: krytyczne zwężenie w proksymalnym odcinku gałęzi międzykomorowej przedniej (LAD) oraz rozlane zmiany miażdżycowe w gałęzi okalającej (LCx)



Rycina 2. Brak możliwości rozprężenia balonu podczas przezskórnej śródnaczyniowej angioplastyki wieńcowej (PTCA) z powodu znacznego zwężenia naczyń wieńcowych

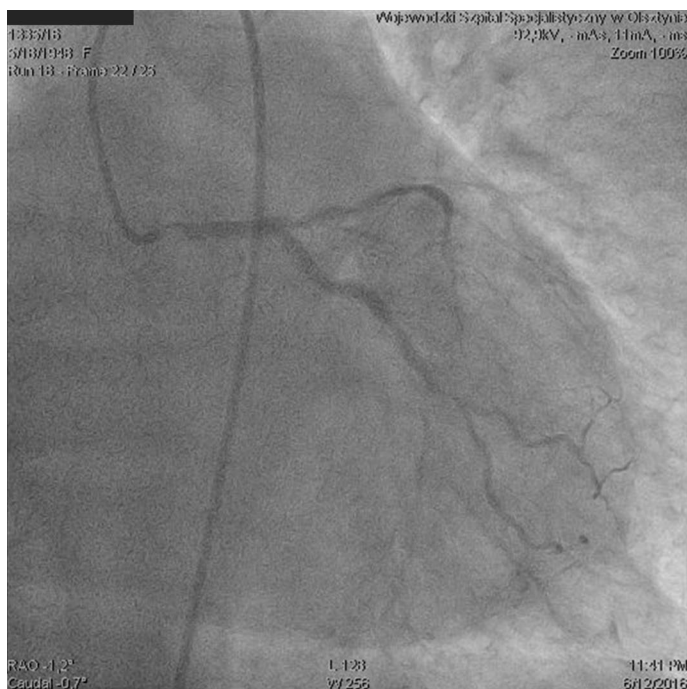
niskooporowe przepływy naczyniowe [współczynnik oporowości (RI, *resistive index*) — 0,8–0,9].

W pierwszych dobach po operacji obserwowano cechy narastającej niewydolności serca, tj. duszność, obrzęki podudzi, nagłe okresy hipotonii mimo uporczywej tendencji do przewodnienia, niedokrwistość. Rozpoznano opóźnioną czynność nerki przeszczepionej (DGF, *delayed graft function*); chora wymagała codziennych zabiegów hemodializy. Ze względu na całkowity brak diurezy zrezygnowano z podania drugiej dawki Simulectu. W trzeciej dobie hospitalizacji stan kliniczny pacjentki uległ nagłemu pogorszeniu. Mimo że nie zgłaszała ona żadnych dolegliwości wieńcowych, w wykonanym EKG wykazano głębokie obniżenia odcinków ST w odprawieniach V4–V6, ponadto odnotowano wzrost stężenia troponiny T (TnT) do wartości 1,28 ng/ml. W badaniu radiologicznym (RTG) klatki piersiowej ujawniono cechy obustronnego zastoj w krążeniu małym oraz prawdopodobnie obustronnych zmian zapalnych płuc [białko C-reaktywne (CRP, *C-reactive protein*) — 6,22 mg/dl; leukocytoza — $15,91 \times 10^3/\mu\text{l}$; prokalcitonina — 1,28 ng/ml]. Poziom TAC wyniósł 25,5 ng/ml. Po konsultacji kardiologicznej pacjentkę w trybie pilnym przeniesiono na oddział kardiologii w celu wykonania koronarografii. Stwierdzono krytyczne zwężenie LAD w odcinku proksymalnym (zmiana ciasna *de novo*), od połowy odcinka medialnego zaawansowane zmiany miażdżycowe, zwężające światło naczyń poniżej 2 mm, LCx drożną w odcinku proksymalnym i medialnym (też w stencie), zwężoną około 30–40%, dystalnie zwężoną krytycznie (ryc. 1). W zakresie krytycznego zwężenia LAD wykonano zabieg PTCA, nie uzyskano jednak widocznego poszerzenia mimo trzykrotnej zmiany cewników (ryc. 2 i 3). W pracowni hemodynamiki doszło do nagłego zatrzymania krążenia w mechanizmie migotania komór; po skutecznej defibrylacji uzyskano powrót wydolnego hemodynamicznie rytmu zatokowego, a pacjentka została przekazana na oddział intensywnej terapii. W chwili przyjęcia była nieprzytomna, zaintubowana dotchawiczo, pod wpływem sedacji (midazolam), z 3 punktami w skali Glasgow (GCS, *Glasgow Coma Scale*). Krążeniowo pacjentkę stabilizowano wlewem z norepinefryny w dawce 10 ml/godz., uzyskując ciśnienie tętnicze (RR, ciśnienie Riva-Rocciego) w granicach 120/70 mm Hg. W badaniach laboratoryjnych zaobserwowano dalszy istotny wzrost TnT (9,8 ng/ml), poziom TAC powyżej 30 ng/ml. W ECHO serca stwierdzo-

— 0%), a następnie standardową immunosupresję: takrolimus (TAC), mykofenolan mofetilu (MMF) oraz steroidy. Badanie USG metodą Dopplera nerki przeszczepionej wykazało jej prawidłową morfologię oraz zachowane

no rozległe odcinkowe zaburzenia kurczliwości z EF około 24%.

Po ponownej konsultacji kardiologicznej chora została zdyskwalifikowana z kolejnego badania koronarograficznego, a po konsultacji kardiochirurgicznej — z wykonania pomostowania aortalno-wieńcowego (CABG, *coronary artery bypass graft*). Stosowano podwójne leczenie przeciwplatek (tikagrelor, kwas acetylosalicylowy), respiratoroterapię, płynoterapię, analgesję. Wyrównano zaburzenia wodno-elektrolitowe i kwasowo-zasadowe. W związku z podwyższonymi parametrami zapalnymi (CRP — 8,64 mg/dl; prokalcytonina — 4,43 ng/ml) włączono empirycznie meropenem, linezolid, sulfametoksazol z trimetoprimem oraz kontynuowano profilaktyczną podaż flukonazolu dożylnie. Z powodu utrzymującej się anurii pacjentka była dializowana w systemie ciągłym. Ze względu na bezpośrednie zagrożenie życia i złe rokowanie podjęto decyzję o odstawieniu leków immunosupresyjnych. Jednak w kolejnych dobach udało się stopniowo wyprowadzić chorą z głębokiego wstrząsu kardiogenego. Dodatkowo uzyskano regresję zmian zapalnych w płucach oraz obniżenie parametrów stanu zapalnego. Po dziewięciu dobach pobytu na oddziale intensywnej terapii pacjentka została ponownie przekazana na oddział transplantologii w celu dalszego leczenia. Ze względu na uwidocznione w USG metodą Dopplera przepływy tętniczo-żylnie w naczyniach nerki przeszczepionej (RI — 1,0) powtórnie, po 7-dniowej przerwie, stopniowo włączano immunosupresję — wykonano konwersję TAC na cyklosporynę A (CsA), ponadto ponownie włączono MMF oraz steroidy. Chora wymagała trzech zabiegów hemodializy, po których odnotowano stopniowy wzrost efektywnej diurezy i szybkie obniżenie stężenia kreatyniny do poziomu 2,10 mg/dl. W USG metodą Dopplera nerki przeszczepionej obserwowano obniżanie się wskaźnika RI (przed wypisem: 0,76–0,84) oraz stwierdzono obecność zbiornika okołonerkowego (prawdopodobnie krwiak), który wymagał dalszej obserwacji. Kontrolne ECHO serca wykazało spektakularną poprawę kurczliwości mięśnia sercowego, a także wzrost EF z 28% do 40% (powrót do wartości wyjściowej); obserwowano również wzrost tolerancji wysiłku fizycznego. Po 15 dobach pobytu na oddziale transplantologii pacjentka opuściła szpital ze stężeniem kreatyniny 1,70 mg/dl w dniu wypisu i została przekazana pod opiekę poradni transplantacji nerek.



Rycina 3. Obraz po przeszłkowej śródnaczyniowej angioplastyce wieńcowej (PTCA): cewnik balonowy w gałęzi międzykomorowej przedniej (LAD) — nieudana próba poszerzenia

Podczas comiesięcznych wizyt w poradni kilkakrotnie wyhodowano w posiewach moczu *Escherichia coli* w liczbie znamiennej, a USG metodą Dopplera nerki przeszczepionej nadal wykazywało w jej okolicy zbiornik płynowy, który odpowiadał prawdopodobnie wchłaniającemu się krwiakowi. Nerka przeszczepiona była prawidłowej wielkości, bez zmian ogniskowych i cech poszerzenia układu kielichowo-miedniczkowego z zachowanymi przepływami w tętnicach mięśzowych (RI — ok. 0,76). Stężenia CsA utrzymywały się w granicach 147,7–249,7 ng/ml.

Po 5 miesiącach od przeszczepienia nerki pacjentka zaobserwowała zmniejszenie ilości wydalanego moczu. Z czasem parametry przemiany azotowej w surowicy zaczęły stopniowo narastać, w posiewach moczu stwierdzano nawracające zakażenia układu moczowego *E. coli*, a pacjentka zapadała coraz częściej na infekcje górnych dróg oddechowych.

W grudniu 2016 roku, z powodu utrzymujących się stanów gorączkowych, cech infekcji górnych dróg oddechowych, narastania parametrów stanu zapalnego (CRP — 8 mg/dl) i parametrów nerkowych [kreatynina — 2,6 mg/dl; szacunkowy współczynnik filtracji kłębuszkowej (eGFR, *estimated glomerular filtration rate*) — 19,2 ml/min; mocznik — 123 mg/dl] oraz zmniejszenia diurezy,

pacjentka była hospitalizowana na oddziale klinicznym nefrologii, hipertensjologii i chorób wewnętrznych. W leczeniu stosowano diurezę wymuszoną diuretykami pętlowymi oraz antybiotykoterapię empiryczną (piperacylina/tazobactam). W trakcie hospitalizacji okresowo występowały silna duszność i kaszel, a osłuchowo nad polami płucami stwierdzano obustronnie przypodstawne trzeszczenia. W posiewie moczu wyhodowano szczep *E. coli* odporny na stosowany antybiotyk, w związku z czym dokonano zmiany na ciprofloksacynę zgodnie z uzyskanym antybiogramem, dodatkowo włączono kotrimoksazol/trimetoprim i flukonazol. Ze względu na wzrost stężenia kreatyniny do 4 mg/dl i nawracającą duszność podjęto decyzję o hemodializach (łącznie przeprowadzono 2 zabiegi). W badaniu tomografią komputerową (TK) jamy brzusznej stwierdzono nerkę przeszczepioną o zatartym zróżnicowaniu korowo-rdzeniowym, co mogło świadczyć o obrzęku mięszu i procesie ostrego odrzucania. Zmodyfikowano dotychczasowe leczenie: podano pięć pulsów z metylprednizolonu po 500 mg dożylnie, zwiększono dawki leków immunosupresyjnych oraz włączono meropenem. Biopsji nerki nie wykonywano ze względu na stosowane podwójne leczenie przeciwplatek. Uzyskano stopniową poprawę stanu ogólnego i uzyskano redukcję wartości kreatyniny do 2,7 mg/dl w dniu wypisu.

W marcu 2017 roku pacjentka została ponownie w trybie pilnym skierowana na oddział kliniczny nefrologii, hipertensjologii i chorób wewnętrznych z powodu niedokrwistości [z poziomem hemoglobiny (Hb) 7 g/dl] i podwyższonych parametrów nerkowych (kreatynina — 4 mg/dl). Chora zgłaszała pogorszenie tolerancji wysiłku i nasilenie objawów chromania przestankowego. W czasie hospitalizacji obserwowano stopniowe narastanie parametrów nerkowych i wartości RR, w wyniku czego zdecydowano o ponownym rozpoczęciu hemodializ oraz redukcji dawek leków immunosupresyjnych. Z powodu wykrytych podczas hospitalizacji w 24-godzinny monitorowaniu rytmu serca metodą Holtera złośliwych zaburzeń rytmu serca (bigeminia, trigeminia, 17 wstawek salw komorowych różnokształtnych, 237 pojedynczych pobudzeń nadkomorowych) miesiąc później na oddziale kardiologii pacjentka przeszła planowy zabieg implantacji kardiowertera-defibrylatora. W kwietniu 2017 roku ponownie trafiła do macierzystego ośrodka dializ w celu wdrożenia przewlekłej hemodializy; pod kontrolą

transplantologa zredukowano stopniowo leczenie immunosupresyjne.

Rok po zabiegu przeszczepienia nerki pacjentka została przyjęta na oddział chorób wewnętrznych szpitala powiatowego z powodu nagłej duszności oraz gorączki. W badaniu przedmiotowym osłuchowo nad polami płucnymi u podstawy obu płuc wykryto znaczne ściszenie szmeru oddechowego z obecnymi rżeniami drobnobańkowymi. Badania laboratoryjne wykazały podwyższone parametry stanu zapalnego, znaczną niedokrwistość, nadpłytkowość, hiperglikemię oraz wysokie wartości N-końcowego propeptydu natriuretycznego typu B (Nt pro-BNP) (> 35 000 pg/mL). Badanie RTG klatki piersiowej uwidocznilo cechy zastoj w krążeniu małym, natomiast w USG jamy brzusznej stwierdzono niejednoznaczny naciek tkanki podskórnej okolicy nerki przeszczepionej. Wykonano TK jamy brzusznej z kontrastem, która w tkance podskórnej potwierdziła obecność otorbionego zbiornika płynowego o wymiarach 8 × 4 × 4 cm łączącego się z implantowaną nerką. W nerce przeszczepionej uwidoczniono brak zróżnicowania korowo-rdzeniowego oraz brak cech wydalania kontrastu w fazie późnej. Po konsultacji chirurga transplantologa pacjentka została zakwalifikowana do planowej graftektomii, którą wykonano w lipcu 2017 roku.

Obecnie pacjentka pozostaje pod opieką lekarzy stacji dializ. Nadal agresywnie postępują powikłania makroangiopatii cukrzycowej. Wykonano amputację palca III i IV stopy prawej, następnie amputację przodostopia prawego, a obecnie rozpatrywana jest amputacja podudzia opisywanej kończyny. Doszło również do zmian martwiczych palca III prawej kończyny górnej, która wymaga dalszego leczenia i obserwacji.

DYSKUSJA

Jak wynika z opisu przedstawionego przypadku ryzyko sercowo-naczyniowe u pacjentów z PChN obciążonych licznymi czynnikami ryzyka CVD nadal pozostaje trudne do oceny. Adekwatność modeli stosowanych w populacji ogólnej, tj. skala ryzyka Framingham czy skala SCORE [9, 10], w odniesieniu do pacjentów z PChN rodzi wątpliwości. Wśród pacjentów po przeszczepieniu nerki wynik w skali Framingham nie wydaje się prawidłowo przewidywać ryzyka sercowo-naczyniowego, lecz prowadzi do jego niedoszacowania [4]. Dodatkowo różnorodność sytuacji klinicznych

oraz czynników ryzyka sercowo-naczyniowego sprawiają, że osoby oczekujące na przeszczepienie nerki stanowią niejednorodną grupę pacjentów i wymagają indywidualnego podejścia w celu oceny ryzyka wystąpienia incydentów sercowo-naczyniowych [5]. W dniu dzisiejszym nie dysponujemy uniwersalnym algorytmem postępowania dotyczącym skali ryzyka sercowo-naczyniowego potencjalnego biorcy nerki, dlatego w ośrodkach transplantacyjnych występują duże rozbieżności w zakresie diagnostyki i postępowania z pacjentem z ChNS [8]. W opisanym przypadku diagnostyka kardiologiczna odbywała się w trzech różnych ośrodkach kardiologii interwencyjnej, różniących się poglądami na temat postępowania i koncepcją; różny też był pogląd chirurgów transplantacyjnych i naczyniowych na temat warunków naczyniowych do wykonania przeszczepienia nerki.

Skomplikowana historia kardiologiczna opisanej pacjentki z PChN i cukrzycą to edukacyjny przykład ciężkiej miażdżycy tętnic wieńcowych, generującej postać bezbólową ChNS, która jest dominująca w tej populacji pacjentów [7]. Diagnostyka w trakcie kwalifikacji do przeszczepienia nerki przebiegała więc według standardów dla chorych bezobjawowych, obciążonych dużą ilością czynników ryzyka ChNS, a szczególnie długoletnią cukrzycą. W sposób typowy dla tej populacji podczas ostrego zespołu wieńcowego po przeszczepieniu nerki w opisywanym przypadku obserwowano nie typowe bóle wieńcowe, lecz jedynie ekwiwalenty ostrego niedokrwienia wieńcowego, tj. osłabienie, hipotonię, zaostrzenie objawów niewydolności serca [7].

W opisanym przypadku na każdym z etapów ChNS koronarografia była jedynym obiektywnym, powtarzalnym narzędziem oceny stanu tętnic wieńcowych i badaniem decydującym o dalszych losach pacjentki. Potwierdza to wiodącą rolę tego badania w diagnostyce kardiologicznej pacjentów z PChN [8]. Dzięki obrazowi tętnic wieńcowych w koronarografii można było szybko wnioskować o procesach naprawczych drogą interwencji kardiologicznej, a tym samym zminimalizować ryzyko okołoperacyjne. Wyniki wielu badań wskazują koronarografię jako najlepszą metodę przesiewową [8, 11], inne dane pokazują zaś, że nieinwazyjne testy mogą z równą dokładnością oszacować ryzyko wystąpienia incydentu sercowo-naczyniowego w okresie około- i pooperacyjnym [12]. Jednak w tym przypadku próba wysiłkowa od momentu amputacji kończyny nie była możliwa do wy-

konania. Warto zwrócić uwagę na przydatność ECHO serca jako nieinwazyjnej, powtarzalnej metody monitorowania skutków niedokrwienia wieńcowego, w aspekcie zarówno zaburzeń odcinkowej kurczliwości, jak i dynamiki zmian EF, co okazało się niezwykle pomocne w trakcie tak zawiłanej historii kardiologicznej pacjentki.

Warto wspomnieć, że poszukiwania specyficznych narzędzi diagnostycznych ChNS w populacji z PChN skłoniło grupę polskich autorów [8] do zaproponowania algorytmu oceny kardiologicznej chorego na podstawie sumowania czynników ryzyka, wywiadu kardiologicznego i diagnostyki nieinwazyjnej. W proponowanym algorytmie diagnostycznym nie ujęto próby dobutaminowej. Zaletą, jaką jest możliwość wykonania nieinwazyjnej próby bez konieczności podejmowania wysiłku fizycznego, nie równoważy w tym wypadku wady, jaką jest określony odsetek fałszywie ujemnych wyników w populacji z PChN [8]. Ponadto istnieje obawa, że przedłużająca się diagnostyka nieinwazyjna może opóźnić proces kwalifikacji do przeszczepienia nerki, narażając w ten sposób chorych na szybko rozwijające się powikłania w przebiegu tej choroby [13] i nie dając jednocześnie 100% pewności co do stanu tętnic wieńcowych.

Na stan układu sercowo-naczyniowego po przeszczepieniu nerki wpływają dodatkowo czynniki związane z zabiegiem przeszczepienia nerki oraz działaniami ubocznymi leków immunosupresyjnych. Udowodniony wzrost ryzyka sercowo-naczyniowego powodują: starszy wiek dawcy, długi czas zimnego niedokrwienia, DGF, ostre odrzucanie, toksyczność immunosupresji i cukrzyca potransplantacyjna (NODAT, *new onset diabetes after transplantation*) [1]. W przypadku opisanej pacjentki na zaostrzenie powikłań ChNS wpływ mogły mieć: starszy wiek dawcy (65 lat), DGF, ostre odrzucanie oraz kardiotoksyczność immunosupresji.

Na wystąpienie ostrego odrzucania po 6 miesiącach od przeszczepienia nerki potencjalnie mogły wpłynąć: DGF, starszy wiek dawcy i biorcy, przerwa w immunosupresji, wahania w poziomach leków immunosupresyjnych, opisane powikłania infekcyjne. Odstąpiono w tym przypadku od biopsji nerki przeszczepionej z powodu zintensyfikowanego leczenia przeciwłukowego ze wskazań kardiologicznych.

U tej pacjentki po przeszczepieniu nerki piętrzyły się powikłania sercowo-naczyniowe i dramatycznie narastały objawy miażdżycy — wystąpiły: ostry zespół wieńcowy, zaostrze-

nie niewydolności serca, zaburzenia rytmu, zmiany niedokrwienne kończyny dolnej lewej i kończyn górnych. Wszystkie powikłania transplantacji skutkowały znacznym pogorszeniem stanu klinicznego pacjentki. Ponadto wielokrotne hospitalizacje i cierpienie znacznie obniżyły jakość życia kobiety. Po roku doszło do utraty funkcji przeszczepionej nerki.

Pojawia się więc pytanie, czy u tak obciążonej chorej zasadne było uporczywe dążenie do zakwalifikowania jej do przeszczepienia nerki za wszelką cenę i czy nie odniosłaby większego zysku, pozostając nadal w programie hemodializ. Pojedyncze konsultacje specjalistów różnych dziedzin — choć pozytywne na koniec procesu decyzyjnego — składane w jedną całość obrazowały fatalny stan naczyń tętnicznych na poziomie różnych narządów. Istotnym problemem w tej historii był czynnik psychologiczny — nacisk pacjentki na uzyskanie nerki przeszczepionej, nakręcający machinę licznych konsultacji odwoławczych. Fakt ten z pewnością mógł wpłynąć na zachwianie granicy obiektywizmu konsultantów.

Spirala powikłań sercowo-naczyniowych wpłynęła również na zaburzenie schematów dawkowania i ciągłości immunosupresji. Pacjentka przez 7 dni była jej pozbawiona, przebywając na oddziale intensywnej terapii ze względu na bezpośrednie zagrożenie życia w przebiegu wstrząsu kardiogenego. Rozpoznane później ostre odrzucanie i jego leczenie w mechanizmie błędnego koła mogło pogłębić CVD, którego skutkiem stały się agresywnie postępująca miażdżycza tętnic obwodowych i zagrożenie kolejnymi amputacjami.

Ważnym wątkiem w tym przypadku była potencjalna możliwość odstąpienia od przeszczepienia nerki w momencie, gdy chirurg transplantolog nie stwierdził śródoperacyjnie wystarczającej drożności tętnic. Był to sygnał znacznej akceleracji miażdżycy między kolejnymi, szczególnie często wykonywanymi u tej pacjentki badaniami dopplerowskimi, potwierdzonymi w TK. Ostatecznie nie udało się utrzymać długo nerki przeszczepionej, a ponadto przeszczepienie nerki wpłynęło prawdopodobnie na znaczne niedokrwienie kończyny po stronie graftu. Dziś niestety pacjentka jest potencjalną kandydatką do kolejnej amputacji drugiej kończyny dolnej.

Jak wiadomo, skuteczna i silna immunosupresja to zysk, który pociąga za sobą wysoką cenę, związaną z istotnym ryzykiem działań ubocznych. Poza wzrostem narażenia na infekcje oraz schorzenia nowotworowe są to zaburzenia

metaboliczne i efekty toksyczne swoiste narządowo, tj. nefrotoksyczność, uszkodzenie centralnego układu nerwowego czy serca [14, 15]. Podłożem patofizjologicznym toksyczności narządowej jest m.in. działanie CNI na duże naczynia tętnicze, w tym tętnice wieńcowe, poprzez wywołujący niedokrwienie skurcz naczyniowy [6].

Wśród powszechnie stosowanych leków z grupy CNI TAC jest substancją o silniejszym niż CsA działaniu immunosupresyjnym i mniejszej nefrotoksyczności, ale jego zastosowanie wiąże się z częstszym występowaniem NODAT i działań ubocznych ze strony układu nerwowego i pokarmowego [16, 17]. Charakteryzuje go duża zmienność między- i wewnątrzsobnicza, jak również brak korelacji między dawką a stężeniem we krwi [18]. Wszystko to powoduje, że możemy spodziewać się u pacjenta zarówno niskich, jak i wysokich stężeń TAC, a te ostatnie mogą zwiększać aktywność naczynioskurczową w życiowo ważnych łożyskach naczyniowych w mózgu, nerce czy mięśniu sercowym [17, 19]. Ostre uszkodzenie (niedokrwienie) w takich przypadkach wydaje się jedynie funkcjonalne i jest spowodowane odwracalnym skurczem tętniczek oraz zaburzeniem autoregulacji przepływu krwi w ważnych życiowo narządach.

W codziennej praktyce klinicznej zarówno TAC, jak i CsA podnoszą poziom kreatyniny po osiągnięciu zbyt dużych stężeń we krwi biorcy przeszczepu, co można szybko odwrócić przez zmniejszenie dawek tych leków. W kilku opublikowanych badaniach podjęto próbę porównania aktywności naczynioskurczowej TAC i CsA. W dużym badaniu prowadzonym przez 12 miesięcy na 448 biorcach przeszczepu nerkowego stwierdzono, że przeżycie pacjentów i przeżycie nerki przeszczepionej jest porównywalne dla TAC i CSA, jednak w grupie stosującej TAC częściej odnotowywano wzrost poziomu kreatyniny i występowanie dolegliwości wieńcowych, co może wskazywać na większą aktywność naczynioskurczową TAC [20]. Ta forma niedokrwienia wieńcowego przypomina postać ChNS naczynioskurczowej (tzw. angina Prinzmetala); obejmować może naczynia o prawidłowej budowie, a więc nie można przewidzieć jej wystąpienia na podstawie diagnostyki kardiologicznej tętnic wieńcowych [21]. Mając na uwadze podobne wyniki badań, w opisanym przypadku przy wznowieniu immunosupresji po okresie wstrząsu kardiogenego na tle ostrego zespołu wieńcowego dokonano konwersji TAC na CsA. Kontrolne ECHO serca po 5 dniach wykazało znaczną poprawę kurczliwości mięśnia sercowego i prawie dwukrotny

wzrost EF. Czynnikiem wyzwalającym ostry zespół wieńcowy u pacjentki mógł być też wysoki poziom wyjściowy TAC. Jednak należy zaznaczyć, że wyniki różnych autorów w tym temacie są niejednoznaczne. W kilku badaniach wykazano mniejszą aktywność naczynioskurczową po zastosowaniu TAC vs. CSA [22]. Trzeba też podkreślić, że główne działania uboczne CNI obejmują między innymi nadciśnienie tętnicze, hiperlipidemię, hiperurykemię, nieprawidłową glikemię na czczo oraz cukrzycę, a wszystkie wymienione są klasycznymi czynnikami ryzyka progresji miażdżycy w tętnicach wieńcowych i mogą potencjalizować naczynioskurczowe działanie CNI [1, 16, 17].

PODSUMOWANIE

Czy do zabiegu przeszczepienia nerki należy kwalifikować pacjentów z „pogranicza” naczyniowego? Czy wyniki badań dodatkowych, alarmujące o zaawansowaniu i agresywnym postępie procesów miażdżycowych w tętnicach wieńcowych, tj. kolejne koronarografie, powtórne zabiegi PTCA, powtarzane badania dopplerowskie dużych naczyń tętniczych, nie są wystarczającym alarmem i przynajmniej pomarańczowym światłem na drodze kwalifikacji do przeszczepienia nerki? Na ile wola i motywacja pacjenta do przeszczepienia nerki jest napędem pozytywnym całej procedury, a w którym momencie może przeciągnąć zespół decyzyjnych konsultantów na pole niepewnego rokowania dla pacjenta i/lub przeszczepu?

Pytań i wątpliwości rodzi się wiele i na żadne z nich prawdopodobnie nie można udzielić jednoznacznej odpowiedzi. Opisany przypadek z pewnością sugeruje konieczność zachowania najwyższej ostrożności podczas procesu kwalifikacji do przeszczepienia nerki tak wysoce obciążonych pacjentów. Wskazuje również na potrzebę bardzo dokładnego, długoterminowego nadzoru kardiologicznego nad pacjentem po przeszczepieniu nerki [1]. Wszystkie przytoczone dane — zarówno z li-

teratury, jak i poparte losami pacjentki w analizowanym przypadku — potwierdzają, że ocena kardiologiczna chorych wysokiego ryzyka sercowo-naczyniowego musi być indywidualizowana i prowadzona w ujęciu całościowym, biorąc pod uwagę stan naczyń na poziomie wszystkich ważnych życiowo narządów.

Trzeba zawsze mieć na uwadze, że ryzyko porażki w takich sytuacjach jest bardzo duże.

WNIOSKI

1. Jak dotąd brakuje uniwersalnej, jednolitej dla wszystkich ośrodków transplantologicznych w Polsce, skali ryzyka sercowo-naczyniowego u pacjentów z PChN podczas procedury kwalifikacji do przeszczepienia nerki.
2. U pacjentów z PChN występują różnorodne, sumujące się czynniki ryzyka ChNS, dlatego wymagają oni indywidualnego i całościowego podejścia do problemów kardiologicznych.
3. Wola i determinacja pacjenta z PChN do pozyskania nerki przeszczepionej jest w procedurze kwalifikacji niezmiernie ważna, ale ostateczną decyzję zawsze podejmuje lekarz z głębokim poczuciem odpowiedzialności za losy pacjenta w trakcie i po zabiegu przeszczepienia nerki.
4. W przypadku biorców wysokiego ryzyka sercowo-naczyniowego istotny jest właściwy dobór immunosupresji, minimalizujący jej toksyczny wpływ na ważne życiowo narządy.
5. Przeszczepy nerek wysokiego ryzyka sercowo-naczyniowego to również wysokie ryzyko porażki — jest to często bezpośrednie zagrożenie życia biorcy oraz przeżywalności nerki przeszczepionej. W każdym takim przypadku należy skrupulatnie oszacować potencjalne zyski i straty dla pacjenta w trakcie procedury transplantacji, sam chory powinien zaś aktywnie w tej dyskusji uczestniczyć.

▶▶ Jak dotąd brakuje uniwersalnej, jednolitej dla wszystkich ośrodków transplantologicznych w Polsce, skali ryzyka sercowo-naczyniowego u pacjentów z PChN podczas procedury kwalifikacji do przeszczepienia nerki ◀◀

▶▶ Wola i determinacja pacjenta z PChN do pozyskania nerki przeszczepionej jest w procedurze kwalifikacji niezmiernie ważna, ale ostateczną decyzję zawsze podejmuje lekarz z głębokim poczuciem odpowiedzialności za losy pacjenta w trakcie i po zabiegu przeszczepienia nerki ◀◀

▶▶ Przeszczepy nerek wysokiego ryzyka sercowo-naczyniowego to również wysokie ryzyko porażki — jest to często bezpośrednie zagrożenie życia biorcy oraz przeżywalności nerki przeszczepionej ◀◀

STRESZCZENIE

Powikłania sercowo-naczyniowe to najczęstsza przyczyna zgonów pacjentów z przewlekłą chorobą nerek (PChN) na każdym etapie tej choroby. Ryzyko sercowo-naczyniowe po przeszczepieniu nerki maleje, ale nadal pozostaje na wysokim poziomie; 5% zgonów z powodu ostrego zespołu wieńcowego występuje w pierwszym roku po przeszczepieniu nerki. W przypadku pacjentów z PChN do powikłań sercowo-naczyniowych na tle szybko postępującej miażdżycy tętnic doprowadzają zarówno konwencjonalne, jak i niekonwencjonalne czynniki ryzyka choroby niedokrwiennej serca (ChNS); te ostatnie są uwarunkowane szczególnie tem metabolicznym choroby. Po przeszczepieniu nerki ryzyko to zwiększają sam zabieg operacyjny oraz aterogenne oddziaływanie leków immunosupresyjnych. Rolę odgrywa tu również dobrze udokumentowane naczynioskurczowe działanie inhibitorów kalcyneuryny.

W pracy opisano przypadek 58-letniej hemodializowanej pacjentki z PChN w stadium G5 w przebiegu

cukrzycowej choroby nerek, z wieloletnią cukrzycą typu 2, z licznymi powikłaniami sercowo-naczyniowymi. Przeanalizowano etapami długotrwały proces kwalifikacji do przeszczepienia nerki, trudności podczas zabiegu transplantacji, powikłania po przeszczepieniu nerki, zakończone w rocznej obserwacji utratą nerki przeszczepionej. Przytoczono również dane z piśmiennictwa, sugerujące dobór protokołu immunosupresyjnego u pacjentów wysokiego ryzyka sercowo-naczyniowego. Skomplikowane losy pacjentki po transplantacji — przebyty zawał z nagłym zatrzymaniem krążenia, wstrząs kardiogeny z bezpośrednim zagrożeniem życia, ostre odrzucanie nerki przeszczepionej, a wreszcie jej utrata — posłużyły autorom pracy do otwartej dyskusji nad bilansem zysków i strat w procesie kwalifikacji do przeszczepienia nerki tak obciążonych biorców.

Forum Nefrol 2017, tom 10, nr 4, 279–288

Słowa kluczowe: przeszczepienie nerki, wysokie ryzyko sercowo-naczyniowe, kardiotoksyczność immunosupresji

Piśmiennictwo

1. Komorowska-Jagielska K., Heleniak Z., Januszko-Giergielewicz B. i wsp. Wczesne i późne ryzyko sercowo-naczyniowe u biorców nerki — przegląd literatury. *Forum Nefrol.* 2016; 9: 99–108.
2. Gill J.S., Tonelli M., Johnson N. i wsp. The impact of waiting time and comorbid conditions on the survival benefit of kidney transplantation. *Kidney Int.* 2005; 68: 2345–2351.
3. Sharma R., Pellerin D., Gaze D.C. i wsp. Dobutamine stress echocardiography and the resting but not exercise electrocardiograph predict severe coronary artery disease in renal transplant candidates. *Nephrol. Dial. Transplant.* 2005; 20: 2207–2214.
4. Pita-Fernández S., Pértega-Díaz S., Valdés-Cañedo F. i wsp. Incidence of cardiovascular events after kidney transplantation and cardiovascular risk scores: study protocol. *BMC Cardiovasc. Disord.* 2011; 11: 2.
5. Karthikeyan V., Ananthasubramaniam K. Coronary risk assessment and management options in chronic kidney disease patients prior to kidney transplantation. *Curr. Cardiol. Rev.* 2009; 5: 177–186.
6. Rodrigues-Diez R., González-Guerrero C., Ocaña-Salceda C. i wsp. Calcineurin inhibitors cyclosporine A and tacrolimus induce vascular inflammation and endothelial activation through TLR4 signaling. *Sci. Rep.* 2016; 6: 27915.
7. Januszko-Giergielewicz B., Dębska-Ślizień A., Górny J. i wsp. Patofizjologia bezobjawowej choroby niedokrwiennej serca u pacjentów z przewlekłą chorobą nerek — fakty i hipotezy. *Nefrol. Dial. Pol.* 2011; 15: 189–193.
8. Januszko-Giergielewicz B., Dębska-Ślizień A., Górny J. Dobutamine stress echocardiography in the diagnosis of asymptomatic ischemic heart disease in patients with chronic kidney disease — review of literature and single-center experience. *Transplant. Proc.* 2015; 47: 295–303.
9. Kiberd B., Panek R. Cardiovascular outcomes in the outpatient kidney transplant clinic: the Framingham risk score revisited. *Clin. J. Am. Soc. Nephrol.* 2008; 3: 822–828.
10. Wilson P.W.F., D'Agostino R.B., Levy D. i wsp. Prediction of coronary heart disease using risk factor categories. *Circulation* 1998; 97: 1837–1847.
11. De Lima J.J., Sabbaga E., Vieira M.L. i wsp. Coronary angiography is the best predictor of events in renal transplant candidates compared with noninvasive testing. *Hypertension* 2003; 42: 263–268.
12. Lewis M.S., Wilson R.A., Walker K.W. i wsp. Validation of an algorithm for predicting cardiac events in renal transplant candidates. *Am. J. Cardiol.* 2002; 89: 847–850.
13. Fleisher L.A., Beckman J.A., Brown K.A. i wsp. ACC/AHA 2007 guidelines on perioperative cardiovascular evaluation and care for noncardiac surgery: executive summary. A report of the American College of Cardiology/American Heart Association Task Force on practice guidelines (Writing Committee to Revise the 2002 Guidelines on Perioperative Cardiovascular Evaluation for Noncardiac Surgery). *Circulation* 2007; 116: 1971–1996.
14. Rush D. The impact of calcineurin inhibitor on graft survival. *Transpl. Reviews* 2013; 27: 93–95.
15. Azzi J.R., Sayegh M.H., Mallat S.G. Calcineurin inhibitors: 40 years later, can't live without. *J. Immunol.* 2013; 191: 5785–5791.
16. Martins L., Ventura A., Branco A. i wsp. Cyclosporine versus tacrolimus in kidney transplantation: are there differences in nephrotoxicity? *Transplant. Proc.* 2004; 36: 877–879.
17. Almeida C.C., Silveira M.R., de Araujo V.E., i wsp. Safety of immunosuppressive drugs used as maintenance therapy in kidney transplantation: a systematic review and meta-analysis. *Pharmaceuticals* 2013; 6: 1170–1194.
18. Van Gelder T. Within-patient variability in immunosuppressive drug exposure as a predictor for poor outcome after transplantation. *Kidney Int.* 2014; 85: 1267–1268.
19. Nankivell B.J., Borrows R.J., Fung C.L. i wsp. Calcineurin inhibitor nephrotoxicity: longitudinal assessment by protocol histology. *Transplantation* 2004; 78: 557–565.
20. Mayer A.D., Dymitrewski J., Squifflet J.P. i wsp. Multicenter randomized trial comparing tacrolimus (FK506) and cyclosporine in the prevention of renal allograft rejection: a report of the European Tacrolimus Multicenter Renal Study Group. *Transplantation* 1997; 64: 436–443.
21. Lanza G.A., Careri G., Crea F. Mechanisms of coronary artery spasm. *Circulation* 2011; 124: 1774–1782.
22. Rademacher J., Meiners M., Bramlage C. i wsp. Pronounced renal vasoconstriction and systemic hypertension in renal transplant patients treated with cyclosporin A versus FK 506. *Transpl. Int.* 1998; 11: 3–10.