



VIA MEDICA

www.fn.viamedica.pl

Paweł Przetacznik<sup>1</sup>, Kamila Bąk<sup>1</sup>, Joanna Blicharz<sup>1</sup>, Magdalena Krysa<sup>1</sup>, Bogumiła Tryka<sup>1</sup>,  
Kinga Caban<sup>2</sup>, Agnieszka Korolczuk<sup>3</sup>, Iwona Baranowicz-Gąsczyk<sup>4</sup>

<sup>1</sup>Studenckie Koło Naukowe przy Katedrze i Klinice Nefrologii Uniwersytetu Medycznego w Lublinie

<sup>2</sup>Studenckie Koło Naukowe przy Katedrze i Zakładzie Patomorfologii Uniwersytetu Medycznego w Lublinie

<sup>3</sup>Katedra i Zakład Patomorfologii Klinicznej Uniwersytetu Medycznego w Lublinie

<sup>4</sup>Katedra i Klinika Nefrologii Uniwersytetu Medycznego w Lublinie

# Nawrót zespołu nerczycowego u pacjenta po transplantacji nerki. Trudności diagnostyczno-terapeutyczne

## Recurrence of nephrotic syndrome in a patient after renal transplantation. Diagnostic difficulties

### ABSTRACT

Glomerulonephritis is a common cause of dialysis in Poland and refers to 0.1–0.7% of the population. An important clinical problem are glomerulopathies which appear in the transplanted kidney, because they may lead to graft loss.

The aim of this study was to present a clinical case of a 42-year old patient with end-stage renal disease in the course of IgM nephropathy. The first symptoms appeared when he was 19. Despite treatment with immunosuppressive regimens in various schemes, he developed recurrent proteinuria and hypertension. The patient was repeatedly hospitalized with an exacerbation of the disease. Due to end-stage renal failure he has been treated with hemodialysis for 15 months. He received a kidney transplant from a cadaver donor. About 2 weeks after transplantation severe proteinuria was developed. Biopsy of transplant was performed. Histopathological report was inconclusive, but there were no obvious features of glomerulonephritis.

6 months after transplantation he developed nephrotic syndrome. Repeated biopsy was done. Histopathological examination of the transplanted kidney showed minimal change disease. The patient was given steroid pulses and obtained remission of nephrotic syndrome. Biopsy was complicated by the creation of an arteriovenous fistula. Due to the stabilization of hypertension the fistula was unclosed. The patient remains under the control of Transplantation Clinic. Now after more than a year after the recurrence of nephrotic syndrome, the daily proteinuria is stated below 1g and graft function is stable.

Because of the recurrent nature of glomerulonephritis, and the possibility of the development of other transplant pathology to guide the optimal treatment it is sometimes necessary to perform a biopsy of the transplanted organ several times despite possible complications.

Forum Nefrologiczne 2015, vol 8, no 1, 26–32

**Key words:** nephrotic syndrome, proteinuria, kidney transplantation, glomerulonephritis

**Adres do korespondencji:**  
Paweł Przetacznik  
ul. ks. J. Popieluszki 28G/5  
20–052 Lublin  
tel.: 667 253 077  
e-mail: pawelprzet@gmail.com

### WSTĘP

Zespół nerczycowy to stan kliniczny, który charakteryzuje się białkomoczem powyżej 3,5 g/1,73 m<sup>2</sup> powierzchni ciała lub powyżej

50 mg/kg, hipoproteinemią, hipoalbuminemią, hiperlipidemią i obrzękami. Jego najczęstszą przyczyną u dorosłych są kłębuszkowe zapalenia nerek, które dotyczą 0,1–0,7% polskiej populacji [1]. Nieuchronnym następstwem

większości kłębuszkowych zapaleń nerek jest schyłkowa niewydolność nerek.

Obecnie coraz częściej stosowaną metodą leczenia chorych z terminalną niewydolnością narządu jest transplantacja nerki, stanowiąca alternatywę dla dializoterapii i zapewniająca pacjentom znaczną poprawę komfortu życia [2]. Przeciętny czas dobrego funkcjonowania przeszczepu nerki wynosi kilkanaście lat [3]. Przewlekła nefropatia przeszczepu, mogąca stopniowo rozwijać się od momentu przeprowadzenia transplantacji, jest główną przyczyną jego przewlekłej dysfunkcji, która może prowadzić do późnego odrzucania. Do rzadszych przyczyn należą: przewlekła toksyczność inhibitorów kalcyneuryny, nawrót choroby podstawowej i późne epizody ostrego odrzucania (20–30%) [4].

Glomerulopatią potransplantacyjną nazywa się nawrót patologii kłębuszka, zdiagnozowanej przed przeszczepieniem narządu bądź też pojawienie się objawów chorobowych *de novo*, wśród których występują głównie: białkomocz, krwinkomocz, nadciśnienie tętnicze i pogorszenie czynności nerki przeszczepionej. Glomerulopatia ta może stanowić problem diagnostyczny ze względu na konieczność różnicowania jej z innymi stanami patologicznymi, takimi jak: przewlekłe odrzucanie komórkowe lub humoralne przeszczepu, przewlekłe włóknienie śródmiąższu z zanikiem cewek (IF/TA, *interstitial sclerosis/tubular atrophy*) oraz pozostałe przyczyny dysfunkcji przeszczepionego narządu. Istnieje również możliwość przeniesienia choroby kłębuszkowej od dawcy wraz z narządem [5].

Statystycznie glomerulopatia będąca główną przyczyną białkomoczu pojawia się u 5–10% pacjentów po przeszczepieniu nerki [6]. U około 7% prowadzi do utraty pierwszego przeszczepu [7].

Najczęstszą przyczyną utraty nerki przeszczepionej w przypadku nawrotu choroby jest ogniskowe i segmentalne stwardnienie kłębuszków nerkowych (FSGS, *focal segmental glomerulosclerosis*) [5]. Konieczna jest wzmożona czujność lekarza prowadzącego w przypadku utrzymujących się epizodów białkomoczu u pacjenta, a niekiedy wielokrotne wykonywanie biopsji miąższu nerki (ze względu na fakt, że początkowo choroba może objawiać się jako zmiana minimalna) [7, 8]. Bardzo istotne dla rokowania pacjenta z glomerulopatią potransplantacyjną są ciągła obserwacja stanu klinicznego oraz dążenie do osiągnięcia i utrzymania stanu remisji.

Nie istnieje jednolity protokół leczenia chorych z glomerulopatiami po przeszczepieniu nerki. W każdym przypadku terapia powinna być zindywidualizowana i dostosowana do aktualnego stanu klinicznego pacjenta.

## OPIS PRZYPADKU

Pacjent, lat 42, po transplantacji nerki z powodu schyłkowej niewydolności nerek własnych w przebiegu nefropatii IgM oraz z cechami nawrotu zespołu nerczycowego po transplantacji nerki został przyjęty do Kliniki Nefrologii w celu diagnostyki stwierdzonych zmian.

Pierwsze objawy choroby nerek (obrzęki) pojawiły się u pacjenta w wieku 19 lat. Ze względu na stwierdzone cechy zespołu nerczycowego wykonano biopsję nerki, dzięki której rozpoznano kłębuszkowe zapalenie nerek mezangialnorozpłemowe ze złogami immunoglobuliny M — nefropatię IgM. Chory był poddany leczeniu farmakologicznemu. Pomimo stosowania dużych dawek steroidów (prednizon w początkowej dawce 160 mg/d.), chlorambucylu (4 mg/d.), azatiopryny (100 mg/d.) nie uzyskiwano pełnej remisji zespołu nerczycowego. Z powodu nawrotów białkomoczu zastosowano pulsacyjnie wlewy cyklofosfamid (w sumie chory otrzymał 6 g leku). Pomimo takiego leczenia proteinuria nadal utrzymywała się w ilościach 2–4 g/d. Dwa lata później rozwinęło się nadciśnienie tętnicze. Po około 4 latach stosowanego leczenia immunosupresyjnego u chorego pojawiła się niedokrwistość oraz trombocytopenia. W zaburzeniach hematologicznych dopatrywano się podłoża immunologicznego lub związku z uszkodzeniem szpiku przez zażywane leki. Wobec powyższych komplikacji przerwano leczenie immunosupresyjne. Po roku od zakończenia leczenia stwierdzono nawrót pełnoobjawowego zespołu nerczycowego. Odnotowano białkomocz dobowy około 10 g z towarzyszącymi zaburzeniami w elektroforezie białek i lipidogramie. Klirens kreatyniny wynosił około 60 ml/min. Ciśnienie tętnicze było dobrze regulowane przy użyciu 2 leków hipotensyjnych. Pod wpływem zastosowanej farmakoterapii cyklosporyną pod kontrolą stężenia leku we krwi oraz statynami uzyskano obniżenie białkomoczu dobowego poniżej 3 g oraz stężenia lipidów w surowicy. Parametry funkcji nerek pozostawały stabilne.

Po około 19 latach trwania nefropatii IgM u chorego rozwinęła się schyłkowa niewydolność nerek i wymagał on leczenia nerkozastępczego.

▶▶ Nie istnieje jednolity protokół leczenia chorych z glomerulopatiami po przeszczepieniu nerki ◀◀

▶▶ Konieczna jest wzmożona czujność lekarza prowadzącego w przypadku utrzymujących się epizodów białkomoczu u pacjenta, a niekiedy wielokrotne wykonywanie biopsji miąższu nerki ◀◀

**Tabela 1.** Parametry funkcjonowania nerek u pacjenta od momentu transplantacji aż do chwili obecnej

Czas po transplantacji	Parametr						
	Kreatynina [mg%] 0,7–1,3	Mocznik [mg%] 15–40	Cholesterol całkowity [mg%] 120–200	Cholesterol frakcji LDL [mg%] < 100	Białko całkowite [g%] 6,4–8,3	Albuminy [g/dl] 4,02–4,76	Białko w dobowej zbiórce moczu [mg/d.] 0,0–150,0
1 miesiąc	1,4	69	212	117	–	–	–
4 miesiące	1,5	71	234	143	–	–	–
5 miesięcy	1,5	102	194	138	–	–	–
6 miesięcy	1,6	103	194	138	5,6	–	–
6,5 miesiąca	1,6	103	194	–	5,0	3,26	7373,6
7 miesięcy	1,9	109	210	–	5,0	3,54	7177,5
7,5 miesiąca (po pulsach metyloprednizolonu)	1,5	95	200	–	5,0	–	3177,5
8 miesięcy	1,6	113	232	150	5,7	4,2	1500
24 miesiące (obecnie)	1,4	63	199	100	7,1	4,5	< 1000

czego. Zastosowano leczenie hemodializami i rozpoczęto wykonywanie niezbędnych badań przed planowanym leczeniem transplantacyjnym. Po 13 miesiącach dializoterapii odbyła się transplantacja nerki od dawcy zmarłego. Otrzymany przeszczep był zgodny w zakresie grupy krwi, 2 antygenów HLA B i DR oraz jednego antygeny HLA A. Zastosowano 3-lekową immunosupresję: steroidy, mykofenolan mofetylu, takrolimus. Przeszczep rozpoczął pracę z opóźnieniem. Chory wymagał ogółem 3 zabiegów hemodializy, następnie diureza stopniowo się zwiększała i ostatecznie kreatyninemia obniżyła się do 1,4 mg/dl. Około 2. tygodnia po transplantacji stwierdzono nasilony białkomocz. Wykonano biopsję nerki przeszczepionej, która wykazała brak cech ostrego odrzucenia komórkowego, brak ewidentnych cech glomerulopatii, arteriolosklerozę z miernego stopnia redukcją światła tętnic oraz umiarkowanie nasilone szkliwienie arterioli, bez cech toksyczności inhibitorów kalcyneuryny. Badanie w mikroskopie immunofluorescencyjnym nie wykazało obecności złożeń IgG, IgM, IgA, C3, C1q ani fibrynogenu w badanym bioptacie. Leczenia nie modyfikowano. Pacjent ze zmniejszającym się białkomoczem został wypisany ze szpitala. W ciągu 2 miesięcy obserwacji ambulatoryjnej nie stwierdzano białka w moczu. W kolejnych miesiącach obserwowano narastającą proteinurię dobową aż do 7 g/dobę. Pojawiły się obrzęki podudzi. Z powodu cech zespołu nerczycowego oraz pogorszenia funkcji nerki przeszczepionej zlecono kolejną biopsję, którą wykonano pół roku po transplantacji (tab. 1). Wykazała ona

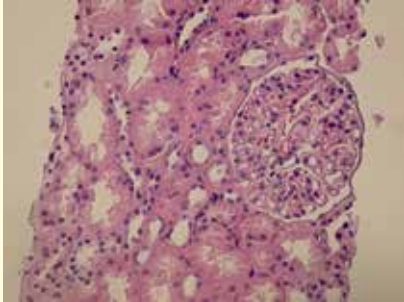
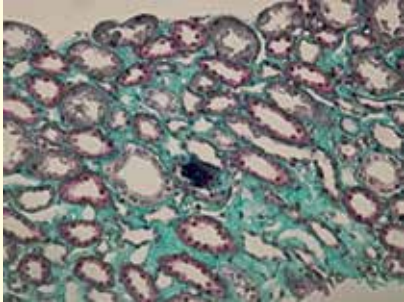
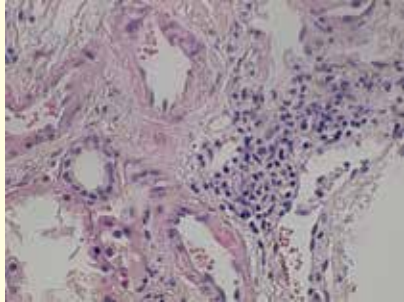
zmianę minimalną (*minimal change disease*) (ryc. 1). Podano pulsy metyloprednizolonu w łącznej dawce 1,5 g. Zmieniono także schemat leczenia immunosupresyjnego. Takrolimus podawany dożylnie co 12 godzin (Prograf) zamieniono na pochodną o dłuższym okresie działania (Advagraf) (ryc. 2, 3).

W wykonanej kontrolnej ultrasonografii dopplerowskiej stwierdzono powikłanie biopsji: obecność przetoki tętniczo-żylniej w nerce przeszczepionej — w polu centralnym, w okolicy bieguna górnego widoczny był w opcji kolorowego doplera obszar wzmożonego unaczynienia tętniczego i żylnego odpowiadający przetoce tętniczo-żylniej, z przyspieszeniem prędkości przepływu krwi w samej przetoce do 3,0 m/s. Wobec stabilnych wartości ciśnienia tętniczego zastosowano leczenie zachowawcze.

Po zakończeniu hospitalizacji zalecono stałą kontrolę w Poradni Transplantacji Nerek. Od tego czasu pacjent nie zgłaszał nowych dolegliwości, obrzęki kończyn dolnych ustąpiły, a parametry azotemii utrzymywały się na stałym, dopuszczalnym poziomie. Nie zaobserwowano kolejnego epizodu zespołu nerczycowego.

## DYSKUSJA

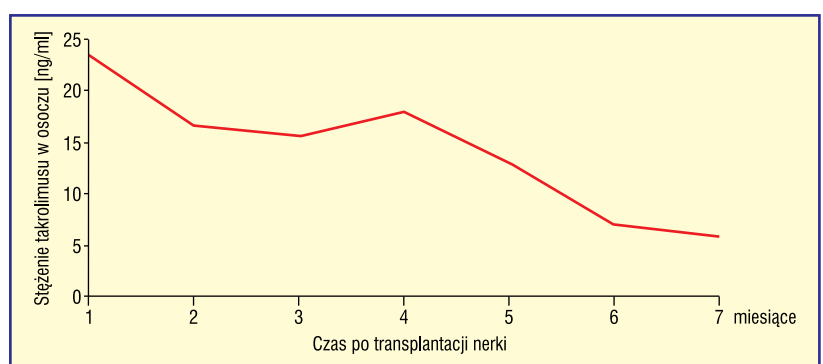
Po przeszczepieniu nerki u opisanego pacjenta leczonego od kilkunastu lat z powodu nefropatii IgM zaobserwowano nawrót białkomoczu, który pół roku od transplantacji osiągnął cechy zespołu nerczycowego. Należy rozważyć, jaka była patologia tej zmiany, czy stanowi ona nawrót pierwotnej choroby, progresję do innego typu kłębuszkowego za-

Badana struktura	Opis badania	
Kłębuszki	Poza bardzo nieznacznym segmentalnym rozplemem komórek mezangium — bez zmian W mikroskopie elektronowym obecne rozlane zlewanie wypustek stopowatych podocytów i transformacja mikrokosmkowa ich powierzchni	
Kanaliki	Bardzo ogniskowy zanik kanalików. Ogniskowo w pojedynczych kanalikach cechy wakuolizacji cytoplazmy. W świetle pojedynczych kanalików rdzenia obecne mikrozwapnienia	
Śródmiaższ	Bardzo ogniskowe włóknienie. Nieliczne drobne ogniska nacieków z komórek jednojądrowych wnikających do komórek nabłonka ( <i>tubulitis</i> )	
Naczynia tętnicze	Nieznacznym obrzęk błony wewnętrznej. W błonie mięśniowej pojedynczego większego naczynia tętniczego obecne rozproszone nieliczne komórki jednojądrowe	
Badanie w mikroskopie fluorescencyjnym	Odczyn przeciw C4d był ujemny w kapilarach rdzenia	
<b>Wnioski</b> 1. Powyższe cechy odpowiadają zmianie minimalnej ( <i>minimal change disease</i> ) 2. Cechy podejrzane o odrzucenie przeszczepu (wg <i>Banff borderline changes</i> )		
Zdjęcia		
 <p>H+E Biopsjat kory nerki — 1 kłębuszek. Widoczny nieznacznny przybytek macierzy mezangialnej oraz ogniskowe zgrubienie błony podstawnej cewek bliższych. × 400</p>	 <p>Trichrome Masson Obecność mikrozwapnień w świetle pojedynczych cewek. Łagodne śródmiaższowe włóknienie. × 400</p>	 <p>H+E Biopsja nerki z obecnością ogniskowych śródmiaższowych skupień komórek jednojądrowych, głównie limfocytów. Pojedyncze limfocyty widoczne wewnątrz nabłonka cewek. Dwie małe tętniczki z bardzo łagodnym obrzękiem błony wewnętrznej. × 400</p>

Rycina 1. Wynik drugiego badania histopatologicznego biopsjatu nerki przeszczepionej

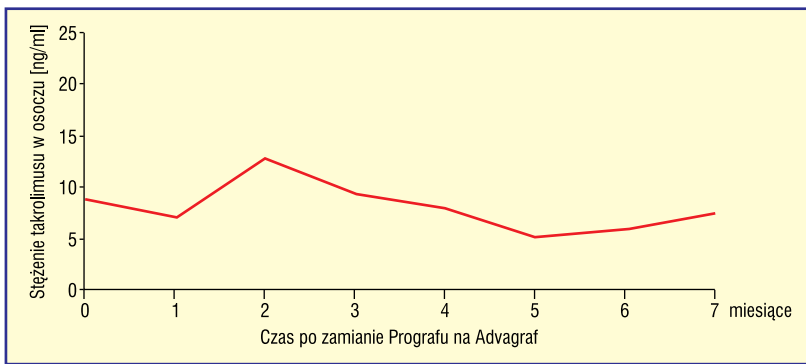
palenia nerek, rozwój nowej glomerulopatii, czy też obecny stan wynika z przeniesienia procesu chorobowego z przeszczepianym narządem.

Z powodu nasilonego białkomoczu, który pojawił się po 2. tygodniu od transplantacji, wykonano pierwszą biopsję nerki przeszczepionej pod kątem różnicowania przyczyn jego powstania. Rozważano ewentualne zmiany o charakterze ostrego odrzucania przeszczepu, glomerulopatię potransplantacyjną oraz toksyczność wywołaną przez inhibitory kalcyneuryny. Badanie histopatologiczne wykluczyło ostre odrzucanie komórkowe, a także nie ujawniło zmian typowych dla działania inhibitorów kalcyneuryny [9]. Wspomniane powikłanie było brane pod uwagę z uwagi na fakt, że toksyczne działania mogą wystąpić nie tylko po przedawkowaniu tych leków, ale również w zakresie ich optymalnych dawek ze względu na zjawisko idiosynkrazji [6]. Biopsja wykluczyła



Rycina 2. Wahania stężenia takrolimusu w osoczu pacjenta podczas terapii Prografem

także możliwość przeniesienia kłębuszkowego zapalenia nerek wraz z przeszczepem, którą również należało rozważyć ze względu na znane przypadki takiego zjawiska [10]. Wobec powyższych danych podjęto decyzję o niemoodyfikowaniu leczenia.



Rycina 3. Wahania stężenia takrolimusu w osoczu pacjenta podczas terapii Advagrafem

▶▶ Wraz z upływem czasu rośnie liczba wykrywanych patologii typu FSGS ◀◀

▶▶ Potwierdzenie zmiany minimalnej jest korzystne dla pacjenta, ponieważ stan ten jest potencjalnie odwracalny ◀◀

▶▶ Glomerulopatia potransplantacyjna stanowi ważną z klinicznego punktu widzenia przyczynę utraty przeszczepu ◀◀

Drugie badanie histopatologiczne nerki przeszczepionej u pacjenta wykazało jedynie zmianę minimalną. W dalszym postępowaniu diagnostycznym należy jednak mieć na uwadze fakt, iż niezależnie od pozornie oczywistych objawów klinicznych w biopsji wykonanej w krótkim czasie po przeszczepieniu można stwierdzić jedynie zmiany minimalne [7, 8]. Wraz z upływem czasu rośnie liczba wykrywanych patologii typu FSGS [8]. Ostateczna diagnoza możliwa będzie w przyszłości po wykonaniu kolejnych badań histopatologicznych, o ile oczywiście ponownie dojdzie do nawrotu zespołu nerczycowego. Potwierdzenie zmiany minimalnej jest korzystne dla pacjenta, ponieważ stan ten jest potencjalnie odwracalny [11]. Jednocześnie jednak rozwój FSGS wiąże się ze znacznym pogorszeniem rokowania pacjenta. Glomerulopatia ta prowadzi do schyłkowej niewydolności nerek w czasie 15–38 miesięcy [12]. Istotne jest szybkie wdrażanie leczenia rozpoznanych biopsyjnie zmian minimalnych, ponieważ zapobiega ono dalszemu uszkodzeniu przeszczepu. Chory otrzymał pulsy steroidowe. Uzyskano istotne zmniejszenie białkomoczu i poprawę funkcji przeszczepu.

Drugi bioptat poddano także badaniu w mikroskopie immunofluorescencyjnym. Nie wykazało ono ziarnistego świecenia IgM, charakterystycznego dla nefropatii IgM. W związku z tym można z dużym prawdopodobieństwem wykluczyć nawrót choroby zdiagnozowanej u pacjenta przed transplantacją, a dalszą diagnostykę skierować w stronę rozpoznania nowej glomerulopatii [13]. Stwierdzono także brak ekspresji złogów C4d, mających związek z obecnością w surowicy biorcy przeciwciał przeciwko antygenom HLA klasy I i II. Na tej podstawie można wnioskować o braku wyraźnych cech humoralnego odrzucenia przeszczepu [9, 14–16].

Podczas hospitalizacji spowodowanej pogorszeniem się wydolności nerki przeszczepionej i nawrotem zespołu nerczycowego u pacjenta dokonano zmiany leczenia immunosupresyjnego. Dotychczas podawany Prograf został zamieniony na Advagraf. Obydwa leki zawierają tę samą substancję czynną — takrolimus, ale różnią się one sposobem dawkowania. Prograf podawany jest pacjentowi raz na 12 godzin, zaś Advagraf raz na 24 godziny [17, 18]. Ze względu na wąski zakres terapeutyczny i zmienną farmakokinetykę takrolimusu bardzo istotne jest utrzymywanie w miarę stałego stężenia tej substancji we krwi. Możliwe, że zmiana sposobu dawkowania leku u opisywanego pacjenta przyczyniła się do lepszej stabilizacji stężenia leku w osoczu i poprawy działania protekcyjnego na przeszczep [19].

Glomerulopatia potransplantacyjna stanowi ważną z klinicznego punktu widzenia przyczynę utraty przeszczepu. Najczęstsze typy stanowią: FSGS (40–60%), mezangiokapilarne kłębuszkowe zapalenie nerek typu 1 (17–50%), nefropatia IgA (7–10%), nefropatia toczniowa (0–5%) [10, 20–23]. Glomerulopatie rozwijające się *de novo* w przeszczepionej nerce rozwijają się jedynie w niewielkim odsetku przeszczepów (wśród nich dominuje glomerulopatia związana z obecnością przeciwciał skierowanych przeciwko błonie podstawnej kapilar kłębuszkowych, pojawiająca się u 3–5% biorców przeszczepu cierpiących na zespół Alporta [9]). Znacznie częściej zaś mamy do czynienia z nawrotami nefropatii z nerek własnych. Należy podkreślić, że często na nefropatię nawrotową nakładają się inne patologie, takie jak: przewlekła glomerulopatia przeszczepu z wtórnym (m.in. do toksycznego działania leków z grupy inhibitorów kalcyneuryny) ogniskowym segmentalnym stwardnieniem kłębuszków oraz zmiany o charakterze odrzucenia przeszczepu [6].

Biopsja nerki jest zabiegiem inwazyjnym, który niesie ze sobą możliwość różnych powikłań. Jednymi z najczęstszych są: krwinkomocz (95–100%), krwiak nadtorebkowy (64–81%), przetoka tętniczo-żylna (15–17%), krwiomocz (5–9%), krwiak podtorebkowy (3–3,4%), masywne krwawienie do układu kielichowo-miedniczkowego (< 0,5%), zgon (0,02–0,05%) [24–26]. W badaniu USG, które wykonano po biopsji u opisanego pacjenta, zdiagnozowano przetokę tętniczo-żylną niedającą objawów klinicznych. Należy jednak pamiętać, że powikłanie to może upośledzać funkcję nerki lub przyczynić się do wystąpienia poważnych implikacji kardiologicz-

nych, takich jak: nadciśnienie tętnicze, powikłania zakrzepowo-zatorowe, niewydolność serca [27]. Według aktualnych doniesień klinicznych zalecanym postępowaniem terapeutycznym w przypadku niewielkich i bezobjawowych przetok jest obserwacja, ponieważ większość z nich (80–95%) spontanicznie zanika. Metodą z wyboru w leczeniu objawowych przetok jest embolizacja. Badania wykazały, że jest to metoda wysoko efektywna ze skutecznością wynoszącą 88% [27–29]. W przypadku braku skuteczności powyższych sposobów leczenia wykonuje się częściową albo całkowitą nefrektomię lub zespolenie tętnicze. U przedstawionego chorego przetoka nie zamknęła się dotychczas, ale pozostaje bezobjawowa.

Ze względu na nawrotowy charakter kłębuszkowych zapaleń nerek konieczna jest ścisła współpraca pacjenta z lekarzami, polegająca na regularnym odwiedzaniu poradni transplantologicznej oraz dokładnym stosowaniu

się do zaleceń. Badania wykazały, że dla rokowania pacjenta istotne znaczenie ma dołączenie się objawów morfologicznych przewlekłej nefropatii przeszczepu do zmian swoistych dla glomerulopatii oraz nasilenie białkomoczu [7]. Dlatego niezwykle istotne jest uzyskanie oraz stałe podtrzymywanie remisji choroby. Chorzy, u których uzyskano remisję, wykazywali trzykrotnie wyższą przeżywalność przeszczepu niż ci, u których choroba stale się rozwijała [30].

Obecnie opisany w niniejszej pracy pacjent jest pod stałą opieką Poradni Transplantacji Nerki. Funkcja przeszczepu jest prawidłowa i nie stwierdza się subiektywnych ani obiektywnych dolegliwości. Przedstawiony przypadek kliniczny podkreśla znaczenie opieki ambulatoryjnej nad pacjentami po transplantacji nerki oraz ukazuje trudności diagnostyczne nawracającego białkomoczu, które wymagają niekiedy wielokrotnych biopsji umożliwiających postawienie właściwej ostatecznej diagnozy.

▶▶Niezwykle istotne jest uzyskanie oraz stałe podtrzymywanie remisji choroby. Chorzy, u których uzyskano remisję, wykazywali trzykrotnie wyższą przeżywalność przeszczepu niż ci, u których choroba stale się rozwijała◀◀

▶▶ Ze względu na nawrotowy charakter kłębuszkowych zapaleń nerek konieczna jest ścisła współpraca pacjenta z lekarzami◀◀

## STRESZCZENIE

Kłębuszkowe zapalenia nerek stanowią częstą przyczynę dializoterapii w Polsce i dotyczą 0,1–0,7% populacji. Ważny problem kliniczny stanowią glomerulopatie, które pojawiają się w nerce przeszczepionej, ponieważ mogą one doprowadzić do utraty przeszczepu.

Celem pracy było przedstawienie przypadku klinicznego 42-letniego pacjenta ze schyłkową niewydolnością nerek w przebiegu nefropatii IgM. Pierwsze objawy choroby pojawiły się w wieku około 19 lat. Pomimo stosowanego leczenia immunosupresyjnego w różnych schematach następowała progresja zmian patologicznych z nawrotowym białkomoczem i rozwojem nadciśnienia tętniczego. Pacjent wielokrotnie był hospitalizowany z powodu zaostrzenia procesu chorobowego. Z powodu schyłkowej niewydolności nerek był leczony hemodializami przez 15 miesięcy. Otrzymał przeszczep nerki od dawcy zmarłego. Około 2. tygodnia po przeszczepie stwierdzono nasilony białkomocz. Wykonano biopsję przeszczepu. Opis badania był niejednoznaczny, jednak

nie stwierdzono ewidentnych cech odrzucania. Po 6 miesiącach od transplantacji rozwinął się zespół nerczycowy. Ponownie wykonano biopsję. Badanie histopatologiczne nerki przeszczepionej wykazało zmianę minimalną. Podano pulsy steroidowe. Uzyskano remisję zespołu nerczycowego. Biopsja powikłana była powstaniem przetoki tętniczo-żylną. Z powodu stabilizacji nadciśnienia tętniczego zdecydowano o niezamykaniu przetoki. Chory pozostaje pod kontrolą Poradni Transplantacyjnej, aktualnie po ponad roku od nawrotu zespołu nerczycowego. Stwierdza się białkomocz dobowy poniżej 1 g oraz stabilną funkcję przeszczepu.

Ze względu na nawrotowy charakter kłębuszkowych zapaleń nerek, a także możliwość rozwoju innej patologii przeszczepu w celu prowadzenia optymalnego leczenia konieczne jest niekiedy wykonywanie kilkakrotnej biopsji przeszczepianego narządu, pomimo możliwych powikłań.

**Forum Nefrologiczne 2015, tom 8, nr 1, 26–32**

**Słowa kluczowe: zespół nerczycowy, proteinuria, przeszczepianie nerek, kłębuszkowe zapalenie nerek**

1. Książek A., Rutkowski B. Nefrologia, wolumen 1. Wydawnictwo Czelej, Lublin 2004.
2. Chudek J., Budziński G., Karkoszka H. i wsp. Ocena wyników przeszczepiania nerek w ośrodku katowickim w latach 1983–2000. Wiadomości Lekarskie 2004; LVII: 5–6.
3. Drabczyk R. Przeszczep nerki online: <http://nefrologia.mp.pl/choroby/chorobyudoroslych/show.html?id=53432>.

4. Glyda M. Przeszczepianie nerek. MW 2011; 3.
5. Durlik M. Nawrót glomerulopatii w nerce przeszczepionej — możliwości modyfikacji immunosupresji. Klinika Medycyny Transplantacyjnej i Nefrologii Instytut Transplantologii im. Prof. Tadeusza Orłowskiego Warszawski Uniwersytet Medyczny. Online: <http://www.termedia.pl/t/f/0eedf66afbc29e358e7373c442794b48.pdf>.

**Piśmiennictwo**

6. Perkowska-Ptasińska A. Diagnostyka zmian w nerce przeszczepionej. *Pol. J. Pathol.* 2011; 1 (Supl. 1): s111–s149.
7. Grenda R. Nawrót glomerulopatii po przeszczepieniu nerki. *Forum Nefrologiczne* 2009; 2: 227–231.
8. Guillame C., Dion D., Zuber J. i wsp. Recurrence of Nephrotic syndrome after transplantation in a mixed population of children and adults: course of glomerular lesions and value of the Columbia classification of histological variants of focal and segmental glomerulosclerosis (FSGS). *Nephrol. Dial. Transplant.* 2009; 1321–1328.
9. Perkowska-Ptasińska A. Histopatologia przeszczepu nerkowego. *Index Copernicus International S.A.*
10. Choroby wewnętrzne. Szczekliki A. (red.). *Medycyna Praktyczna, Kraków* 2011.
11. Ghuman N., Vedavati P., de Palma J., Datla A., Nataraj S., Ranga K. V. De novo minimal change disease (MCD) following kidney transplantation. *Medicine/Transplantation, Hartford Hospital/UCHC, Farmington, Connecticut* 2008; 51: B49.
12. Hruby Z. Ogniskowe szklawiczące kłębuszkowe zapalenie nerek. *Nefrol. Dial. Pol.* 2006; 10: 68–71.
13. Znaczenie badania immunomorfologicznego w diagnostyce kłębuszkowych chorób nerek. online: <http://www.umed.pl//nefropatologia/znaczenie-badania-immunomorfologicznego-w-diagnostyce-k-buszkowych-chor-b-nerek-praca-finansowana-z-grantu-mnisw-n-n402-08873/>.
14. Mauiyyedi S., Colvin R.B. Human rejection in kidney transplantation: new concepts in diagnosis and treatment. *Curr. Opin. Nephrol. Hypertens.* 2002; 11: 609–618.
15. Lederer S.R., Kluth-Pepper B., Schneeberger H. i wsp. Impact of humoral alloreactivity early after transplantation on the long time survival of renal allografts. *Kidney Int.* 2001; 59: 334–341.
16. Bohmig G.A., Exner M., Habicht A. i wsp. Capillary C4d deposition in kidney allografts: a specific marker of alloantibody-dependent graft injury. *J. Am. Soc. Nephrol.* 2002; 13: 1091–1099.
17. Immunology Prograf [product monograph] Markham (ON) Astellas Pharma Canada Inc; online: [http://www.astellas.com/ca/en/immunology\\_prograf\\_PM.html](http://www.astellas.com/ca/en/immunology_prograf_PM.html).
18. Immunology Advagraf [product monograph] Markham (ON) Astellas Pharma Canada Inc; online: [http://www.astellas.com/ca/en/immunology\\_advagraf\\_PM.html](http://www.astellas.com/ca/en/immunology_advagraf_PM.html).
19. Hougardy J.M., Broeders N., Kianda M. i wsp. Conversion from Prograf to Advagraf among kidney transplant recipients results in sustained decrease in tacrolimus exposure. *Transplantation* 2011; 91: 566–569.
20. Newstead C.G. Recurrent disease in renal transplant. *Nephrol. Dial. Transplant.* 2003; 18: 68–74.
21. Cochat P., Fragure S., Mestrallet G. i wsp. Disease recurrence in paediatric renal transplantation. *Pediatr. Nephrol.* 2009; 24: 2097–2108.
22. Seikaly M.G. Recurrence of primary disease in children after renal transplantation: an evidence-based update. *Pediatr. Transplant.* 2004; 8: 113–119.
23. Hariharan S., Savin V. Recurrent and de novo disease after renal transplantation: a report from the renal allograft disease registry. *Pediatr. Transplant.* 2004; 8: 349–350.
24. Bojanowska M., Białobrzieszka B. Biopsja nerki własnej i przeszczepionej — holistyczna opieka nad pacjentem. *Forum Nefrologiczne* 2010; 3: 317–325.
25. Tapia-Canelas C., Zometa R., López-Oliva M.O. i wsp. Complications associated with renal graft biopsy in transplant patients. *Nefrologia* 2014; 34: 115–9. doi: 10.3265/Nefrologia.pre2013.Nov.12232.
26. Ribera L., Rodríguez Jornet A., Falcó J., Perendreu J. Arteriovenous fistula: complication of renal biopsy. *Superselective embolization.* *Nefrologia* 2004; 24: 372–375.
27. LaBerge J. Interventional Management of Renal Transplant Arteriovenous Fistula. *Seminars In Interventional Radiology* 2004; 21, 4.
28. Schwarz A., Gwinner W., Hiss M., Radermacher J., Mengel M., Haller H. Safety and Adequacy of Renal Transplant Protocol Biopsies. *American Journal of Transplantation* 2005; 5: 1992–1996.
29. Yun Xie, Qin-Min Ge, Fan Bian. Successful interventional treatment of arteriovenous fistula complicating percutaneous renal biopsy. *Vasa* 2013; 42: 149–152.
30. Yakupoglu U., Baranowska-Daca E., Rosen D., Barrios R., Siku W.N., Truong L.D. Post-transplant nephrotic syndrome; a comprehensive clinico-pathologic study. *Kidney Int.* 2004; 65: 2360–2370.