

Alicja Kubanek¹, Dominik Świętoń², Bolesław Rutkowski¹¹Klinika Nefrologii, Transplantologii i Chorób Wewnętrznych Gdańskiego Uniwersytetu Medycznego²Zakład Radiologii Gdańskiego Uniwersytetu Medycznego

Ostra martwica kory nerek

Przegląd literatury i nowe możliwości diagnostyczne

Renal cortical necrosis

A literature review and new diagnostic tools

ABSTRACT

Acute renal cortical necrosis (ARCN) is the rare cause of acute kidney injury (AKI) in the world population, it is more common among women in the 2nd and 3rd trimester of gravity. Amid obstetrical causes placental abruption is the most frequent, whereas hemolytic uremic syndrome and sepsis are one of the non-obstetrical causes. Its basic pathomorphological feature is the ischemic necrosis of all cortex elements (vessels, glomeruli and tubules). The characteristic triad of symptoms: anuria, hematuria and flank pain distinguishes RCN among other forms of AKI during preg-

nancy, although anuria is what arouses suspicion. Ultrasonography, computed tomography and renal biopsy are used in diagnostics. A very interesting new diagnostic tool is contrast-enhanced ultrasound. The first thing to do is to treat the disease which caused RCN, align hemodynamic disorders and perform dialysis. Unfortunately prognosis in the disease is bad, kidney dysfunction is usually irreversible and mortality very high.

Forum Nefrologiczne 2014, vol. 7, no 1, 1–6

Key words: acute renal cortical necrosis, acute kidney injury in pregnancy, contrast-enhanced ultrasound

EPIDEMIOLOGIA

Ostra martwica kory nerek (ARCN, *acute renal cortical necrosis*) z oddzieleniem się jej części od rdzenia jest rzadką przyczyną ostrego uszkodzenia nerek (AKI, *acute kidney injury*) w populacji ogólnej (2–7%), znacznie częściej zdarza się u kobiet w ciąży (20% wśród kobiet z AKI w III trymestrze ciąży w krajach uprzemysłowionych). Częstość występowania ARCN różni się również zależnie od szerokości geograficznej; jest rzadko spotykana w krajach rozwiniętych (2%), zdecydowanie częściej obserwuje się ją w krajach rozwijających się (6–7%) [1, 2]. Powikłania położnicze są naj-

częstszą przyczyną ARCN (50–70%), zaś pozostałe 30–50% przypadków stanowią przyczyny niepołożnicze [2–4]. Wśród powikłań ciąży, które mogą prowadzić do martwicy kory, najczęstszym jest przedwczesne odklejenie się łożyska. Spośród przyczyn niepołożniczych najczęściej wymienia się zespół hemolityczno-mocznicowy (HUS, *hemolytic uremic syndrome*) i posocznicę [5].

Ostra martwica kory nerek może wystąpić w każdym wieku. Około 10% przypadków dotyczy dzieci, najczęściej noworodków. Istnieją dwa szczyty zachorowania: wczesne dzieciństwo (w tym okresie martwica kory jest zwykle wywołana ciężkimi powikłaniami okołopor-

►► Ostra martwica kory nerek z oddzieleniem się jej części od rdzenia jest rzadką przyczyną ostrego uszkodzenia nerek w populacji ogólnej ◀◀

Adres do korespondencji:

lek. Alicja Kubanek
Katedra i Klinika Nefrologii, Transplantologii
i Chorób Wewnętrznych
Gdański Uniwersytet Medyczny
ul. Dębinki 7, 80–211 Gdańsk
tel.: 58 349 25 05
faks: 58 346 11 86
e-mail: alliv@wp.pl

▶▶ W okresie ostatnich 30 lat częstość występowania ARCN wyraźnie się zmniejszyła, co jest związane przede wszystkim ze zmniejszeniem się liczby nielegalnych aborcji, które wykonywano w złych warunkach i często były powikłane zakażeniami (dane te dotyczą krajów rozwijających się)◀◀

dowymi) oraz okres rozrodowy u kobiet (co jest oczywiście związane z przyczynami położniczymi). Martwica kory u starszych dzieci wiąże się najczęściej z HUS lub odwodnieniem. Częstość występowania u wszystkich ras jest jednakowa. W dzieciństwie ARCN tak samo często występuje u obu płci; w przypadku dorosłych przeważają kobiety [1].

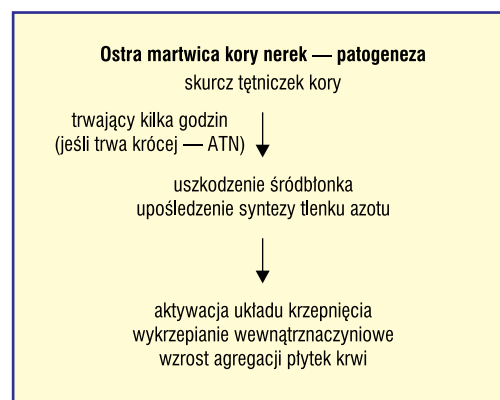
Ostra niewydolność nerek (ARF, *acute renal failure*) u kobiet w ciąży stanowi około 10% wszystkich przypadków ARF. W populacji kobiet w ciąży z AKI martwica kory stanowi około 7% przypadków [6, 7].

JAK SIĘ ZMieniŁO WYSTĘPOWANIE ARCn W CIĄGU LAT?

W okresie ostatnich 30 lat częstość występowania ARCn wyraźnie się zmniejszyła, co jest związane przede wszystkim ze zmniejszeniem się liczby nielegalnych aborcji, które wykonywano w złych warunkach i często były powikłane zakażeniami (dane te dotyczą krajów rozwijających się). Obserwuje się również rzadsze występowanie martwicy kory wywołanej przyczynami niepołożniczymi oraz wyraźne zmniejszenie śmiertelności. Wzrost liczby przypadków progresji do schyłkowej niewydolności nerek oraz częściowego powrotu funkcji nerek jest najprawdopodobniej związany z lepszym obecnie przeżyciem w tej jednostce chorobowej. Poprawa przeżycia wynika natomiast w dużej mierze z większej dostępności hemodializoterapii oraz zabiegu przeszczepienia nerki. Łącznie wszystkie przypadki martwicy kory stanowiły około 6% w populacji pacjentów z ARF w latach 1984–1994 i odpowiednio 1,5% w latach 1995–2005 [5]. Warto zauważyć, że zmniejszyła się również częstość występowania AKI u kobiet w ciąży, która w roku 1980 wynosiła 25% wszystkich przypadków AKI, a w roku 2000 już tylko 5% [3]. Podobne zjawisko obserwowano także, gdy porównano występowanie AKI w Polsce w latach 1990–1999 [8].

PATOGENEZA

Patogeneza choroby nie jest do końca poznana (ryc. 1). Uważa się, że przyczyną wystąpienia martwicy jest znaczne zmniejszenie przepływu krwi przez korę nerkową wywołane długotrwałym skurczem naczyń, wykrzepianiem wewnątrznaczyniowym i uszkodzeniem mikrokrążenia. W wyniku ciężkiego niedokrwienia nerek dochodzi do uszkodzenia



Rycina 1. Patogeneza ostrej martwicy kory nerek; ATN (*acute tubular necrosis*) — ostra martwica cewek nerkowych

śródbłonka i zmniejszonego uwalniania tlenu azotu, co dodatkowo wzmacnia tendencję do wykrzepiania [9]. Do wystąpienia martwicy oraz zakrzepów w dystalnie położonych naczyniach dochodzi wtedy, gdy skurcz naczyń trwa kilka godzin. W przypadku krótszego okresu jego trwania rozwija się ostra martwica cewek nerkowych (ATN, *acute tubular necrosis*) [10]. W HUS i aborcji septycznej istotną rolę w patogenezie ARCn odgrywa uszkodzenie śródbłonka wywołane przez endotoksyny [3].

OBJAWY

Charakterystyczna triada objawów — bezmocz, krwiomocz i ból w okolicy lędźwiowej — wyróżnia ARCn spośród innych postaci AKI u kobiet w ciąży. Jednak podejrzenie choroby budzi najczęściej dopiero przedłużający się bezmocz, który obserwuje się u większości pacjentów (ok. 80%). Początek choroby jest taki sam jak w ATN, natomiast w kolejnych dobach dochodzi do dalszego zmniejszania się diurezy, ponadto mogą się pojawić trwające przez kilka dni słabo nasilone objawy ogólne (stany podgorączkowe i gorączkowe, ból w okolicy lędźwiowej, krwiomocz i niewielki białkomocz, hipotensja lub umiarkowany wzrost ciśnienia tętniczego) [2, 10].

Wyniki badań laboratoryjnych są mało charakterystyczne. Często stwierdza się wzrost stężenia dehydrogenazy mleczanowej (LDH, *lactate dehydrogenase*), poza tym mogą wystąpić: trombocytopenia, obniżone stężenie fibrynogenu, zwiększenie ilości produktów degradacji fibryny, niedokrwistość hemolityczna, a w badaniu ogólnym moczu krwinkomocz i białkomocz oraz wałeczki ziarniste i z krwinek czerwonych [10].

DIAGNOSTYKA, USG Z PODANIEM ŚRODKA KONTRASTUJĄCEGO

Rozpoznanie ARCN w badaniach obrazowych zależy w dużej mierze od fazy choroby oraz rodzaju wykonywanego badania. Najczęściej wyjściowym badaniem nerek u tych pacjentów jest badanie ultrasonograficzne (USG). Niestety, obraz ARCN w badaniu USG nie jest patognomoniczny. Najczęściej stwierdza się powiększenie nerek i podwyższenie echogeniczności kory nerek, przy zachowanym, wyraźnym zróżnicowaniu korowo-rdzeniowym. Dodatkowym narzędziem przybliżającym rozpoznanie jest wykorzystanie opcji dopplerowskich i uwidocznienie nieprawidłowego unaczynienia warstwy miąższowej nerek. W fazie przewlekłej natomiast stwierdza się zmniejszenie objętości kory nerek z widocznymi licznymi zwapnieniami.

Do tej pory za najbardziej swoistą metodę obrazową uważano badanie tomografii komputerowej (CT, *computed tomography*) z podaniem środka kontrastującego. W obrazie CT po podaniu środka kontrastującego stwierdza się niską gęstość centralnej części kory, która jest otoczona wąskim, wzmacniającym się pasmem podtorebkowo (martwica obejmuje całą korę nerkową z wyjątkiem cienkiej warstwy podtorebkowej ukrwionej przez naczynia torebki), przy prawidłowo wzmacniających się piramidach nerkowych. W fazie przewlekłej dochodzi do stopniowego zmniejszenia objętości mięszu nerki i powstawania zwapnień korowych [11].

Dostępne są także doniesienia o możliwości wykorzystania badania rezonansu magnetycznego (MR, *magnetic resonance imaging*) w rozpoznaniu ARCN [12]. W obrazie MRI charakterystyczne, ale niepatognomoniczne, są początkowo obniżenie sygnału kory w obrazach T1-zależnych oraz podwyższenie sygnału kory w obrazach T2-zależnych, a w fazie przewlekłej — obniżenie sygnału zarówno w obrazach T1-, jak i T2-zależnych. Po podaniu środka kontrastującego stwierdza się także upośledzone kontrastowanie kory nerek, podobnie jak w badaniu CT, z widocznym kontrastującym się pierścieniem wokół. Jednak należy pamiętać o ograniczeniach wyżej wymienionych metod, szczególnie związanych ze stosowaniem środków kontrastujących u pacjentów z upośledzoną funkcją nerek, oraz o ograniczeniach badania MRI w przypadku pacjentów w ciężkim stanie klinicznym.

W ostatnim czasie pojawiły się doniesienia o możliwości wykorzystania badania ultrasonograficznego z zastosowaniem środków kontrastujących (CEUS, *contrast-enhanced ultrasound*) drugiej generacji w diagnostyce patologii nerek, w tym martwicy kory [13, 14]. Badanie to doskonale obrazuje stan naczyń i stopień ukrwienia danego narządu. Zaletą wspomnianych środków jest brak nefrotoksyczności oraz nieprzechodzenie poza łożysko naczyniowe. Jest to badanie szybkie, czułe i bardzo dobrze tolerowane przez pacjentów. W badaniu po podaniu środka kontrastującego u pacjentów z ARCN stwierdza się brak kontrastowania kory nerek; przepływ środka kontrastowego widoczny jest jedynie w dużych pniach tętniczych nerek (ryc. 2). Obserwuje się jednak prawidłowe kontrastowanie piramid nerkowych oraz warstwy podtorebkowej, analogicznie do badań MRI i CT [15]. Metoda ta wydaje się obiecująca i może odegrać ważną rolę w diagnostyce nerek, szczególnie w diagnostyce patologii nerek przeszczepionych [16].

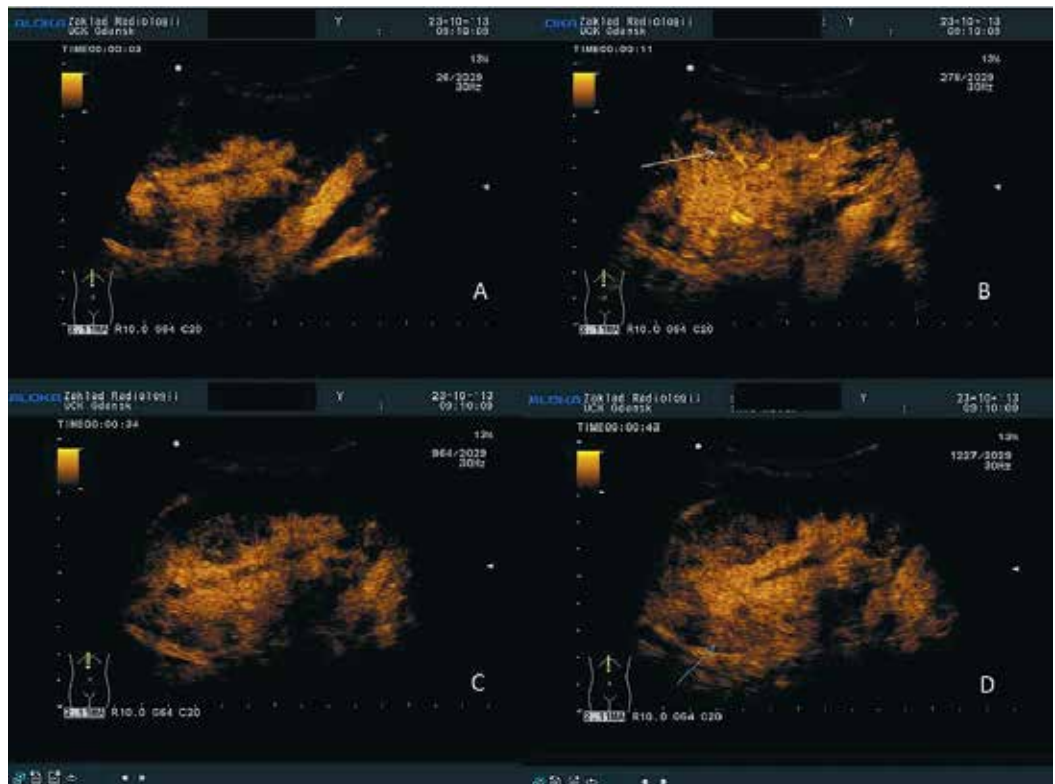
PATOMORFOLOGIA

Charakterystyczną cechą patomorfologiczną ARCN jest wybiórcza niedokrwienność martwica wszystkich elementów warstwy korowej (naczyń, kłębuszków i cewek). Martwica obejmuje korę, z wyłączeniem cienkiej warstwy podtorebkowej ukrwionej przez naczynia torebki. Patologicznych zmian, poza przekrwieniem, nie stwierdza się natomiast w rdzeniu, co jest wynikiem zajęcia naczyń nerki wybiórczo dystalnie od poziomu tętniczek międzypłacikowych. W cewkach obserwuje się martwicę i infiltrację leukocytów. Kłębuszki są również zmienione martwiczo, w badaniu można ponadto stwierdzić zakrzepicę tętniczek. Zwapnienia na granicy tkanek zdrowych i zmienionych martwiczo zwykle są widoczne po kilku tygodniach, ale opisywano je również wcześniej. W okresie zaawansowanym dochodzi do marskości nerek [10].

Martwica kory może mieć charakter ogniskowy (obejmuje wówczas od 1/3 do 1/2 całkowitej powierzchni kory) lub rozlany. Częstość występowania poszczególnych rodzajów martwicy różni się zależnie od badanej grupy [1, 2]. Rodzaj martwicy jest istotny z klinicznego punktu widzenia, gdyż martwica rozlana wiąże się z nieodwracalną dysfunkcją nerek. W piśmiennictwie podkreśla się rolę biopsji nerki w rozpoznaniu martwicy kory, chociaż w ostatnich latach pojawiały się także

▶▶W ostatnim czasie pojawiły się doniesienia o możliwości wykorzystania badania ultrasonograficznego z zastosowaniem środków kontrastujących drugiej generacji w diagnostyce patologii nerek, w tym martwicy kory◀◀

▶▶Rodzaj martwicy jest istotny z klinicznego punktu widzenia, gdyż martwica rozlana wiąże się z nieodwracalną dysfunkcją nerek◀◀



Rycina 2. Obraz ultrasonograficzny (USG) nerki przeszczepionej pacjenta z ostrą martwicą kory nerek w różnym czasie po podaniu ultrasonograficznego środka kontrastującego: **A.** Obraz USG nerki przeszczepionej we wczesnej fazie tętniczej; **B.** Obraz USG nerki przeszczepionej w fazie tętniczej — widoczne zakontrastowane duże pnie tętnicze; **C, D.** Obraz USG nerki przeszczepionej w fazie mięsistej — zwraca uwagę upośledzenie zakontrastowania kory nerek, z widocznym śladowym wzmocnieniem piramid nerkowych

opinie, że w dobie rozwoju diagnostyki obrazowej nie jest ona konieczna, by dokonać rozpoznania, a wykonywana powinna być jedynie w niejasnych przypadkach.

PRZYCZYNY POŁOŻNICZE

Ostra martwica kory nerek występuje najczęściej w II i III trymestrze ciąży wskutek przypadkowego krwotoku lub przedwczesnego oddzielenia się łożyska, rzadziej jako powikłanie wewnątrzmacicznego obumarcia płodu, posocznicy, stanu przedrzucawkowego lub zatoru płynem owodniowym. Martwica kory najczęściej występuje pod koniec ciąży. W krajach uprzemysłowionych aborcje septyczne to rzadka przyczyna ARCNI, jednak pozostają one częstą przyczyną położniczą w krajach rozwijających się [2, 5].

PRZYCZYNY NIEPOŁOŻNICZE

W piśmiennictwie można znaleźć opisy przypadków martwicy kory w przebiegu ostrego zapalenia trzustki [17], po ukąszeniu węża [2, 18], u pacjenta z glomerulopatią HIV [19], po transplantacji nerki [20], u żywego dawcy

nerki (najpewniej w przebiegu HUS) [21], po kolonoskopii (prawdopodobnie w wyniku nefrotoksycznego działania produktów degradacji glikolu polietylenowego stosowanego przed badaniem), a nawet po jednorazowym ukąszeniu przez osę [22]. Inną rzadką przyczyną martwicy kory jest tak zwane *binge drinking* (wypijanie dużych ilości alkoholu w krótkim czasie). Autorzy podkreślają, że niedobór witamin u osób nadużywających alkohol może sprzyjać wystąpieniu ARCNI [23].

Możliwe jest również wystąpienie martwicy kory w przebiegu malarii, zarówno w przebiegu zakażenia wywołanego przez *Plasmodium falciparum*, jak i *Plasmodium vivax*. Dokładny mechanizm występowania ARCNI w przebiegu malarii nie został do końca poznany [24, 25].

Ostra martwica kory nerek jest rzadkim powikłaniem u chorych z zespołem antyfosfolipidowym (APS, *antiphospholipid syndrome*) i toczniem rumieniowatym układowym. Należy jednak o niej pamiętać, zwłaszcza w nagle występującej anurii z towarzyszącym stanem podgorączkowym, nieznaczną leukocytozą i podwyższonym stężeniem LDH [26–28].

Jednostronna postać martwicy kory jest nietypowa — w piśmiennictwie opisano kilka jej przypadków. U większości chorych stwierdzano wstrząs oraz wodonercze po stronie przeciwnej, jeden przypadek był następstwem intensywnego wysiłku fizycznego. Przedstawiono interesujące hipotezy na temat ochronnej roli wodonercza w sytuacji wstrząsu [29] (patrz również tab. 1).

LECZENIE I ROKOWANIE

Podstawą jest leczenie choroby, która wywołała ARCN oraz wyrównanie zaburzeń hemodynamicznych.

Rokowanie jest, niestety, niepomyślne — dysfunkcja nerek zwykle jest nieodwracalna, a śmiertelność wysoka (ok. 50%) (patrz również tab. 2). Należy jednak zwrócić uwagę, że obecnie chorzy z ARCN nie umierają z powodu niewydolności nerek, natomiast najczęstszą przyczyną zgonu w tej populacji są powikłania mocznicowe, posocznica, niewydolność wielonarządowa oraz krwawienie z przewodu pokarmowego [5]. Większość pacjentów wymaga leczenia nerkozastępczego. U 20–40% chorych (z martwicą ogniskową w biopsji nerki) dochodzi do częściowego powrotu funkcji nerek z klirensiem kreatyniny, który stabilizuje się na poziomie 15–50 ml/min [1, 7, 30]. Rokowanie pogarszają duża rozległość martwicy, długotrwały bezmocz i ciężki przebieg choroby wywołującej ARCN, a u dzieci — dodatkowo współistniejąca wada serca [10].

PODSUMOWANIE

Posumowanie dotyczące ostrej martwicy kory nerek przedstawiono w tabeli 3.

Tabela 1. Rzadsze przyczyny występowania ostrej martwicy kory nerek

Ostra martwica kory nerek — kiedy występuje rzadziej
• HUS
• Posocznica
• Zapalenie trzustki
• Ukąszenie węża
• Malaria
• APS
• Po transplantacji nerki

HUS (*hemolytic uremic syndrome*) — zespół hemolityczno-mocznicowy; APS (*antiphospholipid syndrome*) — zespół antyfosfolipidowy

Tabela 2. Rokowanie w ostrej martwicy kory nerek

Ostra martwica kory nerek — rokowanie
• Większość chorych wymaga stałego leczenia dializami
• U 20–40% pacjentów obserwuje się częściowy powrót czynności nerek, czasem nawet po kilku miesiącach dializoterapii
• Czynniki pogarszające rokowanie: duża rozległość martwicy, długotrwały bezmocz i ciężki przebieg choroby wywołującej, a u małych dzieci dodatkowo wrodzona wada serca

Tabela 3. Ostra martwica kory nerek — podsumowanie

Ostra martwica kory nerek — podsumowanie
• Jest rzadką przyczyną AKI w populacji ogólnej
• Triada objawów (bezmocz, krwimocz, ból w okolicy lędźwiowej)
• Najczęściej występuje u kobiet w II i III trymestrze ciąży, ale nie tylko
• Diagnostyka — USG, TK, biopsja i CEUS
• Rokowanie jest niepomyślne

AKI (*acute kidney injury*) — ostre uszkodzenie nerek; USG — ultrasonografia; CT (*computed tomography*) — tomografia komputerowa; CEUS (*contrast-enhanced ultrasound*) — ultrasonografia z podaniem środka kontrastującego

▶▶ U 20–40% chorych (z martwicą ogniskową w biopsji nerki) dochodzi do częściowego powrotu funkcji nerek z klirensiem kreatyniny, który stabilizuje się na poziomie 15–50 ml/min ◀◀

STRESZCZENIE

Ostra martwica kory nerek (ARCN) jest rzadką przyczyną ostrego uszkodzenia nerek (AKI) w populacji ogólnej, częściej zdarza się u kobiet w II i III trymestrze ciąży. Wśród przyczyn położniczych najczęstszą jest przedwczesne odklejenie się łożyska, natomiast wśród niepołożniczych — zespół hemolityczno-mocznicowy i posocznica. Jej podstawową cechą patomorfologiczną jest wybiórcza niedokrwienna martwica wszystkich elementów warstwy korowej (naczyń, kłębuszków i cewek). Charakterystyczna triada objawów — bezmocz, krwimocz i ból w okolicy lędźwiowej — wyróżnia ARCN spośród innych postaci AKI u kobiet w ciąży,

jednak podejrzenie choroby najczęściej budzi dopiero przedłużający się bezmocz. W diagnostyce wykorzystuje się ultrasonografię, tomografię komputerową i biopsję nerki. Ciekawym nowym narzędziem diagnostycznym jest ultrasonografia z podaniem środka kontrastującego. Podstawami są leczenie choroby wywołującej ARCN, wyrównanie zaburzeń hemodynamicznych i dializoterapia. Rokowanie jest, niestety, niepomyślne — dysfunkcja nerek zwykle jest nieodwracalna, a śmiertelność wysoka (ok. 50%).

Forum Nefrologiczne 2014, tom 7, nr 1, 1–6

Słowa kluczowe: ostra martwica kory nerek, ostre uszkodzenie nerek w ciąży, USG z podaniem kontrastu

1. Sahay M., Swarnalata, Swain M., Padua M. Renal cortical necrosis in tropics. *Saudi J. Kidney Dis. Transpl.* 2013; 24: 725–730.
2. Chugh K.S., Jha V., Sakhuja V., Joshi K. Acute renal cortical necrosis — a study of 113 patients. *Ren. Fail.* 1994; 16: 37–47.
3. Prakash J. The kidney in pregnancy: a journey of three decades. *Indian J. Nephrol.* 2012; 22: 159–167.
4. Ali S.S., Rizvi S.Z., Mauzaffar S. i wsp. Renal cortical necrosis: a case series of nine patients and review of literature. *J. Ayub. Med. Coll. Abbottabad.* 2003; 15: 41–44.
5. Prakash J., Vohra R., Wani I.A. i wsp. Decreasing incidence of renal cortical necrosis in patients with acute renal failure in developing countries: a single-centre experience of 22 years from eastern India. *Nephrol. Dial. Transplant.* 2007; 22: 1213–1217.
6. Goplani K.R., Shah P.R., Gera D.N. i wsp. Pregnancy-related acute renal failure: a single center experience. *Indian J. Nephrol.* 2008; 18: 17–21.
7. Prakash J., Niwas S.S., Parekh A. i wsp. Acute kidney injury in late pregnancy in developing countries. *Ren. Fail.* 2010; 32: 309–313.
8. Rutkowski P., Rutkowski B., Puka J. Ostra niewydolność nerek w Polsce w latach 1990–1999. *Nefrol. Dial. Pol.* 2001; 5: 70–73.
9. www.uptodate.com: Acute kidney injury (acute renal failure) in pregnancy; renal cortical necrosis.
10. Matuszkiewicz-Rowińska J. *Martwica kory nerkowej. W: Ostra niewydolność nerek. Wydawnictwo Lekarskie PZWL, Warszawa 2006: 40–42.*
11. Jordan J., Low R., Jeffrey R.B. Jr. CT findings in acute renal cortical necrosis. *J. Comput. Assist. Tomogr.* 1990; 14: 155–156.
12. Jeong J.Y., Kim S.H., Sim J.S. i wsp. MR findings of renal cortical necrosis. *J. Comput. Assist. Tomogr.* 2002; 26: 232–236.
13. Granata A., Floccari F., Logias F. i wsp. Contrast enhanced ultrasound in renal diseases. *G. Ital. Nefrol.* 2012; 29: 25–35.
14. Grzelak P., Szymczyk K., Strzelczyk J. i wsp. Perfusion of kidney graft pyramids and cortex in contrast-enhanced ultrasonography in the determination of the cause of delayed graft function. *Ann. Transplant.* 2011; 16: 48–53.
15. Fernandez C.P., Ripolles T., Martinez M.J. i wsp. Diagnosis of acute cortical necrosis in renal transplantation by contrast-enhanced ultrasound: a preliminary experience. *Ultraschall Med.* 2013; 34: 340–344.
16. Harvey C.J., Sidhu P.S., Bachman Nielsen M. Contrast-enhanced ultrasound in renal transplants: applications and future directions. *Ultraschall Med.* 2013; 34: 319–321.
17. Alfonso A.V., Fox J.G., Imrie C.W., Roditi G., Young B. Acute renal cortical necrosis in a series of young men with severe acute pancreatitis. *Clin. Nephrol.* 2006; 66: 223–231.
18. Da Silva O.A., Lopez M., Godoy P. Renal cortical calcification after snake bite. Bilateral cortical necrosis and calcification of the kidneys following snakebite: a case report. *Clin. Nephrol.* 1979; 11: 136–139.
19. Singh B., Gupta A., Mahajan S., Gupta R. Acute cortical necrosis and collapsing glomerulopathy in an HIV-infected patient: a rare clinical scenario. *Saudi J. Kidney Dis. Transpl.* 2012; 23: 363–366.
20. Shiradhonkar S., Jha R., Rao B.S. i wsp. Acute cortical necrosis following renal transplantation in a case of sickle cell trait. *Indian J. Nephrol.* 2011; 21: 286–288.
21. Prakash J., Srivastava A., Singh S., Ghosh B. Renal cortical necrosis in a live kidney donor. *Indian J. Nephrol.* 2012; 22: 48–51.
22. Kumar V., Nada R., Kumar S. i wsp. Acute kidney injury due to acute cortical necrosis following a single wasp sting. *Ren. Fail.* 2013; 35: 170–172.
23. Jung Y.S., Shin H.S., Rim H. i wsp. Bilateral renal cortical necrosis following binge drinking. *Alcohol Alcohol.* 2012; 47: 140–142.
24. Kute V.B., Vanikar A.V., Ghuge P.P. i wsp. Renal cortical necrosis and acute kidney injury associated with Plasmodium vivax: a neglected human malaria parasite. *Parasitol. Res.* 2012; 111: 2213–2216.
25. Kute V.B., Shah P.R., Munjappa B.C. i wsp. Outcome and prognostic factors of malaria-associated acute kidney injury requiring hemodialysis: a single center experience. *Indian J Nephrol.* 2012; 22: 33–38.
26. Kim J.O., Kim G.H., Kang C.M., Park J.S. Bilateral acute renal cortical necrosis in SLE-associated antiphospholipid syndrome. *Am. J. Kidney Dis.* 2011; 57: 945–957.
27. Vellanki V.S., Parvathina S., Gondi S. i wsp. Post-partum bilateral renal cortical necrosis in antiphospholipid syndrome and systemic lupus erythematosus. *Saudi J. Kidney Dis. Transpl.* 2013; 24: 549–552.
28. Gude D., Chennamsetty S., Jha R. i wsp. APLA in post-partum renal cortical necrosis another skeleton in the closet. *Saudi J. Kidney Dis. Transpl.* 2013; 24: 141–143.
29. Quin R., Moliere S., Rust E., Ohana M., Roy C. Unilateral renal cortical necrosis: report of a case. *Diagn. Interv. Imaging* 2013; 94: 463–465.
30. Rutkowski B. A case of renocortical necrosis with return of diuresis after 93 days of oligoanuria. *Pol. Tyg. Lek.* 1976; 31: 2231–2235.