

Alicja Całka^{1,2}, Maria Napora^{1,2}, Beata Januszko-Giergielewicz³, Ewa Król⁴, Jan Forfa¹,
Tomasz Stompór¹

¹Klinika Nefrologii, Hipertensjologii i Chorób Wewnętrznych Uniwersytetu Warmińsko-Mazurskiego, Wojewódzki Szpital Specjalistyczny w Olsztynie

²Stacja Dializ Diaverum w Olsztynie

³Oddział Chorób Wewnętrznych Centrum Zdrowia Medica w Ostródzie

⁴Klinika Nefrologii, Transplantologii i Chorób Wewnętrznych Gdańskiego Uniwersytetu Medycznego

Nadczynność przytarczyc leczona kalcymimetykiem — opis przypadku

STRESZCZENIE

Nadczynność przytarczyc jest jedną z najczęstszych postaci klinicznych zaburzeń mineralno-kostnych towarzyszących przewlekłej chorobie nerek. Żadna ze stosowanych dotychczas metod leczenia tej nieprawidłowości (z subtotalnym usunięciem nadczynnych narządów włącznie) nie okazała się w pełni skuteczna. Jednym z ważnych sposobów hamowania nadmier-

nej czynności wydzielniczej przytarczyc jest stosowanie cinakalcetu, leku z grupy kalcymimetyków. Poniżej opisano przypadek wtórnej nerkowopochodnej nadczynności przytarczyc leczony kilkoma metodami, w tym także usunięciem przytarczyc i cinakalcetem.

Forum Nefrologiczne 2009, tom 2, nr 4, 241–245

Słowa kluczowe: wtórna nadczynność przytarczyc, paratyreoidektomia, kalcymimetyki, cinakalcet

WSTĘP

Wtórna (nerkowopochodna) nadczynność przytarczyc jest jednym z najbardziej klasycznych powikłań narządowych przewlekłej choroby nerek (PChN). Należy ona do obrazu klinicznego zespołu określanego przez *Kidney Disease: Improving Global Outcomes* (KDIGO) jako zaburzenia mineralno-kostne towarzyszące PChN (CKD-MBD, *chronic kidney disease-mineral bone disorder*). Spośród nieprawidłowości biochemicznych obserwowanych u chorych z CKD-MBD czynnikiem o największym znaczeniu rokowniczym okazała się hiperfosfatemia, która jest jednym z istotnych czynników wyznaczających ryzyko zgonu pacjentów dializowanych (co wykazano w wieloletnich obserwacjach populacyjnych dla tej grupy pacjentów). W przypadku innych zaburzeń typowych dla CKD-MBD, w tym wahań parathormonu (PTH), związek ten jest mniej jednoznaczny, choć zapewne zarów-

no bardzo niskie wartości PTH (adynamiczna postać osteodystrofii nerkowopochodnej), jak i bardzo wysokie mogą mieć negatywny wpływ na przeżycie chorych [1, 2]. Cinakalcet jest lekiem z grupy kalcymimetyków, który szybko i skutecznie obniża stężenie PTH. Pojedyncza dawka 25–100 mg stosowana w badaniach drugiej fazy powodowała spadek stężenia PTH o 40–70% po 4–5 godzinach od podania. Później obserwowano stopniowy wzrost jego stężenia, przy czym 24 godziny po pojedynczej dawce było ono nadal o około 25–30% niższe niż przed podaniem leku [3]. Przy przedłużonym, systematycznym leczeniu cinakalcetem udaje się utrzymać zalecane, stabilne wartości stężeń PTH i fosforanów nawet przez 3 lata [4]. Korzystne jest także kojarzenie ze sobą aktywnych preparatów witaminy D i kalcymimetyku [5]. Choć zaburzenia gospodarki wapniowo-fosforanowej wpływają na rokowanie pacjentów, nie ma do tej pory jednoznacznych dowodów na to, że ingerencja terapeutycz-

Adres do korespondencji:

prof. nadzw. dr hab. Tomasz Stompór
Klinika Nefrologii, Hipertensjologii
i Chorób Wewnętrznych
Uniwersytet Warmińsko-Mazurski
Wojewódzki Szpital Specjalistyczny
ul. Żołnierska 18, 10–516 Olsztyn
tel.: (089) 538 62 19
faks: (089) 533 78 82
e-mail: stompin@mp.pl

na zmierzająca do ich normalizacji obiektywnie wpływa na rokowanie pacjentów (choć niektóre badania obserwacyjne sugerują taką możliwość w odniesieniu do preparatów witaminy D) [6–8]. Stosowanie cinakalcetu może się wiązać z pewnymi korzyściami z punktu widzenia klinicznego, na przykład prowadzić do zmniejszenia częstości hospitalizacji z przyczyn sercowo-naczyniowych [9]. Odpowiedź na pytanie, czy leczenie kalcymimetykiem może przedłużyć życie chorych, ma przynieść trwające obecnie prospektywne, randomizowane badanie *Evaluation of Cinacalcet Therapy of Lower Cardiovascular Events (EVOLVE)* [10].

W niniejszej pracy przedstawiono przypadek pacjenta dializowanego z ciężką nadczynnością przytarczyc, skutecznie leczoną cinakalcetem.

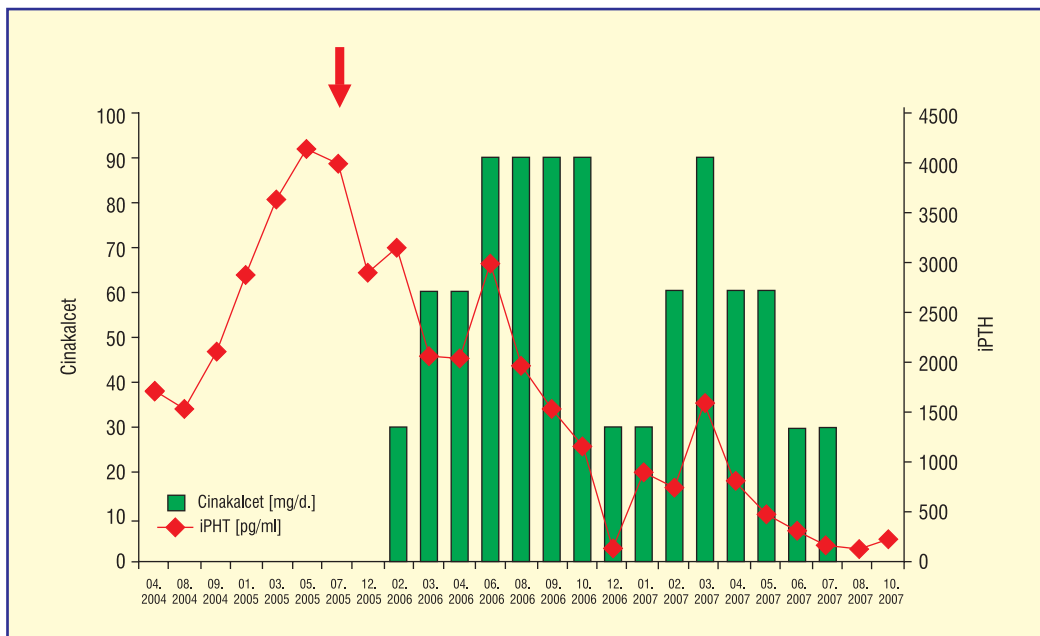
OPIS PRZYPADKU

Pacjent M.M., urodzony w 1971 roku, wcześniej niechorujący, zgłosił się do poradni nefrologicznej w czerwcu 1998 roku z powodu wysokich wartości ciśnienia tętniczego krwi (maks. 210/140 mm Hg), białkomoczu (1,17 g/l) i mikrohematurii (15–25 krwinek czerwonych w polu widzenia). Obrzęków nie obserwowano, występowała zaś nykturia. Stężenie białka całkowitego w osoczu wynosiło 6,4 g/dl, albuminy 3,4 g/dl, cholesterolu całkowitego 323 mg/dl i triglicerydów 228 mg/dl. Badań w kierunku ANA i ANCA nie wykonywano. Już podczas pierwszej wizyty stwierdzono zaawansowane stadium PChN (kreatynina w surowicy 2,8 mg/dl, przesączanie kłębuszkowe [GFR] wyliczone ze wzoru Cockcrofta-Gaulta: 37,1 ml/min/1,73 m²; stadium trzecie PChN). W badaniu USG nerek opisano nerki o długości 10–10,5 cm, z obustronnie wzmoczoną echogenicznością miąższu i częściowo zatartą granicą korowo-rdzeniową. Przeprowadzono diagnostykę w kierunku nefropatii wtórnych (m.in. wykluczono ogniska zakażenia, infekcje wirusami zapalenia wątroby B i C). Początkowo włączono benazepril w dawce 5 mg, isradipinę w dawce 5 mg, furosemid i fluwastatynę w dawce 20 mg. Uzyskano stabilizację wartości ciśnienia tętniczego, po 2 miesiącach stwierdzono jednak dalszy, znaczny wzrost stężenia kreatyniny do 4,1 mg/dl i spadek GFR liczonego na podstawie klirensu kreatyniny z 27,5 do 37,1 ml/min/1,73 m². W związku z dynamiką progresji choroby nerek zmodyfikowano leczenie hipotensyjne, odstawiając inhibitory konwertazy angiotensyny oraz włączając

empiryczną terapię steroidami i cyklofosfamidem (podając łącznie 7600 mg endoksanu w ciągu 2 lat). W trakcie leczenia uzyskano stopniową redukcję białkomoczu (do < 1,0 g/d.) oraz stabilizację stężenia kreatyniny (wartości rzędu 3,1–3,6 mg/dl) na kolejne 5 lat. W związku ze stopniowym narastaniem stężenia kreatyniny w ciągu następnego roku, po przeszkoleniu w zakresie dostępnych metod terapii nerkozastępczej (wybór dializy otrzewnowej [DO]) oraz przebyciu cyklu szczepień przeciwko wirusowemu zapaleniu wątroby typu B w kwietniu 2004 roku implantowano cewnik Tenckhoffa (przy stężeniu kreatyniny 5,9 mg/dl), a następnie rozpoczęto leczenie nerkozastępcze metodą ciągłej ambulatoryjnej dializy otrzewnowej (CADO).

W rutynowym badaniu USG wykonanym po wszczęciu cewnika Tenckhoffa stwierdzono hiperechogeniczną, litą zmianę o wymiarach 22 × 20 mm, zlokalizowaną w dolnym biegunie nerki prawej. Natychmiast dokonano weryfikacji obrazu USG metodą tomografii komputerowej oraz arteriografii prawej tętnicy nerkowej, potwierdzając obecność zmiany ogniskowej ulegającej wzmocnieniu po kontrakcji, mogącej odpowiadać guzowi nowotworowemu i wykazującej cechy unaczynienia patologicznego. Na tej podstawie wykonano prawostronną nefrektomię — w opisie histopatologicznym rak nerkowokomórkowy o wymiarach 4,5 × 3 cm i mieszanym utkaniu (współistnienie raka jasnokomórkowego i brodawkowatego), nienaciekający torebki nerkowej. W związku z powyższym pacjent został czasowo zdyskwalifikowany ze zgłoszenia na listę biorców przeszczepu nerki.

Tuż przed rozpoczęciem dializ, w kwietniu 2004 roku oznaczono stężenie PTH, uzyskując wartość 1723 pg/ml (norma przyjęta w laboratorium Wojewódzkiego Szpitala Specjalistycznego w Olsztynie: 15–65 pg/ml). Wykonano wówczas (maj 2004 r.) badanie scyntygraficzne przytarczyc, nie stwierdzając cech ogniskowego gromadzenia się znacznika. Wartość PTH w kolejnych oznaczeniach w dniach 17.08.2004 i 28.09.2004 wynosiła odpowiednio 1549 pg/ml i 2118 pg/ml. Na otrzymywane wówczas leczenie farmakologiczne składały się: furosemid w dawce 240 mg/dobę (w związku z dobrze zachowaną diurezą resztkową z jedynej nerki), amlodipina w dawce 10 mg/dobę, bisoprolol w dawce 5 mg/dobę, doksazosyna w dawce 8 mg/dobę, allopurinol w dawce 100 mg/dobę, simwastatyna w dawce 10 mg/dobę, wodorotlenek glinu (Alusal) 3 × 1 tabletkę podczas po-



Rycina 1. Stężenie parathormonu i dawkowanie cinakalcetu u pacjenta M.M. podczas leczenia nerkozastępczego. Strzałką zaznaczono zabieg paratyreoidektomii

siłków, alfacalcidol w zmiennych dawkach (0,25–1 $\mu\text{g/d.}$) oraz siarczan żelazawy (200 mg $\text{Fe}^{2+}/\text{d.}$). Ponadto pacjent samodzielnie podawał sobie erytropoetynę w dawkach od 1000 do 6000 j.m. na tydzień.

Na rycinie 1 przedstawiono wartości stężeń PTH od kwietnia 2004 roku do listopada 2007 roku. Jak wynika z wykresu, obserwowano stały wzrost stężenia tego hormonu, który wyniósł maksymalnie 4149 pg/ml w maju 2005 roku. Wcześniej, w grudniu 2004 roku powtórzono (przy wartości PTH 2870 pg/ml) badanie scyntygraficzne $^{99\text{mTc}}$ MIBI, stwierdzając tym razem w rzucie górnej części lewego płata tarczycy obszar wzmożonego gromadzenia znacznika o wymiarach 1,0 \times 1,4 cm, mogący odpowiadać powiększonej przytarczycy. U pacjenta stosowano wówczas alfa-kalcydol oraz rozpoczęto terapię sewelamerem (przy wartościach fosforanów maksymalnie dochodzących do 10,2 mg/dl, wapnia 10,9 mg/dl i iloczynu $\text{Ca} \times \text{P} = 111,18 \text{ mg}^2/\text{dl}^2$; normy laboratorium: dla wapnia 8,6–10,2 mg/dl i dla fosforanów 2,7–4,5 mg/dl). Chory nie wyrażał jednak wówczas zgody na paratyreoidektomię. Dodatkowo w październiku 2005 roku wykonano scyntygrafię kości (wobec wysokiej aktywności fosfatazy alkalicznej, która wynosiła wówczas 837 j.m./l, i przeszłości nowotworowej pacjenta, w celu zróżnicowania między nadczynnością przytarczyc i obecnością ewentualnych przerzutów do kości). Badanie wykazało równomierne, symetryczne rozkład znacznika

w kościach długich i czaszce, sugerujący obraz nadczynności przytarczyc. W listopadzie 2005 roku wykonano subtotałną paratyreoidektomię z pozostawieniem prawej górnej przytarczycy. Skuteczność zabiegu okazała się jednak połowiczna — uzyskano spadek wartości PTH z 4111 pg/ml przed zabiegiem do 2908 pg/ml w jeden miesiąc po zabiegu. W lutym 2006 roku podjęto decyzję o włączeniu cinakalcetu w dawce początkowej 30 mg/dobę, którą szybko zwiększono do 60 mg/dobę i następnie 90 mg/dobę w kolejnych miesiącach (ryc. 1). Jednocześnie kontynuowano terapię sewelamerem w niezmięnionej dawce (3 \times 1200 mg/d.); okresowo stosowano także węglan wapnia (do maks. dawki 10 g/d.) i alfadiol w dawce 0,25–1,0 $\mu\text{g/dobę}$. Od lutego 2006 roku do października 2007 roku stężenie fosforanów zawierało się w przedziale 3,4–6,4 mg/dl, a wapnia 6,6–9,8 mg/dl.

W 2007 roku po upływie 3 lat karencji po nefrektomii z powodu raka nerkowokomórkowego rozpoczęto ponowną kwalifikację do przeszczepienia nerki. W badaniach obrazowych nie stwierdzono wznowy lub przerzutów raka ani procesu nowotworowego w pozostałej, lewej nerce. W badaniu koronarograficznym nie zidentyfikowano istotnych zwężeń w tętnicach wieńcowych, natomiast badanie echokardiograficzne wykazało jedynie drobne zwapnienia w płatkach zastawki aortalnej (bez zaburzeń kurczliwości, przy frakcji wyrzutowej wynoszącej 62%). W sierpniu 2007 roku pacjent

▶▶Całkowite wycięcie przytarczyc zagraża adynamiczną postacią osteodystrofii nerkowopochodnej◀◀

został zakwalifikowany na listę biorców, natomiast 5 listopada 2007 roku w Gdańsku przeprowadzono niepowikłany zabieg przeszczepienia nerki. Pacjent pozostaje pod kontrolą Poradni Transplantacyjnej, czuje się dobrze. W niespełna 2 lata po transplantacji nerki stężenie kreatyniny wynosi 1,1 mg/dl, eGFR 60 ml/min/1,73 m², wapń i fosforany odpowiednio 9,9 i 2,4 mg/dl, a PTH — 262,6 pg/ml (obraz trzeciorzędowej nadczynności przytarczyc).

DYSKUSJA

Zaprezentowany przypadek reprezentuje dość „typowy”, a jednocześnie — pomimo poważnych czynników obciążających rokowanie — pomyślny przebieg zaawansowanej PChN. Z punktu widzenia wtórnej nadczynności przytarczyc na szczególną uwagę zasługuje jej niezwykle dynamiczny przebieg. Pierwsze badanie scyntygraficzne przytarczyc wykonane przy rozpoczynaniu dializoterapii nie wykazywało istotnych nieprawidłowości mimo bardzo wysokiego stężenia PTH. Powtórzone badanie wskazywało zaś na rozwój zmiany ogniskowej (gruczolaka), a więc ulegającej autonomizacji i źle odpowiadającej na leczenie preparatem witaminy D. Dlatego, zwłaszcza wobec gwałtownego wzrostu stężenia PTH, mimo stosowania preparatu aktywnej witaminy D wydawało się wskazane, aby zaproponować choremu leczenie operacyjne (na które początkowo nie wyrażał zgody). Często spotykanym zjawiskiem jest nawrót nadczynności przytarczyc po ich subtotalnym usunięciu. W omawianym przypadku po paratyreoidektomii zaobserwowano znaczący spadek stężenia PTH (z 4111 pg/ml do 2908 pg/ml), niemniej jednak stężenie hormonu miesiąc po zabiegu nadal wskazywało na bardzo nasiloną nadczynność pozostałego miąższu. Decyzja o zakresie operacji należy do bardzo trudnych i jest w dużej mierze uzależniona od osobistego doświadczenia chirurga — nie jest bowiem możliwa przedoperacyjna lub śródoperacyjna ocena ilości tkanki, jaką należy pozostawić do zapewnienia prawidłowego tempa metabolizmu kości (śródoperacyjne oznaczenie PTH jest tu pewną pomocą, ale nie daje jednoznacznych wskazówek). Należy przy tym pamiętać, że całkowite wycięcie przytarczyc zagraża adynamiczną postacią osteodystrofii nerkowopochodnej, uznawanej przez wielu autorów za formę trudniejszą do leczenia i obciążoną większym ryzykiem powikłań, tak ze strony układu kostno-stawowego, jak i sercowo-naczyniowego [11].

▶▶Cinacalcet jest opłacalną terapią opornej na preparaty witaminy D nadczynności przytarczyc u chorych z oczekiwanym czasem leczenia nerkozastępczego w chwili włączenia leku wynoszącym około 7 miesięcy◀◀

Wobec nieskuteczności zabiegu operacyjnego uzasadnione było podjęcie terapii kalcymimetykiem. W sytuacji ograniczonego dostępu do leku w polskiej praktyce nefrologicznej cinacalcet otrzymują przede wszystkim chorzy po nieudanych zabiegach usunięcia przytarczyc (zwłaszcza jeżeli zabieg ten ponawiano) oraz pacjenci ze znaczną nadczynnością przytarczyc, u których stwierdza się ich lokalizację ektopową (śródpiersiową), co naraża na znacznie większe ryzyko powikłań okołozabiegowych. Wprowadzenie do terapii pacjentów ze schyłkową PChN kalcymimetyków zmieniło w tej chwili podejście do operacyjnego leczenia wtórnej nadczynności przytarczyc. Wyniki badań randomizowanych z cinacalcetem jednoznacznie wskazują na mniejsze zapotrzebowanie na leczenie zabiegowe [9]. Pomimo skuteczności cinacalcetu w kontrolowaniu syntezy i wydzielania PTH niektórzy autorzy uważają, że powinien to być lek stosowany przede wszystkim u pacjentów, u których skuteczna paratyreoidektomia nie może być wykonana z powodu zbyt wysokiego ogólnego ryzyka zabiegu, gdy gruczolę przytarczyczne mają niekorzystną lokalizację, nie można ich zidentyfikować lub już przebyli zabieg/zabiegi operacyjne [12]. Analizy farmakoekonomiczne wskazują, że cinacalcet jest opłacalną terapią opornej na preparaty witaminy D nadczynności przytarczyc u chorych z oczekiwanym czasem terapii nerkozastępczej w chwili włączenia leku wynoszącym około 7 miesięcy (czyli szybko poddawanych przeszczepieniu nerki). W innych przypadkach — o ile nie zachodzą wymienione powyżej okoliczności stanowiące przeciwwskazania do usunięcia przytarczyc — nadal za bardziej uzasadnione uważa się leczenie operacyjne [13]. Również w omawianym przypadku cinacalcet włączono dopiero po parathyreoidektomii, skutkującej znaczącym, choć niedostatecznym obniżeniem PTH. Być może jednak brak zabiegu skutkowałby mniejszą efektywnością leczenia kalcymimetykiem.

Na uwagę zasługuje przebieg krzywej stężeń PTH po włączeniu leku: początkowa reakcja na dawkę 30 mg, a następnie brak dalszego obniżania się, a nawet przejściowy wzrost stężenia PTH, mimo zastosowania dawek 60 i 90 mg/dobę. Dopiero podawanie leku przez blisko 6 miesięcy w dawce 90 mg skutkowało spektakularnym obniżeniem się stężenia PTH do wartości 154 pg/ml (na rycinie — grudzień 2006; wynik skontrolowano powtórnie w tym samym miesiącu, uzyskując podobną

wartość). Wydaje się rozsądne, że nie zaprzestano wówczas całkowicie podawania leku, lecz zmniejszono jego dawkę do 30 mg/dobę — wkrótce okazała się ona zbyt mała, co spowodowało ponowny wzrost stężenia PTH do maksymalnie 1617 pg/ml (marzec 2007). Ponowne przejściowe zwiększenie dawki leku do 90 mg/dobę z redukcją dawek spowodowało, że w ciągu ostatnich 4 miesięcy poprzedzających przeszczepienie nerki pacjent osiągnął zalecane wartości PTH w przedziale 150–300 pg/ml (co skłoniło do zaprzestania jego podawania). Przebieg leczenia cinacalcetem u prezentowanego pacjenta wskazuje, jak bardzo skuteczny jest ten preparat w hamowaniu nadczynności przytarczyc i jednocześnie — że efekt ten może być odwracalny w dość krótkim czasie. Powoduje to, iż większość pacjentów wymaga stałego podawania leku, a dobór dawki bywa trudny i wymaga indywidualizacji.

Warto zwrócić uwagę na towarzyszącą leczeniu cinacalcetem, okresowo bardzo znaczną hipokalcemię, wymagającą suplementacji węglanu wapnia w dawce sięgającej 10 g/dobę

podczas stosowania dawki 90 mg kalcymimetyku. W miarę obniżania się stężenia PTH stężenie wapnia stopniowo się normalizowało, a dawki preparatu wapnia ulegały redukcji.

Opisywany przypadek zasługuje także na uwagę ze względu na aspekty związane z chorobą nowotworową. Rak nerki wystąpił u osoby w młodym wieku (33 lata) i miał dość nietypowe, mieszane utkanie raka jasnokomórkowego i brodawkowatego. Choć nie sposób udowodnić związku przyczynowo-skutkowego między wystąpieniem nowotworu i stosowaniem cyklofosfamidu, niewątpliwie nie można go wykluczyć [14]. Podkreślić należy konsekwentne postępowanie z punktu widzenia zgłoszenia na listę biorców przeszczepu nerki: natychmiast po upływie 3 lat karencji po chirurgicznym leczeniu choroby nowotworowej (zgodnie z zaleceniami dotyczącymi przypadkowo wykrytego guza nerki o wymiarach nieprzekraczających 5 cm taki okres można było uznać za wystarczający) przeprowadzono szybki proces kwalifikacji i po wykluczeniu przeciwwskazań dokonano zakończonego sukcesem przeszczepienia.

1. Block G.A., Klassen P.S., Lazarus J.M. i wsp. Mineral metabolism, mortality, and morbidity in maintenance hemodialysis. *J. Am. Soc. Nephrol.* 2004; 15: 2208–2218.
2. Block G.A., Hulbert-Shearon T.E., Levin N.W., Port F.K. Association of serum phosphorus and calcium x phosphate product with mortality risk in chronic hemodialysis patients: a national study. *Am. J. Kidney Dis.* 1998; 31: 607–617.
3. Goodman W.G., Hladik G.A., Turner S.A. i wsp. The Calcimimetic agent AMG 073 lowers plasma parathyroid hormone levels in hemodialysis patients with secondary hyperparathyroidism. *J. Am. Soc. Nephrol.* 2002; 13: 1017–1024.
4. Sprague S.M., Evenepoel P., Curzi M.P. i wsp. Simultaneous control of PTH and CaxP is sustained over three years of treatment with cinacalcet HCl. *Clin. J. Am. Soc. Nephrol.* 2009; 4: 1465–1476.
5. Block G.A., Zeig S., Sugihara J. i wsp. Combined therapy with cinacalcet and low doses of vitamin D sterols in patients with moderate to severe secondary hyperparathyroidism. *Nephrol. Dial. Transplant.* 2008; 23: 2311–2318.
6. Teng M., Wolf M., Lowrie E. i wsp. Survival of patients undergoing hemodialysis with paricalcitol or calcitriol therapy. *N. Engl. J. Med.* 2003; 349: 446–56.
7. Teng M., Wolf M., Ofsthun M.N. i wsp. Activated injectable vitamin D and hemodialysis survival: a historical cohort study. *J. Am. Soc. Nephrol.* 2005; 16: 1115–1125.
8. Tentori F., Hunt W.C., Stidley C.A. i wsp. Mortality risk among hemodialysis patients receiving different vitamin D analogs. *Kidney Int.* 2006; 70: 1858–1865.
9. Cunningham J., Danese M., Olson K. i wsp. Effects of the calcimimetic cinacalcet HCl on cardiovascular disease, fracture, and health-related quality of life in secondary hyperparathyroidism. *Kidney Int.* 2005; 68: 1793–1800.
10. Chertow G.M., Pupim L.B., Block G.A. i wsp. Evaluation of Cinacalcet Therapy to Lower Cardiovascular Events (EVOLVE): rationale and design overview. *Clin. J. Am. Soc. Nephrol.* 2007; 2: 898–905.
11. Andress D.L. Adynamic bone in patients with chronic kidney disease. *Kidney Int.* 2008; 73: 1345–1354.
12. Tominaga Y., Matsuoka S., Uno N., Sato T. Parathyroidectomy for secondary hyperparathyroidism in the era of calcimimetics. *Ther. Apher. Dial.* 2008; 12 (supl. 1): S21–S26.
13. Narayan R., Perkins R.M., Berbano E.P. i wsp. Parathyroidectomy versus cinacalcet hydrochloride-based medical therapy in the management of hyperparathyroidism in ESRD: a cost utility analysis. *Am. J. Kidney Dis.* 2007; 49: 801–813.
14. Deger S.M., Mutluay R., Ebinc F.A. i wsp. Renal cell carcinoma associated immunosuppressive therapy: a case report with Wegener's granulomatosis. *Rheumatol. Int.* 2009; 30: 119–121.

Piśmiennictwo