

Urszula Grata-Borkowska<sup>1</sup>, Robert Susło<sup>2</sup>, Piotr Hańczyc<sup>3</sup>, Magdalena Michalska<sup>4</sup>,  
Dariusz Lewera<sup>2</sup>, Jarosław Drobnik<sup>2</sup>

<sup>1</sup>Katedra i Zakład Medycyny Rodzinnej, Wydział Kształcenia Podyplomowego Uniwersytetu Medycznego we Wrocławiu

<sup>2</sup>Zakład Gerontologii, Katedra Zdrowia Publicznego, Wydział Nauk o Zdrowiu Uniwersytetu Medycznego we Wrocławiu

<sup>3</sup>Zakład Położnictwa, Wydział Nauk o Zdrowiu Uniwersytetu Medycznego we Wrocławiu.

<sup>4</sup>NZOZ Strzeleńskie Centrum Medyczne w Strzelinie

## Zaburzenia psychiczne i neurologiczne u pacjentów z encefalopatią wątrobową

*Psychiatric and neurological disorder in patients with encephalopathy*

### Abstract

Hepatic encephalopathy occurs in patients with liver cirrhosis. It is defined as group of psychiatric and neurological disorders in patients diagnosed with this kind of liver dysfunction. Minimal hepatic encephalopathy is the subtype of hepatic encephalopathy that is common among patients with liver dysfunction. Minimal hepatic encephalopathy is defined as hepatic encephalopathy presenting without evident neurologic abnormalities, but with cognitive deficits that can be revealed by psychometric testing. Hepatic encephalopathy is characterized by personality changes and intellectual impairment. The development of hepatic encephalopathy can be explained by the effect of neurotoxic substances which occurrence is associated with cirrhosis and portal hypertension. Subtle signs of hepatic encephalopathy are observed in nearly 70–80% of patients with liver dysfunction. The hepatic encephalopathy development has a significant negative impact on the survival time of patients. The authors' paper is a review of symptoms and treatment options of hepatic encephalopathy.

**Psychiatry 2016; 13, 4: 203–209**

**Key words:** hepatic encephalopathy, cirrhosis, portal hypertension

### Wstęp

Postępujący proces starzenia się społeczeństw sprawia, że chory z zaburzeniami funkcji poznawczych jest częstym pacjentem w praktyce neurologa, psychiatry czy lekarza rodzinnego [1].

Lekarz musi mieć świadomość, że zaburzenia funkcji poznawczych, deficyt uwagi czy zaburzenia funkcji motorycznych mogą być objawem chorób związanych z zaburzeniami innych narządów, takich jak wątroba

(encefalopatii wątrobowej), które wtórnie powodują uszkodzenie ośrodkowego układu nerwowego. Z powodu przewlekłych chorób wątroby i marskości wątroby cierpią miliony ludzi na świecie. Encefalopatia wątrobowa jest głównym powikłaniem u pacjentów z marskością wątroby. Występuje nawet u 30–50% chorych, a objawy minimalnej encefalopatii wątrobowej pojawiają się u około 60–80% [2, 3].

Zadaniami lekarza są: wczesne zdiagnozowanie encefalopatii wątrobowej, edukacja oraz terapia pacjenta, a także uświadomienie mu zagrożeń wiążących się z tym procesem chorobowym.

Encefalopatię wątrobową (EW) definiuje się jako odwracalny zespół zaburzeń psychicznych i neurologicznych

### Adres do korespondencji:

dr n. med. Urszula Grata-Borkowska  
Katedra i Zakład Medycyny Rodzinnej,  
Wydział Kształcenia Podyplomowego Uniwersytetu  
Medycznego we Wrocławiu  
Wybrzeże L. Pasteura 1, 50–367 Wrocław

występujących w przebiegu ostrych oraz przewlekłych chorób wątroby [3–9]. Powstaje ona na skutek upośledzenia funkcji detoksykacyjnej wątroby w wyniku zmniejszenia liczby czynnych hepatocytów albo utrudnionego przepływu krwi przez wątrobę. Toksyny produkowane w nadmiarze w wyniku utraty w znacznym stopniu przez wątrobę funkcji detoksykacyjnej mogą prowadzić do uszkodzenia mózgu [6, 7, 9]. Neurotoksyczne działanie amoniaku, którego metabolizm jest zaburzony w uszkodzonej wątrobie, a wytwarzany między innymi przez patogenną florę jelitową, doprowadza do uszkodzenia ośrodkowego układu nerwowego.

Encefalopatię wątrobową należy różnicować z takimi stanami, jak cukrzyca (hipoglikemia, kwasica ketonowa, kwasica mleczanowa), zatrucie alkoholem, encefalopatia Wernickiego, zaburzenia elektrolitowe, neuroinfekcje, zaburzenia psychiatryczne, krwawienia wewnątrzczaszkowe, demencja i inne [6]. Nie należy jej mylić ze śpiączką wątrobową.

Encefalopatię wątrobową w zależności od stadium zaawansowania można podzielić na pięć stadiów. Jest to zespół zaburzeń o rosnącym nasileniu. Klinicznie jawna encefalopatia wątrobowa ma istotny wpływ na spadek przeżywalności pacjentów z marskością wątroby [9].

Początkowo pojawiają się objawy trudne do uchwycenia, takie jak: wydłużenie czasu reakcji na bodźce przy braku innych objawów uchwytanych w rutynowym badaniu podmiotowym i przedmiotowym czy dyskretne zmiany osobowości, zaburzenia koncentracji oraz koordynacji wzrokowo-ruchowej, zmiany nastroju, drażliwość, niepokój, lęk. Podtyp minimalnej encefalopatii wątrobowej jest definiowany jako encefalopatia wątrobowa z deficytem myślenia, któremu nie towarzyszą widoczne nieprawidłowości neurologiczne [10, 11]. Minimalna encefalopatia wątrobowa należy do neuropsychiatrycznych powikłań przewlekłych chorób wątroby, a szczególnie marskości wątroby [11, 12]. Schorzenie to upośledza życie pacjentów i stwarza zagrożenie dla społeczeństwa, z powodu błędów popełnianych podczas prowadzenia pojazdów [6].

Stopniowo może pojawić się u pacjenta odwrócenie dobowego rytmu snu i czuwania. Objawy trudne do zauważenia to zmiana charakteru pisma czy problemy z wykonywaniem działań matematycznych (w stopniu „1.”). W stopniach 2. i 3. może dojść do utraty funkcji intelektualnych, wyraźnych zmian osobowości. Stopnie 2. i 3. są łatwiejsze do zdiagnozowania, gdyż do wyżej wymienionych objawów dołączają się poważne zaburzenia neurologiczne. W stadiach bardzo zaawansowanych [6] może dojść do całkowitej utraty świadomości, której towarzyszą sztywność odmóżdzeniowa i areaktywne źrenice, określane mianem śpiączki wątrobowej. Objawy

kliniczne encefalopatii wątrobowej według skali West-Haven [13] opisano w tabeli 1.

W praktyce w podstawowej opiece zdrowotnej najczęściej leczy się pacjentów w stopniach 0. i 1. encefalopatii wątrobowej.

Poza badaniem podmiotowym można ocenić stopień niewydolności wątroby, stosując klasyfikację wdlug Child-Pough [2, 14] (tab. 2).

Chorzy z minimalną EW najczęściej nie są świadomi swojej choroby i z powodu występujących zaburzeń (np. wydłużenia czasu reakcji), stanowią zagrożenie dla siebie i otoczenia, na przykład podczas kierowania pojazdami czy wykonywania precyzyjnej pracy, także przy obsłudze różnego rodzaju maszyn. Już na tym etapie choroby pojawiają się problemy z wykonywaniem obowiązków w pracy i w życiu codziennym. Jakość życia ulega pogorszeniu. Wczesne rozpoznanie utajonej bądź objawowej encefalopatii umożliwiłoby uświadomienie pacjentowi zagrożeń oraz wdrożenie odpowiedniego leczenia.

U pacjentów, którzy ze względu na schorzenie podstawowe mają zwiększone ryzyko wystąpienia powikłania pod postacią encefalopatii wątrobowej należy unikać czynników predysponujących do wystąpienia objawów lub nasilenia EW, takich jak: zaparcia, krwawienia do przewodu pokarmowego (występujących częściej u chorych z marskością wątroby — z powodu pęknięcia żyłaków przełyku, perforacji wrzodu żołądka lub dwunastnicy, krwawień śluzówkowych spowodowanych zaburzeniami krzepnięcia), błędy dietetyczne, które wpływają na wzrost wytwarzania amoniaku w jelitach, który jest głównym czynnikiem toksycznym powodującym wyżej wymienione schorzenie. Należy unikać również infekcji, szczególnie przebiegających z gorączką oraz odwodnieniem. U pacjentów obarczonych ryzykiem wystąpienia encefalopatii wątrobowej, bardzo ostrożnie i z rozwagą powinny być stosowane leki odwadniające [6, 10]. Mogą się one przyczynić do zaburzeń elektrolitowych i pogorszyć stan pacjenta.

U osób po 60. rż. może dojść do powstania EW także bez uchwytnej przyczyny. Czynniki wyzwalające encefalopatię wątrobową przedstawiono w tabeli 3.

Amoniak poprzez bezpośrednie działanie toksyczne na ośrodkowy układ nerwowy (OUN), może przyczynić się do obrzęku mózgu i wzrost ciśnienia śródczaszkowego. Zaburza on również przewodnictwo nerwowe w OUN, hamuje wytwarzanie energii w mitochondriach neuronów, zaburza potencjały postsynaptyczne w neuronach oraz zaburza metabolizm neurotransmiterów, a także ich oddziaływanie na receptory, ponad to uszkadza barierę krew–mózg i umożliwia przedostawanie się innych substancji neurotoksycznych do OUN. Amoniak jest związkiem chemicznym, którego właściwości decydują o toksycznym działaniu na mózg pacjenta.

**Tabela 1.** Encefalopatia wątrobowa — objawy kliniczne według skali West-Haven [13]

**Table 1.** *Hepatic encephalopathy — clinical symptoms according to West-Haven scale [13]*

Stopień nasilenia	Stan świadomości	Funkcje intelektualne	Zachowanie Osobowość	Zaburzenia nerwowo-mięśniowe
0	Prawidłowy	Prawidłowe	Prawidłowe	Brak
1	Odwrocenie rytmu snu i czuwania	Upośledzona koncentracja, zapominanie, problemy z wykonywaniem działań arytmetycznych	Lęk, drażliwość, pobudzenie, słowotok	Zaburzenia koordynacji wzrokowo-ruchowej (atakja) Zaburzenia pisma, Pojedyncze drżenia mięśniowe
2	Przymglenie, minimalna dezorientacja w czasie i przestrzeni, letarg	Wyraźne zaburzenia pamięci, niezorientowanie co do czasu	Zaburzenia zachowania, nieadekwatne zachowania	Wyraźne drżenia mięśniowe, <i>asterixis</i> , atakja, dyzartria, wyraźne zaburzenia pisma, odruchy prymitywne
3	Senność, splątanie, stupor	Bardzo nasilone spowolnienie psychoruchowe, otępienie	Reakcje lękowe, gniew, urojenia	Wygórowane odruchy ścięgniste, odruchy patologiczne, napady padaczkowe oczopląs, objawy pozapiramidowe
4	Śpiączka wątrobowa	Niemożliwe do oceny	Niemożliwe do oceny	Szerokie areaktywne źrenice, sztywność odmóżdzeniowa

**Tabela 2.** Klasyfikacja encefalopatii wątrobowej (EW) według Child-Pough [2, 14]

**Table 2.** *Hepatic encephalopathy classification according to Child-Pough [2, 14]*

	1 punkt	2 punkty	3 punkty
Bilirubina [mg/dl]	< 2,0	2,0–3,0	> 3,0
Albumina [g/dl]	> 3,5	2,8–3,5	< 2,8
Czas protrombinowy (w sek. ponad normę)	1–4	5–10	> 10
Wodobrzusze	Nie ma	Umiarkowane	Napięte
Encefalopatia wątrobowa	Bez objawów EW	Stopnie 1–2	Stopnie 3–4

Stadium A: 5–6 pkt. nie ma wskazań do przeszczepienia

Stadium B: 7–9 pkt. wskazania do przeszczepienia

Stadium C: 10–15 pkt. wskazania do przeszczepienia ([www.mp.pl](http://www.mp.pl))

Toksyczny amoniak jest przekształcany do nietoksycznego mocznika w cyklu mocznikowym (ornitynowym), który zachodzi w wątrobie. Schemat cyklu mocznikowego przedstawiono na rycinie 1.

W tkance mózgowej metabolizm amoniaku przebiega w wyniku innego procesu niż w komórkach wątrobowych. Przyłącza się on do cząsteczki — ketoglutaranu, w wyniku czego powstaje glutaminian, a następnie po

dołączeniu grupy amidowej — glutamina, która nie jest substancją toksyczną dla mózgu.

W przypadku dużego stężenia amoniaku we krwi, jego przenikanie do tkanki OUN jest na tyle duże, że mechanizmy obronne zawodzą i związek ten toksycznie oddziałuje na mózg. Istnieją też inne czynniki powodujące występowanie encefalopatii wątrobowej, między innymi: krótkołańcuchowe kwasy tłuszczowe, metionina oraz jej

**Tabela 3.** Czynniki wyzwalające encefalopatię wątrobową [15]

**Table 3.** Possible causes of hepatic encephalopathy [15]

Krwawienie z przewodu pokarmowego
Zakażenie, posocznica
Hiponatremia, hipokaliemia (zaburzenia elektrolitowe)
Odwodnienie
Zaparcia
Dieta z nadmiarem białka
Alkohol
Leki psychotropowe
Niesteroidowe leki przeciwzapalne

pochodne merkaptany. Jednak najczęstszą przyczyną tego schorzenia jest hiperamonemia, której stwierdzenie jest podstawą rozpoznania oraz oceny nasilenia stopnia encefalopatii wątrobowej. Wysokie stężenie mocznika we krwi wiąże się z ryzykiem wystąpienia encefalopatii wątrobowej [2]. Oprócz możliwości oznaczania stężenia amoniaku we krwi tętniczej, pomocne w diagnostyce może być badanie spektroskopowe mózgu (ocena metabolizmu komórek nerwowych) [12]. Wyniki niektórych badań sugerują, że spektroskopia rezonansu magnetycznego mózgu może pomóc w wykrywaniu minimalnej encefalopatii wątrobowej [12, 17, 18]. W diagnostyce wykorzystuje się też na przykład tomografię komputerową czy rezonans magnetyczny (pomocne przy stwierdzeniu obrzęku mózgu lub innych stanów patologicznych). W badaniu EEG można wykazać zwolnienie czynności

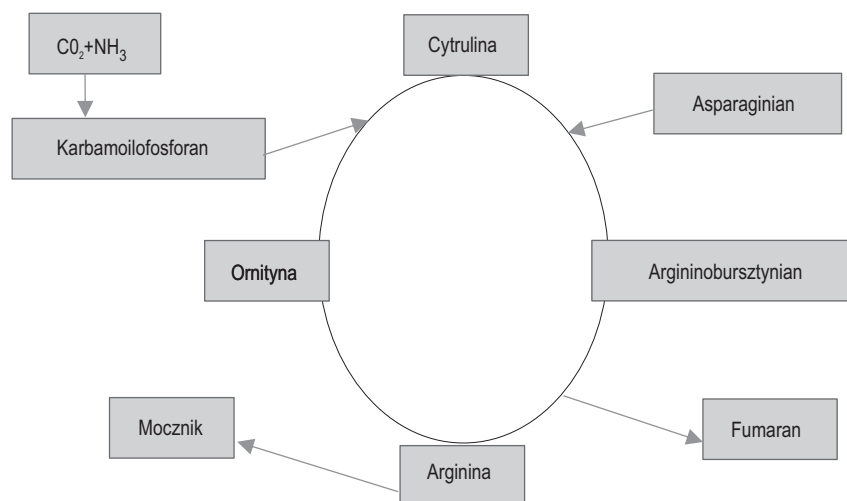
podstawowej we wczesnych stadiach EWW, ogniskowe lub uogólnione fale wolne, fale trójfazowe, wyładowania napadowe iglic lub fal wolnych. W zaawansowanych stadiach EW może się pojawić zredukowany rytm alfa ze wzrostem aktywności delta [2, 6, 19].

Wśród przyczyn przyczyn hiperamonemii wymienia się:

1. Wzrost produkcji amoniaku w jelitach: zaparcia, SIBO (*small intestinal bacterial overgrowth*), nadmierna podaż białka w diecie, krwawienia do przewodu pokarmowego, zaburzenia trawienia.
2. Wzrost pozajelitowej produkcji amoniaku: w przebiegu infekcji, na skutek odwodnienia, w niewydolności nerek, na skutek przyjmowania leków moczopędnych — diuretyków tiazydowych, acetazolamidu, zaburzeń gospodarki jelitowej.
3. Upośledzenie detoksykacji amoniaku: martwica hepatocytów — na przykład w ostrej niewydolności wątroby, zmniejszona liczba prawidłowych hepatocytów — na przykład w marskości, krążenie oboczne — na przykład anastomozy wrotno-systemowe, zakrzepica żyły wrotnej, nadciśnienie wrotne, operacje odbarczające typu „shunt”, choroba Budda-Chiariego [6].

**Leczenie**

Podstawowym lekiem wykorzystywanym w leczeniu encefalopatii wątrobowej jest Asparaginian ornityny (LOLA, *L-ornithine L-aspartate*). Działanie tego leku polega na zwiększeniu metabolizmu amoniaku. Dostępne preparaty togranulat do przygotowania roztworu doustnego (sasz. 3 g), koncentrat do przygotowania roztworu do infuzji (amp. 5 g/10 ml) oraz tabletki. Skuteczne są tylko odpowiednio wysokie dawki asparaginianu ornityny (tab. 4). Ważnym elementem profilaktyki i leczenia encefalopatii wątrobowej jest leczenie zaparć. Zaburzenia trawienia



**Rycina 1.** Schemat cyklu mocznikowego [16]

**Figure 1.** Diagram of the urea cycle [16]

**Tabela 4. Dawkowanie asparagianu ornityny**  
**Table 4. The dose of L-asparagian L-ornityne**

Profilaktycznie w minimalnej encefalopatii: 3 g/d. (1 sasz./d.)
W encefalopatii w stopniu 1.: 6–9 g/d. (2–3 sasz./d.)
W encefalopatii w stopniu 2.: 9–18 g/d. (3–6 sasz./d.)
W encefalopatii w stopniu 3. i 4.: 10–40 g/d. i.v. (2–8 amp./d.)

prowadzą do rozwoju patologicznej flory bakteryjnej oraz nasilenia procesów fermentacyjnych i gnilnych. Powstają wtedy substancje toksyczne (głównie amoniak). Substancje te nie są metabolizowane w uszkodzonej wątrobie. Poprzez anastomozy wrotno-układowe dostają się do krążenia układowego oraz do OUN. Dobre efekty leczenia osiąga się poprzez poprawienie trawienia, normalizację bakteryjnej flory jelitowej oraz przede wszystkim wyeliminowanie zapań.

W leczeniu zapań lekiem pierwszego rzutu jest laktuloza. Zakwasza ona środowisko i tym samym zmniejsza produkcję bakterii. Stanowią one pożywkę dla wzrostu bakterii sacharolitycznych w jelicie grubym, które hamują rozwój flory proteolitycznej, powodują obniżenie pH treści jelitowej, które sprzyja przemianie amoniaku w słabo wchłaniany jon amonowy. Przyspiesza ona pasaż jelitowy i zmniejsza tym samym ilość toksyn wchłoniętych z jelita [2]. W leczeniu zapań dobrze jest rotować leki, gdyż ciągłe stosowanie laktulozy sprzyja wytworzeniu się zjawiska tolerancji. Warto również podawać makrogle, które nie dają tolerancji, ale też nie zakwaszają środowiska.

W literaturze opisywane jest też płukanie jelit jako metoda leczenia EW, która redukuje liczbę bakterii oraz amoniaku i innych substancji toksycznych.

Jako leczenie wspomagające można zastosować [6] enzymy trzustkowe, które poprawiają trawienie białek i węglowodanów.

Leczenie antybiotykami wzbudza kontrowersyjne, gdyż zalecany czas podawania antybiotyków jest relatywnie długi — nawet do 6 miesięcy. W leczeniu stosuje się niewchłaniające się z przewodu pokarmowego antybiotyki o szerokim spektrum działania bakteriobójczego z grupy rifamycyn, na przykład Tixteller lub Xifaxan, które są aktywne wobec patologicznej flory bakteryjnej jelita grubego (bakterie G+ i G-, tlenowe i beztlenowe). Przeciwwskazaniem do stosowania jest całkowita lub częściowa niedrożność jelit, ciężkie wrzodziejące uszkodzenia jelit oraz ciąża.

Według charakterystyki produktu leczniczego antybiotyki posiada liczne i poważne działania niepożądane. Natomiast w praktyce ze względu na znikomą wchłaniania leku, około 1% [2], działania te występują rzadko. Często są natomiast niegroźne objawy uboczne stosowania tego leku w postaci wzdęć, bólów brzucha, nudności, wymiotów, bolesnego parcia na stolec, biegunki. Jako alternatywę dla tego antybiotyku można zastosować są neomycynę, metronidazol, wankomycynę oraz antybiotyki chinolonowe. Zastosowanie tych antybiotyków wiąże się jednak z licznymi działaniami niepożądanymi, takimi jak na przykład oto- i neurotoksyczność.

W leczeniu i zapobieganiu encefalopatii wątrobowej ważne są diagnostyka i leczenie krwawień do przewodu pokarmowego. Wynaczyniona krew jest bogatym źródłem białka (20 mg białka w 100 ml krwi). W przypadku krwawień do przewodu pokarmowego stosuje się krótkotrwałe ograniczenie białka w diecie do 0,2–0,5, g/kg/dobę. W pozostałych przypadkach encefalopatii wątrobowej dieta ubogobiałkowa jest kontrowersyjna, a niektórzy autorzy zalecają nawet zwiększenie białka w diecie [6].

Metody leczenia muszą być ściśle związane z przyczyną i mechanizmem rozwinięcia się EW (leczenie krwawień wewnętrznych: interwencja chirurgiczna, antybiotykoterapia, prawidłowe odżywianie).

W każdym przypadku korzystne jest podawanie asparagianu ornityny, który stymuluje pozawątrobowy cykl amoniaku tj., wspomaga wiązanie amoniaku z glutaminianem i powstawanie glutaminy. Procesy te zachodzą w OUN, nerkach oraz mięśniach. W praktyce zastosowanie mają arginina, ornityna oraz asparagian ornityny. Najważniejszy w terapii jest asparagian ornityny, gdyż to jedyny aminokwas, który zużywa się w przebiegu cyklu mocznikowego. L-asparagian L-ornityny ulega w górnym odcinku przewodu pokarmowego rozpadowi na dwa oddzielne aminokwasy: ornitynę i asparagian. Ornityna w cyklu mocznikowym jest aktywatorem syntetazy karbamylfosforanowej, jednego z enzymów cyklu. Skuteczne są jednak tylko odpowiednio wysokie dawki asparagianu ornityny uzależnione od stopnia zaawansowania encefalopatii.

W minimalnej encefalopatii wątrobowej skuteczna dawka tego leku wynosi 3 g/dobę. Przeciwwskazaniem do stosowania asparagianu ornityny jest ciężka niewydolność nerek (kreatynina > 3 mg/dl) oraz nietolerancja fruktozy. Ciąża jest przeciwwskazaniem względnym do stosowania tego leku.

Jako leczenie wspomagające można stosować fosfolipidy. Nie mają one wpływu na poziom amoniaku, ale są wbudowywane w błonę komórkową uszkodzonych hepatocytów, co w pewnym zakresie poprawia prawidłową funkcję komórek wątroby.

Sylimaryna to lek pochodzenia roślinnego. Wspomaga procesy syntezy białek w komórkach wątroby i wspomaga regenerację hepatocytów. Nie ma jednak bezpośredniego wpływu na stężenie amoniaku. Może być stosowane jako leczenie wspomagające.

W zaawansowanych stadiach encefalopatii wątrobowej znane są także metody leczenia oparte na dializie albuminowej, która polega na usunięciu toksyn zalegających w wątrobie — System MARS (*Molecular Absorbent Molecular Recirculating System*) [4]. System dostępny jest jedynie na oddziałach intensywnego nadzoru hepatologicznego i w wysoko wyspecjalizowanych ośrodkach. Wskazaniami do zastosowania systemu MARS są zatrucia toksynami o dużym powinowactwie do albumin. Leczenie to zapobiega też wystąpieniu zespołu wątrobowo-nerkowego i pomaga w prowadzeniu chorego do momentu przeszczepienia wątroby [2, 6].

### Podsumowanie

Każde schorzenie wątroby stwarza ryzyko rozwoju encefalopatii wątrobowej. Wczesna diagnostyka i terapia encefalopatii wątrobowej poprawiają jakość życia pacjentów, umożliwiają bezpieczne wykonywanie pracy zawodowej i prowadzenie aktywnego trybu życia.

Prawidłowe diagnozowanie i leczenie encefalopatii wątrobowej są ważne również w podeszłym wieku. U seniorów, często uszkodzenie toksyczne wątroby spowodowane przyjmowaniem określonych grup leków (np. niesteroidowych leków przeciwzapalnych) czasami współlistnieje z uszkodzeniem wątroby spowodowanym czynnikami wirusowymi, takimi jak przebyte wirusowe zapalenie wątroby typu B lub przewlekłe wirusowe zapalenie wątroby typu C, niekiedy prowadzące do marskości wątroby. Występujące w tej grupie zaparcia są czynnikiem rozwoju encefalopatii wątrobowej. W tej grupie wiekowej objawy encefalopatii wątrobowej mogą być mylnie diagnozowane jako depresja lub otępienie.

Ważnym czynnikiem w procesie profilaktyki i leczenia tego schorzenia szczególnie u seniorów jest leczenie zaparc.

Wcześnie rozpoznana i prawidłowo leczona encefalopatia, a szczególnie minimalna encefalopatia wątrobowa, kiedy nie występuje jeszcze upośledzenie funkcji motorycznych, ale pojawiają się zaburzenia funkcji poznawczych, jest stanem potencjalnie odwracalnym, pod warunkiem wdrożenia odpowiedniego postępowania terapeutycznego [20].

### Streszczenie

*Encefalopatię wątrobową (EW) obserwuje się u pacjentów z marskością wątroby. Jest ona definiowana jako spektrum zaburzeń psychiatrycznych i neurologicznych u pacjentów z dysfunkcją wątroby. Podtyp EW zwany minimalną encefalopatią wątrobową jest bardzo rozpowszechniony wśród chorych z dysfunkcją wątroby. Definiuje się ją jako encefalopatię bez ewidentnych nieprawidłowości neurologicznych, ale z deficytem funkcji poznawczych wykrywalnym w testach psychometrycznych. Encefalopatia wątrobowa charakteryzuje się zmianami osobowości i osłabieniem funkcji intelektualnych. Mechanizm rozwoju EW wyjaśnia się efektem działania substancji neurotoksycznych, które występują w wyniku marskości wątroby i nadciśnienia wrotnego. Dyskretne oznaki EW obserwuje się u prawie 70–80% pacjentów z dysfunkcją wątroby. Rozwój tej choroby ma istotny negatywny wpływ na przeżywalność chorych. Artykuł stanowi przegląd objawów i metod leczenia encefalopatii wątrobowej.*

**Psychiatria 2016; 13, 4: 203–209**

**Słowa kluczowe:** encefalopatia wątrobowa, marskość, nadciśnienie tętnicze wrotne

### Piśmiennictwo:

1. Bujnowska-Fedak M.M., Grata-Borkowska U., Sapilak B. Otępienie i depresja u pacjentów w podeszłym wieku w Praktyce Lekarza Rodzinnego. *Family Medicine & Primary Care Review* 2012; 14: 349–353.
2. Panasiuk A. Encefalopatia wątrobowa. *Wybrane Problemy Kliniczne* 2014; 64–74.
3. Bleibel W., Al-Osaimi A.M.S. Hepatic encephalopathy. *Saudi J. Gastroenterol.* 2012; 18: 301–309.
4. www.healthline.com; 1.09.2016.
5. Todd FR. Current concepts in the pathophysiology and management of hepatic encephalopathy. *Gastroenterol. Hepatol. (NY)* 2011; 7: 222–233.
6. Panasiuk A. (red.). Encefalopatia wątrobowa. Wydawnictwo Lekarskie PZWL (Warszawa) 2016.
7. Migdalski P. Encefalopatia wątrobowa — poglądy etiopatogenetyczne. *Hepatologia Polska* 1997; 4: 31–36.
8. Migdalski P. Encefalopatia wątrobowa — poglądy terapeutyczne. *Hepatologia Polska* 1998; 5: 93–100.
9. Hartleb M. Encefalopatia wątrobowa u chorych z marskością wątroby. *Gastroenterologia Kliniczna* 2013; 5: 106–122.
10. Zhan T., Stremmel W. The diagnosis and treatment of minimal hepatic encephalopathy. *Dtsch Arztebl Int.* 2012; 109: 180–187.

11. Weissenborn K., Ennen J.C., Schomerus H., Hecker N.R.H. Neuropsychological characterization of hepatic encephalopathy. *J. Hepatol.* 2001; 34: 768–773.
12. Ciećko-Michalska I., Dziedzic T., Banyś R. i wsp. Does magnetic resonance spectroscopy identify patients with minimal hepatic encephalopathy? Czy spektroskopia rezonansu magnetycznego identyfikuje pacjentów z minimalną encefalopatią wątrobową? *Neurologia i Neurochirurgia Polska* 2012; 46: 436–442.
13. Broła W. Neurologiczne aspekty encefalopatii wątrobowej. *Studia Medyczne* 2010; 18: 61–67.
14. <https://www.mp.pl/interna/table/B16.7.12-1>; 1.09.2016.
15. Juszczak J. Encefalopatia wątrobowa. Postępowanie w warunkach praktyki lekarza rodzinnego. *Lekarz Rodzinny* 2014: 4–10.
16. Bańkowski E. (red.). Podręcznik dla studentów uczelni medycznych. Urban and Partner, Wrocław 2016: 241.
17. Ciećko-Michalska I., Dziedzic T., Słowik A. i wsp. Liver and brain metabolism, alterations in patients with minima hepatic encephalopathy. *Przegląd Gastroenterologiczny* 2013; 8: 115–119
18. Jankowska I., Wicher D., Tesseyre M., Kielecka-Kuszyk J., Pawłowicz J. Markery przewlekłej niewydolności wątroby. [https://www.podyplomie.pl/ppd\\_online/articles/12151](https://www.podyplomie.pl/ppd_online/articles/12151); 1.09.2016.
19. Goś-Zajac A., Habior A. Minimalna encefalopatia wątrobowa — rozpoznawanie i znaczenie kliniczne. *Postępy Nauk Medycznych* 2006; 4: 158–162. <http://www.czytelniamedyczna.pl/2694,minimalna-encefalopatia-watrobowa-rozpoznawanie-i-znaczenie-kliniczne.html>; 1.09.2016.
20. Blei A.T., Cordoba J.; The practice parameters committee of the American College of Gastroenterology. *Hepatic Encephalopathy* 2001; 96: 7.