

Zaburzenia gałkoruchowe w chorobach ośrodkowego układu nerwowego

Krzysztof Jadanowski, Sławomir Budrewicz, Ewa Koziorowska-Gawron

Katedra i Klinika Neurologii Akademii Medycznej we Wrocławiu

STRESZCZENIE

W pracy przedstawiono rodzaje ruchów gałek ocznych, opisując ich fizjologię oraz struktury anatomiczne biorące udział w ich powstawaniu. Omówiono także objawy kliniczne zaburzeń gałkoruchowych w zależności od miejsca uszkodzenia ośrodkowego układu nerwowego w przebiegu schorzeń ostrych (najczęściej naczyńniowych). Uwzględniono także specyfikę zaburzeń gałkoruchowych w przewlekłych schorzeniach zwyrodnieniowych. Autorzy podkreślają istotne znaczenie elektrofizjologicznej diagnostyki zaburzeń gałkoruchowych w chorobach mózgu, która stanowi ważne uzupełnienie współczesnych metod diagnostyki obrazowej.

Polski Przegląd Neurologiczny 2010; 6 (4): 202–211

Słowa kluczowe: zaburzenia gałkoruchowe, sakkady, odruch przedsionkowo-oczny, diagnostyka

Wprowadzenie

Zaburzenia ruchów gałek ocznych są częstym objawem chorób neurologicznych. Czasami stanowią pierwszą manifestację choroby. Określenie charakteru zaburzeń gałkoruchowych może ułatwić dokonanie rozpoznania. By prawidłowo przeprowadzić badanie, trzeba znać fizjologię ruchu gałek ocznych, a interpretacja stwierdzanych objawów patologicznych jest możliwa jedynie w przypadku znajomości lokalizacji i funkcji struktur uczestniczących w tym ruchu.

Adres do korespondencji: lek. Krzysztof Jadanowski
Katedra i Klinika Neurologii AM
ul. Borowska 213, 50-556 Wrocław
tel.: 71 734 31 00, faks: 71 734 31 09
e-mail: krzysztofjada@wp.pl
Polski Przegląd Neurologiczny 2010, tom 6, 4, 202–211
Wydawca: „Via Medica sp. z o.o.” sp.k.
Copyright © 2010 Via Medica

Rodzaje ruchów gałek ocznych

Podstawowym celem ruchu gałek ocznych jest uzyskanie ostrego, stabilnego i pojedynczego widzenia. Aby to osiągnąć, oczy muszą zostać skierowane na obiekt zainteresowania w taki sposób, by jego obraz padł na siatkówkę w miejscu gwarantującym najlepszy odbiór, czyli tam, gdzie zagęszczenie fotoreceptorów jest największe, w dołku środkowym. Obraz musi być tutaj wystarczająco stabilnie utrzymany niezależnie od ruchu obserwatora czy obiektu. To zadanie jest realizowane przez dwie kategorie ruchów gałek ocznych — ruchy przemieszczające spojrzenie oraz utrzymujące spojrzenie. Spośród ruchów przemieszczających spojrzenie wyróżnia się sakkady, wolne ruchy śledzenia i ruchy wergencyjne. Do ruchów utrzymujących spojrzenie zalicza się fiksację, odruch przedsionkowo-oczny (VOR, *vestibulo-ocular reflex*) i odruch optokinetyczny (OKR, *optokinetic reflex*) [1–3].

Ruchy przemieszczające spojrzenie

Sakkady to szybkie, skojarzone ruchy gałek ocznych przemieszczające obraz obiektu z obwodowej części siatkówki do jej centrum, dzięki czemu może być on lepiej widziany. Podczas sakkady oko porusza się z prędkością 30–700 °/s, przy czym istnieje ścisła zależność między amplitudą ruchu a jego prędkością. Przy większej amplitudzie oko uzyskuje większą prędkość. Latencja od momentu pojawienia się bodźca do wyzwolenia sakkady wynosi około 150–250 ms. W czasie wykonywania ruchu nie jest możliwe widzenie ani zmiana zaplanowanej wcześniej trajektorii. Sakkady mogą być wyzwolane w sposób dowolny lub odruchowy, przy czym bodziec wyzwalaający nie musi mieć charakteru wzrokowego, ale może być także słu-

chowy lub dotykowy. Do sakkad zalicza się również szybkie fazy oczopląsu podczas stymulacji przedsionkowej lub optokinetycznej, a także szybkie ruchy gałek ocznych podczas fazy snu REM [1–3].

Wolne ruchy śledzenia to płynne, skojarzone ruchy gałek ocznych, których zadaniem jest zapobieganie rozmazaniu na siatkówce obrazu obiektu wolno poruszającego się na tle otoczenia. Są one wywoływane przez bodziec z latencją nieco krótszą niż latencja sakkady — 100–200 ms. Prędkość oka podczas tego ruchu (do ok. 70 °/s) jest stale dostosowywana do prędkości poruszającego się obiektu w mechanizmie sprzężenia zwrotnego. Wolne ruchy śledzenia nie mogą być generowane bez bodźca. Przy próbie śledzenia wyobrażonego celu powstaje seria sakkad. Jednak, podobnie jak w przypadku sakkad, bodziec może mieć inny charakter niż wzrokowy [1–3].

Ruchy wergencyjne to ruchy gałek ocznych w przeciwstawnych kierunkach odbywające się w tym samym czasie. Celem ruchów wergencyjnych jest zachowanie pojedynczego widzenia obiektu, który przybliży się lub oddala od obserwatora (konwergencja — zbieżność i dywergencja — rozbieżność). W celu uzyskania pojedynczego widzenia obrazy obserwowanego obiektu muszą być jednocześnie utrzymane w odpowiadających sobie punktach obu siatkówek. Istnieją dwa bodźce wyzwalające ruch wergencyjny — zamazanie i dwojenie obrazu. Zamazanie obrazu świadczące o tym, że obserwowany obiekt jest zbyt blisko lub daleko od obserwatora, wywołuje zmianę akomodacji wraz ze zmianą rozmiaru źrenicy i towarzyszącym ruchem wergencyjnym. Diplopia związana z padaniem obrazów na niekorespondujące punkty siatkówki wywołuje ruch wergencyjny zmieniający linie widzenia oczu tak, aby możliwa była fuzyja obrazów i pojedyncze widzenie [1–4].

Ruchy utrzymujące spojrzenie

Odruch przedsionkowo-oczny polega na skojarzonym ruchu gałek ocznych w kierunku przeciwnym do ruchu głowy. Zadaniem VOR jest stabilizacja obrazu na siatkówce podczas szybkiego ruchu. Informacja o ruchu głowy pochodzi z narządu przedsionkowego ucha środkowego. Receptory odbierające informację o ruchu obrotowym są zlokalizowane na grzebieniach bańkowych przewodów półkolistych, natomiast dla ruchu liniowego mieszczą się w narządzie otolitowym woreczka (dla ruchu pionowego) i łagiewki (dla ruchu poziomego); VOR zapewnia kompensacyjny ruch gałek ocznych dla ruchu głowy we wszystkich

płaszczyznach. Ma bardzo krótki czas latencji (ok. 15 ms), dzięki czemu obraz na siatkówce jest stabilny nawet podczas szybkich ruchów głowy (np. podczas biegania). Informacja z narządu przedsionkowego jest przekazywana do jąder przedsionkowych, a następnie do jąder gałkoruchowych i mięśni poruszających gałką oczną. Najlepiej można to zilustrować na przykładzie poziomego, obrotowego ruchu głowy. Skręt głowy, poprzez ruch endolimfy, powoduje pobudzenie w kanale półkolistym po stronie, w którą jest skręcana głowa. Następnie informacja biegnie do jądra przedsionkowego przyśrodkowego po tej samej stronie. Jądro przedsionkowe przyśrodkowe wysyła sygnały pobudzające do jądra nerwu odwodzącego po stronie przeciwnej i jednocześnie sygnały hamujące do tożstronnego jądra nerwu odwodzącego. Jądro nerwu odwodzącego zawiera motoneurony dla tożstronnego mięśnia prostego boczno, a poprzez neurony wstawkowe, za pośrednictwem pęczka podłużnego przyśrodkowego, przekazuje pobudzenia do części przeciwstronnego jądra nerwu okoruchowego unerwiającej mięsień prosty przyśrodkowy. W ten sposób pobudzenie w prawym kanale półkolistym podczas ruchu głowy w prawo powoduje zwrot gałek ocznych w lewo. Jeżeli ruch obrotowy głowy jest utrzymywany, gałki oczne poruszają się płynnie do momentu, w którym osiągają swoje maksymalne wychylenie w obrębie oczodołu (wolna faza oczopląsu), a następnie ruchem sakkadowym są przenoszone ponownie do położenia centralnego (szybka faza oczopląsu) [1–5].

Odruch optokinetyczny, podobnie jak VOR, służy stabilizacji obrazu na siatkówce podczas ruchu głowy. Ponieważ informacja o ruchu pochodzi w tym wypadku z układu wzrokowego, czas latencji odruchowego przemieszczenia gałek ocznych, związany z przetwarzaniem sygnału wzrokowego, jest znacznie dłuższy i wynosi około 50–100 ms; OKR nie pozwala więc na kompensację szybkich ruchów głowy, ale uzupełnia VOR podczas wolnego, jednostajnego ruchu, kiedy pobudzenie w układzie przedsionkowym jest niewystarczające lub podczas przemieszczania się otoczenia względem nieruchomego obserwatora (np. w czasie obserwacji krajobrazu przez okno jadącego pociągu). Najlepszym bodźcem wyzwalającym OKR jest przemieszczanie się całego obrazu poprzez siatkówkę [1–5].

Fiksacja to utrzymywanie w dołku środkowym siatkówki obrazu wybranego obiektu stacjonarnego. W warunkach fizjologicznych okresy fiksacji trwają zwykle około 200 ms. W rzeczywistości

podczas fiksacji oczy nie są nieruchome, lecz wykonują niedostrzegalne gołym okiem miniaturowe ruchy. Wyróżnia się trzy rodzaje takich ruchów: mikrosakkady, mikrodryf i mikrodrżenie. Rola mikrosakkad, których amplituda nie przekracza $0,1^\circ$ jest nieznana, prawdopodobnie są one zbędne dla postrzegania wzrokowego. Mikrodryf — powolny ruch o podobnej amplitudzie i prędkości do $0,25^\circ/s$ — zapobiega zanikaniu nieruchomego obrazu na siatkówce, związanemu z adaptacją receptorów. Mikrodrżenie to stała aktywność ruchowa gałek ocznych podczas fiksacji o amplitudzie wielokrotnie mniejszej niż mikrosakkady i częstotliwości 50–100 Hz [1–3].

Zaburzenia gałkoruchowe związane z uszkodzeniem struktur pnia mózgu

W pniu mózgu znajdują się liczne struktury uczestniczące w kontroli ruchów gałek ocznych, dlatego jego uszkodzenie często wiąże się z zaburzeniami gałkoruchowymi. Most jest odpowiedzialny przede wszystkim za kontrolę poziomych ruchów gałek ocznych, śródmózgowie odgrywa decydującą rolę w kontroli ruchów pionowych, a w rdzeniu przedłużonym mieszczą się jądra uczestniczące w utrzymaniu spojrzenia (utrzymaniu gałek ocznych w pozycji nadanej po wykonaniu ruchu — tzw. integrator nerwowy) oraz jądra istotne dla powstania VOR.

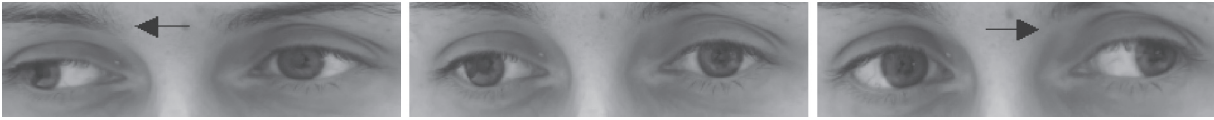Most

W nakrywce mostu jest zlokalizowane parzyste jądro nerwu odwodzącego będące podstawową strukturą pnia mózgu dla poziomych, skojarzonych ruchów gałek ocznych. Jądro to zawiera motoneurony unerwiające tożstronny mięsień prosty boczny oka oraz neurony wstawkowe, których aksony po przekroczeniu linii środkowej biegną w pęczku podłużnym przyśrodkowym, osiągając przeciwstronne jądro nerwu okoruchowego, gdzie kontaktują się z motoneuronami dla mięśnia prostego przyśrodkowego. Jądro nerwu odwodzącego otrzymuje sygnały dla wszystkich rodzajów poziomych ruchów gałek ocznych. Sygnały pobudzające dla sakkad pochodzą z tożstronnych neuronów wyzwalających pobudzenie (EBN, *excitatory burst neurons*) zlokalizowanych rostralnie w obrębie okołosphoidalnego tworu siatkowatego mostu (PPRF, *paramedian pontine reticular formation*), który jest pniowym generatorem sakkad poziomych. Sygnały hamujące sakkady pochodzą z przeciwstronnych neuronów hamujących pobudzenie (IBN, *inhibitory burst neurons*), wchodzących rów-

niez w skład PPRF, zlokalizowanych kaudalnie. Polecenie utrzymania spojrzenia jądro nerwu odwodzącego otrzymuje z tożstronnego jądra przedśionkowego przyśrodkowego i przylegającego do niego jądra poprzedzającego należącego do zespołu jąder okołopodjęzykowych (NPH, *nucleus prepositus hypoglossi*). Jądra te wchodzi w skład integratora nerwowego dla ruchów poziomych. Pobudzenia dla wolnych ruchów śledzenia, odruchu przedśionkowo-ocznego i optokinetycznego pochodzą z przeciwstronnego jądra przedśionkowego przyśrodkowego. Strukturą o istotnym znaczeniu dla kontroli ruchów gałek ocznych, zlokalizowaną między innymi także w moście, jest pęczek podłużny przyśrodkowy. Zawiera on aksony neuronów uczestniczących w poziomych, pionowych i obrotowych (torsyjnych) skojarzonych ruchach oczu. Dla ruchów poziomych przechodzą tędy aksony neuronów pośredniczących, dla ruchów pionowych i obrotowych — aksony z jąder przedśionkowych, przekazujące sygnały wolnych ruchów śledzenia oraz odruchu przedśionkowo-ocznego, a także aksony przekazujące sygnały dla sakkad [1, 2, 6].

Uszkodzenie jądra nerwu odwodzącego powoduje utratę możliwości wykonywania poziomych, skojarzonych ruchów gałek ocznych w kierunku uszkodzenia — zarówno dowolnych, jak i odruchowych. Zachowane są natomiast ruchy pionowe i wergencyjne. W przypadku ostrego uszkodzenia obserwuje się przeciwstronne zbaczanie gałek ocznych [1, 2, 7–9].

Uszkodzenie pęczka podłużnego przyśrodkowego powoduje porażenie międzyjądrowe, które charakteryzuje się upośledzeniem przywodzenia oka po stronie uszkodzenia podczas skojarzonego ruchu gałek ocznych. Przywodzenie związane z konwergencją może być zachowane. Podczas odwodzenia w oku po stronie przeciwnej do uszkodzenia pojawia się oczopląs dysocjacyjny. Ponadto w porażeniu międzyjądrowym może wystąpić skośne odchylenie gałek ocznych z hipertropią (wyższym ustawieniem oka) po stronie uszkodzenia oraz pionowy oczopląs dysocjacyjny. W przypadku uszkodzenia obustronnego (ryc. 1) obserwuje się dodatkowo zaburzenia pionowych ruchów gałek ocznych (utrzymania spojrzenia, wolnego śledzenia, VOR i OKR), intruzje sakkadowe podczas fiksacji oraz obustronny zez rozbieżny, określanymi mianem zespołu WEBINO (*wall-eyed bilateral internuclear ophthalmoplegia*). Najczęstsze przyczyny porażenia międzyjądrowego to: stwardnienie rozsiane, udar niedokrwienny pnia mózgu, guz



Rycina 1. Obustronne uszkodzenie pęczka podłużnego przyśrodkowego u kobiety ze stwardnieniem rozsianym

pnia mózgu i komory IV, wodogłowie, uraz, neuroinfekcja, encefalopatia wątrobowa oraz encefalopatia Wernickego [1, 2, 10, 11].

Jednoczesne uszkodzenie jądra nerwu odwodzącego i pęczka podłużnego przyśrodkowego powoduje objawy tak zwanego zespołu „jeden i pół”, który charakteryzuje się tożstrosnym porażeniem poziomych skojarzonych ruchów gałek ocznych z towarzyszącym porażeniem międzysłądowym. Jedynym zachowanym ruchem poziomym jest odwodzenie oka po stronie przeciwnej do uszkodzenia. Pionowe ruchy gałek ocznych i ruchy wergencyjne mogą być zachowane [1, 2, 10, 12].

Śródmózgowie

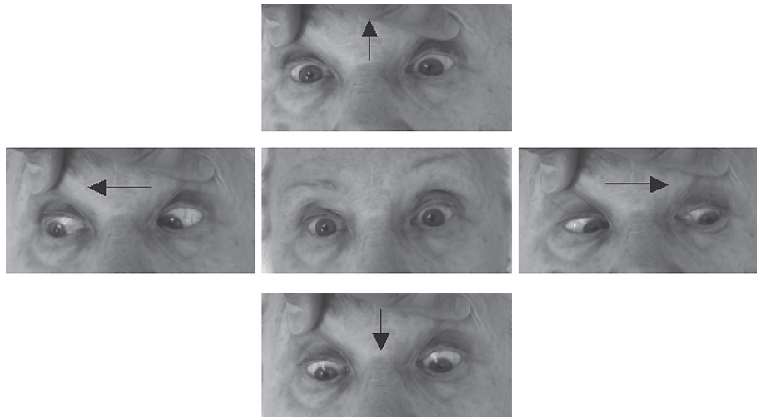
W śródmózgowiu znajdują się jądra nerwu okoruchowego i bloczkowego, które zawierają motoneurony dla mięśni poruszających gałkami ocznymi pionowo i obrotowo. Kluczowa struktura wyzwalająca sakkady to jądro śródmiaższowe rostralne pęczka podłużnego przyśrodkowego (riMLF, *rostral interstitial nucleus of the medial longitudinal fasciculus*). Jest ono zlokalizowane w rostralnej części śródmózgowia w polu przedczerwiennym, między pęczkiem tyłozgiętym a pęczkiem wzgórzowo-suteczkowym; riMLF zawiera EBN, które przekazują impulsy inicjujące sakkadę (pobudzenie fazowe), poprzez pęczek podłużny przyśrodkowy do tożstrosnego i przeciwstrosnego jądra nerwu okoruchowego (do obu mięśni prostych górnych i skośnych dolnych) dla ruchu ku górze oraz do tożstrosnego jądra nerwu okoruchowego i bloczkowego (tożstrosny mięsień prosty dolny i przeciwstrosny mięsień skośny górny) dla ruchu ku dołowi. Każde riMLF może więc inicjować zarówno sakkady ku górze, jak i ku dołowi, jednak sakkady obrotowe wyłącznie tożstrosnie. Neurony wyzwalające pobudzenie zlokalizowane w riMLF, podobnie jak te w PPRF, wysyłają aksony do integratora nerwowego, który przekształca pobudzenie fazowe w toniczne, umożliwiające utrzymanie gałki ocznej w nowym położeniu. Rolę integratora nerwowego dla sakkad pionowych i obrotowych pełni jądro śródmiaższowe Cajala (INC, *interstitial nucleus of Cajal*), zlokalizowane w pobliżu riMLF. Zawiera ono również IBN

dla sakkad pionowych i obrotowych, a także otrzymuje pobudzenia związane z pionowym odruchem przedśionkowo-ocznym i ruchami wolnego śledzenia w pionie. Wysyła projekcje poprzez spoidło tylne do przeciwstrosnego INC oraz jąder nerwu III i IV [1, 13].

Uszkodzenie riMLF najczęściej występuje w udarze w obszarze unaczynienia tętnicy wzgórzowo-podwzgórzowej okołosrodkowej tylnej. Niekiedy to naczynie, odchodzące od tętnicy tylnej mózgu, jest pojedyncze i zaopatruje oba riMLF. Główne objawy uszkodzenia riMLF to zwolnienie sakkad ku dołowi oraz obrotowy oczopląs skierowany kontralateralnie w stosunku do uszkodzenia wraz z torsyjnym, statycznym zbaczaniem gałek ocznych i zniesieniem tożstrosnych sakkad obrotowych. W przypadku obustronnego uszkodzenia dochodzi do zniesienia sakkad pionowych i obrotowych, z zachowaniem pionowego ruchu wolnego śledzenia i VOR [1, 2, 14, 15].

Uszkodzenie INC powoduje upośledzenie utrzymania spojrzenia po wykonaniu ruchów pionowych i obrotowych, obrotowy oczopląs z fazą szybką w kierunku uszkodzenia oraz tak zwaną oczną reakcją przechyleniową (OTR, *ocular tilt reaction*) z przeciwstrosnym do uszkodzenia przechyleniem głowy, tożstrosną hipertropią i incyklotorsją (wyższym ustawieniem i dośrodkowym skreśleniem gałki ocznej). Obustronne uszkodzenie INC prowadzi do ograniczenia zakresu wszystkich rodzajów ruchów gałek ocznych w pionie. Ponadto może wystąpić pionowy oczopląs ku górze wraz z odchyleniem głowy ku tyłowi [1, 2, 16].

Uszkodzenie spoidła tylnego wywołuje ograniczenie zakresu ruchów gałek ocznych w pionie (zwłaszcza ku górze) (ryc. 2). Często obserwuje się także oczopląs konwergencyjno-retrakcyjny składający się z asynchronicznych, zbieżnych sakkad, pojawiający się przy próbie patrzenia ku górze, patologiczną retrakcję powiek przy patrzeniu na wprost i zaburzenia ruchów wergencyjnych (porażenie konwergencji lub dywergencji z kurczowym, zbieżnym ustawieniem gałek ocznych). Ponadto w uszkodzeniu spoidła tylnego może wystąpić toniczne zbaczanie gałek ocznych ku dołowi, określane



Rycina 2. Kobieta (76 lat) z udarem niedokrwiennym lewego wzgórza i objawami uszkodzenia spoidła tylnego; widać całkowite zniesienie spozierania pionowego ku górze, a przy patrzeniu na wprost widoczna jest retrakcja powiek

mianem objawu „zachodzącego słońca”. Objaw ten jest często obserwowany u noworodków z krwawieniem wewnątrzkomorowym. Przyczynami uszkodzenia spoidła tylnego są najczęściej: guz mózgu, wodogłowie, udar krwotoczny lub niedokrwienny wzgórza, choroby metaboliczne, choroby zwyrodnieniowe mózgu, a także stwardnienie rozsiane i neuroinfekcje [1, 2, 13].

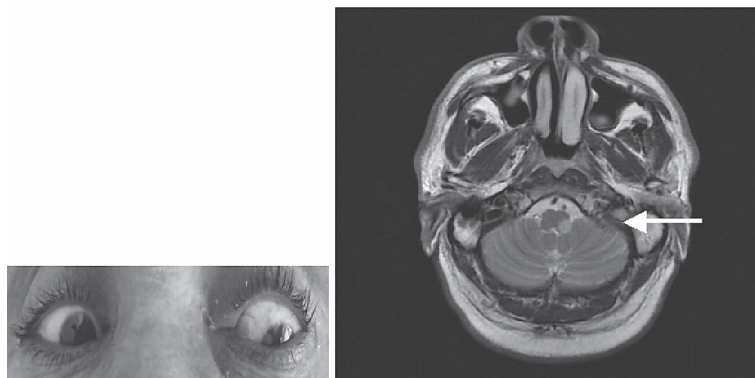
W pokrywie śródmózgowia mieszczą się wzgórki górne, których funkcja jest związana z powstawaniem wszystkich rodzajów sakkad. Zawierają one retinotopową mapę czuciową przeciwstronnego pola widzenia w warstwie grzbietowej, pod którą w warstwie brzusznej jest zlokalizowana mapa ruchowa. W warstwie brzusznej rozróżnia się wzgórkowe neurony wyzwalające pobudzenie, neurony fiksacyjne oraz neurony wzmacniające pobudzenia. Kierunek i rozmiar generowanej sakkady zależą od lokalizacji neuronu wyzwalającego pobudzenie. Neurony fiksacyjne mieszczą się w rostralnym biegunie wzgórków górnych i prawdopodobnie hamują sakkady poprzez swoje projekcje do komórek pauzy (OPN, *omnipause neurons*). Komórki te hamują w sposób toniczny wszystkie rodzaje sakkad; są zlokalizowane w jądrze wtrąconym szwu (RIP, *nucleus raphe interpositus*), w pobliżu jądra nerwu VI. Uszkodzenie bieguna rostralnego wzgórków górnych („strefy fiksacyjnej”) powoduje skrócenie czasu latencji sakkad oraz intruzje sakkadowe podczas fiksacji. Uszkodzenie bieguna ogonowego wywołuje przeciwny efekt — wydłuża czas latencji sakkad [1, 3, 17].

Rdzeń przedłużony

W rdzeniu przedłużonym znajduje się integrator nerwowy dla sakkad poziomych. W jego skład

wchodzi jądro poprzedzające podjęzykowe (NPH) oraz jądro przedsionkowe przyśrodkowe. Wynikiem uszkodzenia tych struktur jest oczopląs spojrzeniowy (*gaze-evoked nystagmus*). Charakterystycznym objawem, związanym z uszkodzeniem jądra dolnego oliwki i struktur w obrębie tak zwanego trójkąta Guillaina-Mollareta (jądro dolne oliwki, jądro zębate i jądro czerwienne), są mioklonie oczno-podniebienne [1, 2].

Częstą przyczyną uszkodzenia rdzenia przedłużonego jest udar niedokrwienny w części grzbietowo-bocznej przebiegający z objawami zespołu Wallenberga. Jest on najczęściej spowodowany zamknięciem tożstronnej tętnicy kręgowej, niekiedy w następstwie spontanicznego lub pourazowego jej rozwarstwienia. Rzadszą przyczyną udaru bywa zamknięcie tętnicy dolnej tylnej mózdzku. Do objawów klinicznych po stronie uszkodzenia zalicza się: zaburzenia czucia bólu i temperatury na twarzy, zespół Hornera, ataksję kończyn, porażenie krtani, gardła i podniebienia, a po stronie przeciwnej — zaburzenia czucia bólu i temperatury na tułowiu i kończynach. Wśród objawów gałkoruchowych wyróżnia się tożstronne zbaczanie gałek ocznych, upośledzenie wolnego śledzenia w kierunku przeciwnym do uszkodzenia i spontaniczny oczopląs (często poziomo-obrotowy), który może być zarówno tożstronny, jak i przeciwstronny. Ponadto obserwuje się lateropulsję sakkad (zbaczanie sakkad pionowych i hipermetrię sakkad poziomych w kierunku uszkodzenia) oraz OTR. W przypadku OTR w przebiegu uszkodzenia rdzenia przedłużonego, odmiennie niż przy uszkodzeniu śródmózgowia, głowa przechyla się w stronę uszkodzenia, a gałka oczna po stronie uszkodzenia jest ustawiona niżej i zrotowana na zewnątrz (ryc. 3) [1, 2, 18].



Rycina 3. Skośne odchylenie gałek ocznych u mężczyzny z udarem niedokrwiennym w grzbietowo-bocznej części rdzenia przedłużonego po lewej stronie (w obrazie rezonansu magnetycznego obszar zaznaczony strzałką)

W przypadku uszkodzeń okołosrodkowej części rdzenia przedłużonego częstym objawem jest oczopląs pionowy ku górze. Przyczyna tego oczopląsu to najprawdopodobniej przerwanie drogi dla pionowego VOR i połączeń uczestniczących w utrzymaniu spojrzenia w pionie [1, 2, 19].

Zaburzenia gałkoruchowe w uszkodzeniu mózdzku

Mózdzek optymalizuje ruch oka poprzez dostosowanie jego prędkości i amplitudy do przemieszczającego się celu, tak aby uzyskany obraz był możliwie najwyraźniejszy. W kontrolę ruchów gałek ocznych są zaangażowane głównie dwa regiony mózdzku — płat grudkowo-kłaczkowy, nazywany także mózdzkiem przedsionkowym (*vestibulocerebellum*), oraz grzbietowa część robaka w obrębie płacików VI i VII (część stoku, liścia, guza i piramidy) wraz z leżącym pod nią jądrem wierzchu. W mózdzku przedsionkowym nieco odmienne funkcje pełni kłaczek wraz z kłaczkami dodatkowymi oraz grudka wraz z przylegającą do niej brzusznią częścią czopka. Kłaczek i kłaczek dodatkowy modulują ruch gałek ocznych podczas wolnego śledzenia, VOR i OKR. Uczestniczą także, wraz z jądrami przedsionkowymi i NPH, w utrzymaniu spojrzenia. W wyniku uszkodzenia tych struktur pojawiają się oczopląs pionowy ku dołowi, zaburzenia ruchu wolnego śledzenia, niedostateczne utrzymywanie spojrzenia (oczopląs spojrzeniowy) oraz upośledzenie hamowania VOR. Grudka wraz z przylegającą częścią czopka uczestniczy w tak zwanym mechanizmie „magazynowania prędkości” wzmacniającym odpowiedź gałkoruchową podczas VOR. Uszkodzenie grudki prowadzi do powstania okresowego oczopląsu naprzemiennego. Jest to oczopląs poziomy zmienia-

jący kierunek w regularnych odstępach czasu. Grzbietowa część robaka oraz jądro wierzchu uczestniczą przede wszystkim w odpowiednim dopasowaniu amplitudy sakkad. Przy uszkodzeniach grzbietowej części robaka sakkady są hipometryczne, a w przypadku uszkodzenia jądra wierzchu obserwuje się hipermetrię sakkad [1, 20–22].

Jedną z przyczyn zaburzeń gałkoruchowych związanych z dysfunkcją mózdzku są wady rozwojowe tyłomózgowia. W zespole Arnoldda-Chiariego dochodzi do uszkodzenia tylnej części mózdzku (kłaczkowa, kłaczkowa dodatkowa, grudki i czopka) oraz tylnej części rdzenia przedłużonego. W typie pierwszym malformacji stwierdza się nadmierne wydłużenie rdzenia przedłużonego z jednoczesnym przemieszczeniem migdałków mózdzku do otworu wielkiego. W tym przypadku objawy gałkoruchowe pojawiają się w wieku dorosłym. W typie II, w którym do otworu wielkiego przemieszczają się robak mózdzku, komora IV i rdzeń przedłużony, objawy są zazwyczaj obecne już w dzieciństwie. Najczęstszym objawem zespołu Arnoldda-Chiariego jest oczopląs skierowany ku dołowi (spontaniczny lub pozycyjny), niekiedy bardziej nasilony przy patrzeniu ku bokom, a także inne rodzaje oczopląsu (spojrzeniowy, huśtawkowy, oczopląs z odbicia, okresowy oczopląs naprzemienny). Ponadto w zespole tym stwierdza się skośne odchylenie gałek ocznych, zaburzenia ruchu wolnego śledzenia i hamowania VOR. W zespole Dandy’ego-Walkera, w którym dochodzi do torbielowatego poszerzenia komory IV wraz z częściową lub całkowitą agenezją robaka mózdzku, zazwyczaj obserwuje się jedynie średniego stopnia dysmetrię sakkad, a niekiedy oczopląs i zez [1, 2, 23, 24].

Zaburzenia gałkoruchowe występują także w dziedzicznych ataksjach. Należy jednak pamiętać,

że różne genotypowo ataksje mogą mieć podobny obraz kliniczny, a u chorych z tym samym genotypem mogą występować odmienne zaburzenia gałkoruchowe. Ponadto obraz kliniczny zmienia się wraz ze stopniem zaawansowania choroby. Mimo to za dość typowe dla ataksji rdzeniowo-mózdkowej typu 2 (SCA2, *spinocerebellar ataxia type 2*) uważa się bardzo nasilone spowolnienie sakkad (sakkady mogą być także zwolnione w SCA1, SCA6 i SCA28). W SCA3 obserwuje się oczopląs skierowany ku dołowi, oczopląs spojrzeniowy oraz oczopląs z odbicia, przy prawidłowej prędkości sakkad (podobne objawy występują w ataksji epizodycznej typu 2). W ataksji Friedreicha obserwuje się fale kwadratowe podczas fiksacji oraz zaburzenia VOR (zmniejszenie odpowiedzi na bodziec przed-sionkowy) i dysmetrię sakkadową [1, 25, 26].

W paranowotworowym zwyrodnieniu mózdku, występującym najczęściej w przebiegu raka jajnika i piersi u kobiet oraz raka drobnokomórkowego płuc i chłoniaka Hodgkina, zwykle stwierdza się oczopląs skierowany ku dołowi, oczopląs spojrzeniowy, zaburzenia wolnego śledzenia, a także intruzje sakkadowe i dysmetrię sakkad [1, 27].

Objawy gałkoruchowe w udarze mózdku zależą od tego, jaki obszar unaczynienia został uszkodzony. W udarach w zakresie unaczynienia tętnicy tylnej dolnej mózdku mogą wystąpić objawy zespołu Wallenberga, a jeżeli udar dotyczy dystalnego odcinka obszaru unaczynienia tej tętnicy, głównym objawem jest wyraźny oczopląs spojrzeniowy oraz zawroty głowy. W udarze w zakresie tętnicy przedniej dolnej mózdku mogą wystąpić oczopląs przed-sionkowy, oczopląs spojrzeniowy i zaburzenia wolnego śledzenia wraz z tożstronną głuchotą, porażeniem nerwu twarzonego i ataksją kończyn. Charakterystycznym objawem udaru w zakresie tętnicy górnej mózdku jest tak zwana kontrapulsja sakkadowa (*saccadic contrapulsion*), która polega na tym, że sakkady w kierunku przeciwnym do uszkodzenia są hipermetryczne, a sakkady pionowe zbacząją w kierunku przeciwnym do uszkodzenia (odwrotnie niż w zespole Wallenberga) [1, 2, 28].

Zaburzenia gałkoruchowe związane z uszkodzeniem ośrodków korowych mózgu

Tyłne pola korowe

Pierwszorzędowa kora wzrokowa (V1) (kora prążkowana płata potylicznego — pole 17 wg Brodmanna) odgrywa podstawową rolę w kontroli kierowanych wzrokiem ruchów gałek ocznych. Obustronne uszkodzenie tego obszaru kory znosi dowolne i odruchowe ruchy gałek ocznych w od-

powiedzi na bodźce wzrokowe. Zdolność do analizy ruchu w obrębie kory prążkowanej zostaje bardzo ograniczona, dlatego konieczne jest dalsze przetwarzanie informacji wzrokowej, zanim zostanie zaprogramowana sakkada czy ruch śledzenia. Odbywa się ono w obrębie drugorzędowych pól wzrokowych — środkowego (MT, *middle temporal visual area*) i górno-przyśrodkowego skroniowego pola wzrokowego (MST, *medial superior temporal visual area*). Obszary te dokładnie zidentyfikowano u małp, u ludzi odpowiadają terytorium pogranicza skroniowo-ciemieniowo-potylicznego (pola 19, 37 i 39) w pobliżu skrzyżowania wstępującej gałęzi bruzdy skroniowej dolnej i bruzdy potylicznej bocznej. Zachodzi tutaj kodowanie lokalizacji, szybkości i kierunku poruszającego się bodźca wzrokowego. Informacje związane z planowaniem wolnego ruchu śledzenia MT i MST przekazują do czołowego pola ocznego (PEF, *frontal eye field*) oraz, przez tożstronną torebkę wewnętrzną i konar mózgu, do grzbietowo-bocznego jądra mostowego (DLPN, *dorsolateral pontine nucleus*) i jądra siatkowatego nakrywki mostu (NRTP, *nucleus reticularis tegmenti pontis*). Z jąder mostowych informacja biegnie do mózdku, a stąd — przez jądro przed-sionkowe lub neurony tak zwanej grupy y (dla ruchów pionowych) — na przeciwną stronę do jąder gałkoruchowych. Uszkodzenie MT powoduje zaburzenie percepcji ruchu w przeciwnym polu widzenia — nieodpowiednią prędkość oka w stosunku do celu podczas wolnego śledzenia i sakkad, przy czym sakkady do obiektów stacjonarnych pozostają prawidłowe. Uszkodzenie MST prowadzi do zwolnienia ruchu śledzenia obiektów poruszających się w kierunku uszkodzenia [1, 2, 29, 30].

Płat skroniowy

W tylnej części zakrętu skroniowego górnego jest zlokalizowany główny ośrodek percepcji wrażeń przed-sionkowych — ciemieniowo-wyspowa kora przed-sionkowa (PIVC, *parieto-insular-vestibular cortex*). Uszkodzenie tego obszaru powoduje zaburzenie subiektywnego odczucia pionu (odchylenie przeciwstronne w stosunku do uszkodzenia), znosi odczucie rotacji podczas stymulacji optokinetycznej i wywołuje zaburzenia sakkad pamięciowych (do zapamiętanego celu) po zmianie pozycji badanego [1, 2, 31].

Płat ciemieniowy

W obrębie płata ciemieniowego mieszczą się dwa obszary istotne dla kontroli ruchów gałek ocznych — tylna kora ciemieniowa (PPC, *poste-*

rior parietal cortex) i ciemieniowe pole oczne (PEF, *parietal eye field*). Odpowiadająca polu 7a u małp PPC u ludzi jest zlokalizowana w części płacika ciemieniowego dolnego (pola 39 i 40). Otrzymuje projekcje z MST, wzgórków górnych, kory zakrętu obręczy oraz ze wzgórza (poduszki i jądra śródblaszkowego), natomiast wysyła — do ośrodków gałkoruchowych w płacie czołowym i korze zakrętu obręczy. Jej funkcja wiąże się z kierowaniem uwagi wzrokowej. Ciemieniowe pole oczne jest zlokalizowane w tylnej części bruzdy śródciemieniowej, w przylegających częściach zakrętu kątoowego i nadbrzeżnego i odpowiada przede wszystkim za wywoływanie kierowanych wzrokiem sakkad odruchowych. Jednostronne uszkodzenie płata ciemieniowego powoduje tożstronne zbaczanie gałek ocznych, przeciwstronny zespół zaniedbywania (zwłaszcza przy uszkodzeniu prawej półkuli) oraz wydłużenie latencji sakkad odruchowych. Obustronne uszkodzenie znosi zdolność do przeszukiwania wzrokiem pola widzenia [1, 2, 32].

Płat czołowy

W płacie czołowym znajdują się ośrodki istotne dla kontroli dowolnych ruchów gałek ocznych. Mieści się tu czołowe pole oczne (FEF, *frontal eye field*), dodatkowe pole oczne (SEF, *supplementary eye field*) i grzbietowo-boczna kora przedczołowa (DLPC, *dorsolateral prefrontal cortex*). Czołowe pole oczne jest zlokalizowane wokół bocznej części bruzdy przedśrodkowej, w przylegających częściach zakrętu przedśrodkowego, zakrętu czołowego środkowego i górnego (części pola 6 i 4). Otrzymuje połączenia z tylnych pól korowych, przeciwstronnego FEF, SEF i DLPC, części siatkowatej istoty czarnej, wzgórków górnych blaszki czworaczej i jądra zębatego mózdzku, natomiast wysyła projekcje do przeciwstronnego FEF i SEF, tylnych pól korowych, wzgórków górnych, NRTP, DLPN oraz RIP. Czołowe pole oczne uczestniczy w programowaniu sakkad dowolnych i kierowanych wzroko-wo sakkad odruchowych, a także wolnych ruchów śledzenia i ruchów wergencyjnych. Ostre uszkodzenie FEF powoduje tożstronne zbaczanie gałek ocznych. Uszkodzenie przetrwałe objawia się wydłużeniem latencji sakkad pamięciowych (w kierunku zapamiętanego celu), predykcyjnych (w kierunku przewidywanego celu) i antysakkad (w kierunku przeciwnym do celu), hipometrią sakkad do celów w przeciwstronnej części pola widzenia, zaburzeniem hamowania sakkad odruchowych, a ponadto upośledzeniem OKR i wolnego ruchu śledzenia obiektów poruszających się w kierunku

uszkodzenia. Obszar identyfikowany z SEF jest zlokalizowany w tylnopryśrodkowej części zakrętu czołowego górnego (część pola 6). Otrzymuje informacje z FEF oraz kory przedczołowej, ciemieniowej, skroniowej, zakrętu obręczy, wzgórza i przedmurza. Wysyła natomiast projekcje do FEF, kory przedczołowej, ciemieniowej, potylicznej i zakrętu obręczy oraz wzgórza, przedmurza, jądra ogoniastego wzgórków górnych, NRTP i RIP. Dodatkowe pole oczne jest zaangażowane przede wszystkim w planowanie sakkad złożonych (sekwencji sakkad). Uszkodzenie SEF powoduje utratę możliwości wykonywania tego typu sakkad. Grzbietowo-boczna kora przedczołowa jest zlokalizowana w zakręcie czołowym środkowym i przyległej części kory (pola 46 i 9). Otrzymuje połączenia z FEF, SEF, tylnej kory ciemieniowej, kory limbicznej (okołohipokampalnej kory zakrętu obręczy) oraz ze wzgórza. Wysyła projekcje do FEF, SEF, tylnej kory ciemieniowej, kory limbicznej, jądra ogoniastego i skorupy, wzgórków górnych i PPRF; DLPC jest zaangażowana przede wszystkim w programowanie sakkad pamięciowych i antysakkad. Jej uszkodzenie powoduje zaburzenia sakkad pamięciowych w kierunku przeciwnym do uszkodzenia oraz zaburzenia antysakkad [1, 2, 33, 34].

Ostre uszkodzenia półkulowe

Obraz kliniczny ostrych uszkodzeń półkulowych, obejmujących szersze obszary niż specyficzne pola korowe, różni się od uszkodzeń przetrwałych. W uszkodzeniach ostrych typowym objawem jest skojarzone zbaczanie gałek ocznych w kierunku ogniska. Często głowa jest również zwrócona w tym samym kierunku. Objawy te w większości przypadków wycofują się w czasie tygodnia. Większe nasilenie i dłuższe utrzymywanie się objawów występuje w uszkodzeniu półkuli niedominującej. W rzadkich przypadkach uszkodzeń półkulowych (zazwyczaj w udarach krwotocznych) gałki oczne zbaczają w kierunku przeciwnym do ogniska. Inną przyczyną tak zwanego „zbaczania w niewłaściwą stronę” (*wrong-way deviation*) są uszkodzenia wzgórza i napady padaczkowe (jeżeli zbaczanie jest przemijające) [1, 35].

Przetrwałe uszkodzenia półkulowe

W przetrwałych uszkodzeniach półkulowych obserwuje się zbaczanie gałek ocznych w ciemności w kierunku przeciwnym do uszkodzenia oraz drobnofalisty oczopląs z fazą szybką w kierunku uszkodzenia w pozycji centralnej. Nieprawidłowości w generowaniu sakkad dotyczą zwolnienia ich

prędkości i dysmetrii głównie w kierunku przeciwnym do uszkodzenia oraz wydłużenia latencji w obu kierunkach. Sakkady pionowe mogą mieć dodatkowy komponent poziomy. Ruch śledzenia ma niedostateczną prędkość w przypadku celów poruszających się w kierunku uszkodzenia, a w przypadku celów o niskiej prędkości poruszających się w kierunku przeciwnym może być zbyt szybki. Ponadto obserwuje się nieprawidłowości OKR (mniejsza odpowiedź dla bodźców w kierunku uszkodzenia) i VOR (większa prędkość kompensacyjnego ruchu oczu w kierunku przeciwnym do uszkodzenia) [1, 2, 36].

Zaburzenia gałkoruchowe związane z uszkodzeniem jąder podstawy


Jądra podstawy odgrywają istotną rolę w kontroli sakkadowych ruchów gałek ocznych poprzez swój wpływ na wzgórkę górne blaszki czworaczej. Jądro ogoniaste otrzymuje pobudzenia z FEF, SEF, DLPC, wzgórzka oraz projekcje dopaminergiczne z części zbitej istoty czarnej, natomiast wysyła bodźce bezpośrednio do części siatkowatej istoty czarnej (bodźce hamujące) i pośrednio przez część zewnętrzną gałki bladej oraz jądro podwzgórzowe (bodźce pobudzające). Część siatkowata istoty czarnej wywiera toniczny hamujący wpływ na wzgórkę górne. Jądro ogoniaste hamuje natomiast istotę czarną w okresie poprzedzającym sakkady (głównie pamięciowe i predykcyjne), przez co zmniejsza się jej hamujący wpływ na wzgórkę górne, dzięki czemu możliwe staje się wyzwolenie sakkady [1, 3, 37, 38].

W chorobie Huntingtona obserwuje się trudności w inicjowaniu sakkad dowolnych (wydłużenie latencji sakkad na polecenie i predykcyjnych), wraz z jednoczesnym upośledzeniem hamowania sakkad odruchowych (intruzje sakkadowe podczas fiksacji, błędy w teście antysakkad). Objawy te są

wiązane z uszkodzeniem jądra ogoniastego i ograniczeniem jego hamującego wpływu na część siatkowatą istoty czarnej podczas sakkad dowolnych. W przebiegu choroby dochodzi także do uszkodzenia istoty czarnej i ograniczenia tonicznego hamowania wzgórków górnych, przez co zmniejsza się hamowanie niepożądanych sakkad odruchowych. Ponadto w chorobie Huntingtona stwierdza się zmniejszenie prędkości sakkad (zwłaszcza pionowych) i zaburzenia wolnego ruchu śledzenia, a w zaawansowanych stadiach choroby — zaburzenia VOR [1, 2, 39].

W chorobie Parkinsona występują zaburzenia fiksacji w postaci zwiększenia częstotliwości fal kwadratowych oraz hipometrii sakkad poziomych i pionowych, zwłaszcza generowanych dowolnie (sakkad pamięciowych i predykcyjnych). Ponadto stwierdza się zaburzenia wolnego śledzenia związane z nienadążaniem oka, w postaci tak zwanych sakkad chwytających (*catch-up saccades*). W większości przypadków zaburzenia gałkoruchowe w chorobie Parkinsona mają niewielkie nasilenie, a ich potwierdzenie wymaga zastosowania specjalistycznej aparatury [1, 2, 40, 41].

Wyraźne zaburzenia gałkoruchowe stwierdza się w postępującym porażeniu nadjądrowym, w którym stanowią one jedno z kryteriów rozpoznania tego schorzenia. Podstawowym objawem jest w tym przypadku spowolnienie sakkad pionowych, zwłaszcza ku dołowi, a w dalszym przebiegu choroby — spowolnienie sakkad poziomych i całkowite zniesienie sakkad pionowych. Ponadto stwierdza się: zwiększenie częstotliwości fal kwadratowych podczas fiksacji, zaburzenia ruchu wolnego śledzenia w pionie (zmniejszenie jego zakresu) i w poziomie (sakkady chwytające), zaburzenia hamowania VOR (ryc. 4), zaburzenia konwergencji, a także zaburzenia powiekowe (retrakcja powiek, kurcz



Rycina 4. Hamowanie odruchu przedsionkowo-ocznego (VOR, *vestibulo-ocular reflex*) poprzez fiksację u zdrowego mężczyzny (A); zniesione hamowanie VOR u kobiety z postępującym porażeniem nadjądrowym (B)

powiek, apraksja otwierania powiek) [1, 2, 40, 42, 43].

Podsumowanie

Badanie ruchów gałek ocznych, będące częścią przedmiotowego badania neurologicznego, może być źródłem cennych informacji diagnostycznych. Ze względu na szeroką reprezentację ośrodków gałkoruchowych w korze mózgu, strukturach podkorowych, pniu mózgu i mózdzku większość chorób tocących się w obrębie mózgowia przebiega z objawami gałkoruchowymi. Dlatego szczegółowa ocena ruchów gałek ocznych nie powinna być pomijana, zwłaszcza podczas pierwszego badania chorego w warunkach ambulatoryjnych. Nawet wykonanie szczegółowych badań obrazowych mózgowia nie zmniejsza znaczenia objawów gałkoruchowych w diagnostyce lokalizacyjnej chorób układu nerwowego.

PIŚMIENNICTWO

- Leigh R.J., Zee D.S. The neurology of eye movements. Oxford University Press, New York 2006.
- Wong A.M.F. Eye movement disorders. Oxford University Press, New York 2008.
- Krauzlis R.J. Eye movements. W: Squire L.R. (red.). Fundamental neuroscience. Wyd. 3. Elsevier, Amsterdam 2008: 775–792.
- Gawron-Koziorowska E., Budrewicz S., Jadanowski K. Patofizjologia zaburzeń gałkoruchowych w niektórych schorzeniach ośrodkowego układu nerwowego. Pol. Przegl. Neurol. 2009; 5: 117–122.
- Schweigart G., Mergner T., Evdokimidis I., Morand S., Becker W. Gaze stabilization by optokinetic reflex (OKR) and vestibulo-ocular reflex (i) during active head rotation in man. Vision Res. 1997; 12: 1643–1652.
- Büttner-Ennever J.A. The extraocular motor nuclei. Prog. Brain Res. 2006; 151: 95–126.
- Hirose G., Furui K., Yoshioka A., Sakai K. Unilateral conjugate gaze palsy due to a lesion of the abducens nucleus. J. Clin. Neuro-ophthalmol. 1993; 13: 54–58.
- Meienberg O., Büttner-Ennever J.A., Kraus-Ruppert R. Unilateral paralysis of conjugate gaze due to lesion of the abducens nucleus. Clinico-pathological case report. Neuro-ophthalmology 1981; 2: 47–52.
- Miller N.R., Biouesse V., Hwang T. i wsp. Isolated acquired unilateral horizontal gaze paresis from a putative lesion of the abducens nucleus. J. Neuroophthalmol. 2002; 22: 204–207.
- Karatas M. Internuclear and supranuclear disorders of eye movements: clinical features and causes. Eur. J. Neurol. 2009; 16: 1265–1277.
- Keane J.R. Internuclear ophthalmoplegia. Unusual causes in 114 of 410 patients. Arch. Neurol. 2005; 62: 714–717.
- Pierrot-Desilligny C., Chain F., Serdaru M., Gray F., Lhermitte F. The “one-and-a-half” syndrome. Electro-oculographic analyses of five cases with deductions about the physiological mechanisms of lateral gaze. Brain 1981; 104: 665–699.
- Büttner-Ennever J.A., Büttner U., Cohen B., Baumgartner G. Vertical gaze paralysis and the rostral interstitial nucleus of the medial longitudinal fasciculus. Brain 1982; 105: 125–149.
- Helmchen C., Rambold H., Kempermann U., Büttner-Ennever J.A., Büttner U. Localizing value of torsional nystagmus in small midbrain lesions. Neurology 2002; 59: 1956–1964.
- Pierrot-Desilligny C.H., Chain F., Gray F. i wsp. Parinaud’s syndrome: electro-oculographic and anatomical analyses of six vascular cases with deductions about vertical gaze organization in the premotor structures. Brain 1982; 105: 667–696.
- Partsalis A.M., Highstein S.M., Moschovakis A.K. Lesions of the posterior commissure disable the vertical neural integrator of the primate oculomotor system. J. Neurophysiol. 1994; 71: 2582–2585.
- Scudder C.A., Kaneko C.S., Fuchs A.F. The brainstem burst generator for saccadic eye movements: a modern synthesis. Exp. Brain Res. 2002; 142: 439–462.
- Dieterich M., Brandt T. Wallenberg’s syndrome: lateropulsion, cyclorotation and subjective visual vertical in thirty-six patients. Ann. Neurol. 1992; 31: 399–408.
- Tilikete C., Hermier M., Pelisson D., Vighetto A. Saccadic lateropulsion and upbeat nystagmus: disorders of caudal medulla. Ann. Neurol. 2002; 52: 658–662.
- Robinson F.R., Straube A., Fuchs A.F. Role of the caudal fastigial nucleus in saccade generation. II effects of muscimol inactivation. J. Neurophysiol. 1993; 70: 1741–1758.
- Takagi M., Zee D.S., Tamargo R. Effects of lesions of the oculomotor vermis on eye movements in primate: saccades. J. Neurophysiol. 1998; 80: 1911–1930.
- Voogd J., Barmack N.H. Oculomotor cerebellum. Prog. Brain Res. 2006; 151: 231–268.
- Kattah J.C., Kolsky M.P., Luessenhop A.J. Positional vertigo and the cerebellar vermis. Neurology 1984; 34: 527–529.
- Leigh R.J., Mapstone T., Weymann C. Eye movements in children with the Dandy-Walker syndrome. Neuroophthalmol. 1992; 12: 285–288.
- Büttner N., Geschwind D., Jen J.C. i wsp. Oculomotor phenotypes in autosomal dominant ataxias. Arch. Neurol. 1998; 55: 1353–1357.
- Spiekler S., Schulz J.B., Petersen D. i wsp. Fixation instability and oculomotor abnormalities in Friedreich’s ataxia. J. Neurol. 1995; 242: 517–521.
- Bataller L., Dalmau J. Neuro-ophthalmology and paraneoplastic syndromes. Curr. Opin. Neurol. 2004; 17: 3–8.
- Magnusson M., Norving B.O. Cerebellar infarctions and ‘vestibular neuritis’. Acta Otolaryngol. 1993; 503: 64–66.
- Rizzo M., Robin D.A. Bilateral effects of unilateral visual cortex lesions in human. Brain 1996; 119: 951–963.
- Dukelow S.P., De Souza J.F., Culham J.C. i wsp. Distinguishing subregions of the human MT+ complex using visual fields and pursuit eye movements. J. Neurophysiol. 2001; 86: 1991–2000.
- Brandt T., Dieterich M., Danek A. Vestibular cortex lesions affect the perception of verticality. Ann. Neurol. 1994; 35: 403–412.
- Perry R.J., Zeki S. The neurology of saccades and covert shifts in spatial attention: an event-related fMRI study. Brain 2000; 123: 2273–2288.
- Anderson T.J., Jenkins I.H., Brooks D.J. i wsp. Cortical control of saccades and fixation in man. A PET study. Brain 1994; 117: 1073–1084.
- Sweeney J.A., Mintun M.A., Kwee S. i wsp. Positron emission tomography study of voluntary saccadic eye movements and spatial working memory. J. Neurophysiol. 1996; 75: 454–468.
- Simon J.E., Morgan S.C., Pexman J.H., Hill M.D., Buchan A.M. CT assessment of conjugate eye deviation in acute stroke. Neurology 2003; 60: 135–137.
- Sharpe J.A., Lo A.W., Rabinovitch H.E. Control of the saccadic and smooth pursuit systems after cerebral hemidecortication. Brain 1979; 102: 387–403.
- Schneider K.A., Kastner S. Visual responses of the human superior colliculus: a high-resolution functional magnetic resonance imaging study. J. Neurophysiol. 2005; 94: 2491–2503.
- Hikosaka O., Takikawa Y., Kawagoe R. Role of the basal ganglia in the control of purposive saccadic eye movements. Physiol. Rev. 2000; 80: 953–978.
- Lasker A.G., Zee D.S. Ocular motor abnormalities in Huntington’s disease. Vision Res. 1997; 37: 3639–3645.
- Rottach K.G., Riley D.E., DiScenna A.O., Zivotofsky A.Z., Leigh R.J. Dynamic properties of horizontal and vertical eye movements in parkinsonian syndromes. Ann. Neurol. 1996; 39: 368–377.
- Kimmig H., Haussmann K., Mergner T., Lucking C.H. What is pathological with gaze shift fragmentation in Parkinson’s disease? J. Neurol. 2002; 249: 683–692.
- Bhidayasiri R., Riley D.E., Somers J.T. i wsp. Pathophysiology of slow vertical saccades in progressive supranuclear palsy. Neurology 2001; 57: 2070–2077.
- Pinkhardt E.H., Jürgens R., Becker W., Valdarno F., Ludolph A.C., Kassubek J. Differential diagnostic value of eye movement recording in PSP-parkinsonism, Richardson’s syndrome, and idiopathic Parkinson’s disease. J. Neurol. 2008; 255: 1916–1925.