

Zespół *twiddler* jako rzadkie powikłanie po operacji implantacji elektrody do głębokiej stymulacji mózgu w chorobie Parkinsona

Jolanta Florczak-Wyspiańska¹, Karolina Popławska-Domaszewicz¹,
Bartosz Sokół², Roman Jankowski², Wojciech Kozubski¹

¹Klinika Neurologii, Uniwersytet Medyczny im. Karola Marcinkowskiego w Poznaniu

²Klinika Neurochirurgii i Neurotraumatologii, Uniwersytet Medyczny im. Karola Marcinkowskiego w Poznaniu

STRESZCZENIE

Zespół *twiddler* jest spowodowany bezwiednym bądź celowym zewnętrznym obracaniem zaimplantowanego stymulatora serca lub generatora impulsów do głębokiej stymulacji mózgu, powodującym skręcenie, przemieszczenie, a często również złamanie elektrody w kieszonce skórnej. Przedstawiono przypadek pacjentki z chorobą Parkinsona leczonej operacyjnie metodą obustronnej głębokiej stymulacji mózgu z implantacją elektrod do jądra niskowzgórzowego, u której wykryto skręcenie i przerwanie przewodu łączącego generator impulsów z elektrodą. Opisano diagnostykę obrazową oraz leczenie, które polegało na wymianie przerwanej łącznika.

Polski Przegląd Neurologiczny 2018; 14 (4): 249–253

Słowa kluczowe: zespół *twiddler*, głęboka stymulacja mózgu, choroba Parkinsona

Wprowadzenie

Głęboką stymulację mózgu (DBS, *deep brain stimulation*) uważa się za „złoty standard” leczenia wielu zaburzeń ruchowych, gdy farmakoterapia nie daje wystarczającego efektu lub jest źle to-

lerowana. Do zaburzeń ruchowych, w których najczęściej stosuje się DBS, należą choroba Parkinsona (PD, *Parkinson's disease*), dystonie i drżenie samoistne [1]. Zabiegi DBS są wykonywane na świecie od ponad 20 lat i po latach badań klinicznych, zarówno w obserwacji krótko-, jak i długoterminowej, uważa się je za jedno z największych osiągnięć w terapii PD [2]. Obecnie najczęstszym celem anatomicznym wszczepienia elektrody do DBS u chorych na PD pozostaje jądro niskowzgórzowe (STN, *subthalamic nucleus*). Ograniczenia stosowania DBS wynikają z możliwych działań niepożądanych metody, do których należą pogorszenie mowy — głównie fluencji słownej, zaburzenia emocjonalne (depresja, hipomania, próby samobójcze), ryzyko pogorszenia funkcji poznawczych — głównie w zakresie funkcji wykonawczych, krwawienie czy infekcja po zabiegu [2]. Za jedną z możliwych komplikacji leczenia operacyjnego głęboką stymulacją uważa się również zespół *twiddler* (TS, *twiddler syndrome*), czyli zespół ruchomego stymulatora spowodowany przez rotację generatora wraz ze skręceniem, przemieszczeniem i często złamaniem przewodu łączącego generator impulsów (IPG, *internal pulse generator*) z elektrodą i/lub samej elektrody [3].

Opis przypadku

Na Klinicznym Oddziale Neurochirurgii i Neurotraumatologii Szpitala Klinicznego (SK) im. Heliodora Świącickiego w Poznaniu od grudnia

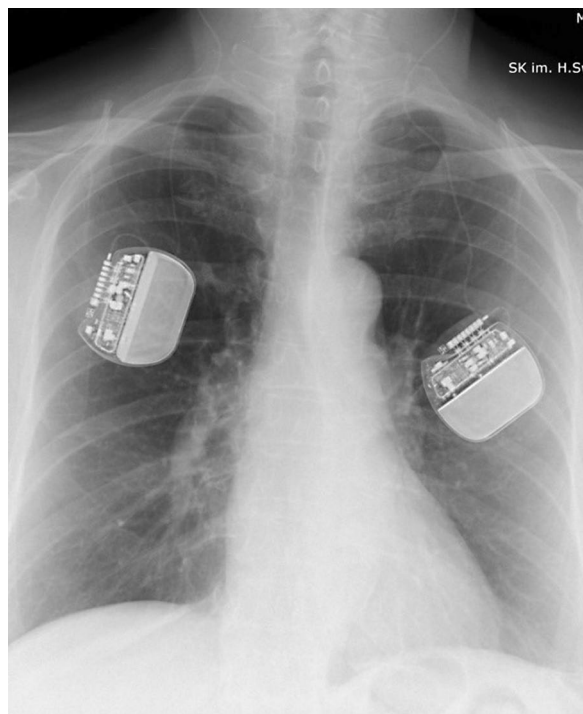
Adres do korespondencji:

dr n. med. Jolanta Florczak-Wyspiańska
Klinika Neurologii
Uniwersytet Medyczny im. Karola Marcinkowskiego
ul. Przybyszewskiego 49, 60-355 Poznań
tel. 61 869 189 8, faks 61 869 16 97
e-mail: jolaflozczak@op.pl
Polski Przegląd Neurologiczny 2018; 14 (4): 249–253
Wydawca: VM Media sp. z o.o. VM Group sp.k.
Copyright © 2018 Via Medica

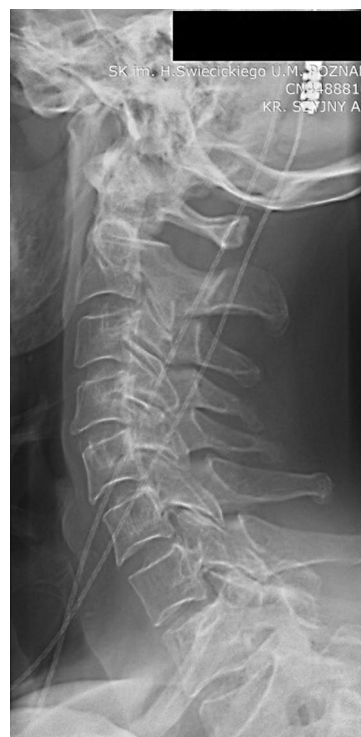2015 roku, w ciągu 2 lat, metodą DBS leczono 15 chorych z PD. U 7 pacjentów wykonano obustronną jednoczasową implantację elektrod do jądra niskowzgórzowego, w 4 przypadkach — dwuetapową operację obustronną, w 2 kolejnych przypadkach — jednostronną oraz u jednego pacjenta — wymianę generatora impulsów.

Poniżej zaprezentowano przypadek 61-letniej chorej z rozpoznaną w 2000 roku PD [4], którą leczono operacyjnie metodą DBS z obustronnym wszczepieniem elektrod do jąder niskowzgórzowych. Pierwsze objawy, zwłaszcza wzmożone napięcie mięśniowe o charakterze sztywności, dotyczyły kończyn lewych. Od 2013 roku obserwowano stopniowe pogorszenie się sprawności ruchowej, fluktuacje ruchowe (opóźnienie, skrócenie, brak efektu działania leku), „przymrożenia” w fazie *off* oraz tak zwane dyskinezy szczytu dawki.

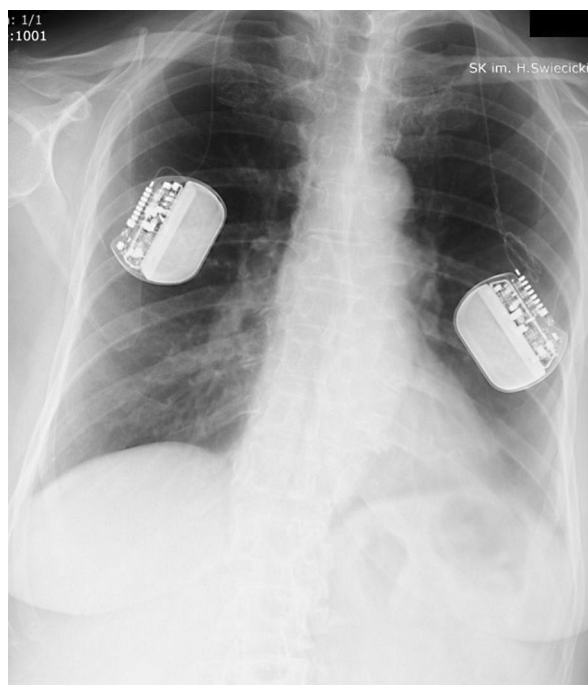W czerwcu 2016 roku chora pomyślnie przebyła kwalifikację i w lipcu tego samego roku była leczona operacyjnie metodą DBS ze wszczepieniem obustronnie elektrod do jąder niskowzgórzowych oraz generatorów impulsów neurostymulacji w okolicach podobojczykowych (*Libra, St. Jude, Stany Zjednoczone*) (ryc. 1, 2). W sierpniu 2016 roku włączono oba generatory, co poprawiło stan kliniczny chorej i pozwoliło na stopniową redukcję (45%) dawki L-dopy z 2150 mg na 1200 mg/dobę. W maju 2017 roku chora zgłosiła się do Poradni Chorób Pozapiramidowych SK im. H. Świącickiego w Poznaniu z powodu nasilenia zaburzeń ruchowych pod postacią sztywności i drżenia spoczynkowego czterokończynowego z przewagą kończyn prawych. Zmodyfikowano ustawienia generatora impulsów DBS-STN P — zwiększono natężenie prądu, sprawdzono impedancję, która była prawidłowa. Sprawdzono również impedancję DBS-STN L, która wyniosła ponad 3000 Ω , IF 31. W związku z podejrzeniem przzerwania obwodu wykonano badanie RTG czaszki, odcinka szyjnego kręgosłupa i klatki piersiowej, w którym stwierdzono przerwanie łącznika na poziomie C7–Th1 po stronie lewej. Uwagę zwracał poskręcany przewód przy lewym generatorze impulsów, jak i odwrócenie generatora o 180 stopni (ryc. 3, 4). U chorej rozpoznano TS i w trybie pilnym zakwalifikowano ją do wymiany generatora impulsów, przewodu i zmniejszenia kieszonki w okolicy podobojczykowej lewej. 1 sierpnia 2017 roku przeprowadzono rewizję łącznika elektrody do DBS po lewej stronie. Zaimplantowano nowy stymulator *Libra St. Jude*. Okołooperacyjnie



Rycina 1. Badanie radiologiczne (RTG), projekcja przednio-tylna (AP, *anterior-posterior*) klatki piersiowej wykonane po zabiegu implantacji przewodu łączącego generator impulsów po lewej stronie (7.2016 r.); widoczny prawidłowy przebieg łącznika



Rycina 2. Badanie radiologiczne (RTG) boczne kręgosłupa szyjnego wykonane po zabiegu implantacji przewodu łączącego generator impulsów po lewej stronie (7.2016 r.); widoczny prawidłowy przebieg łącznika

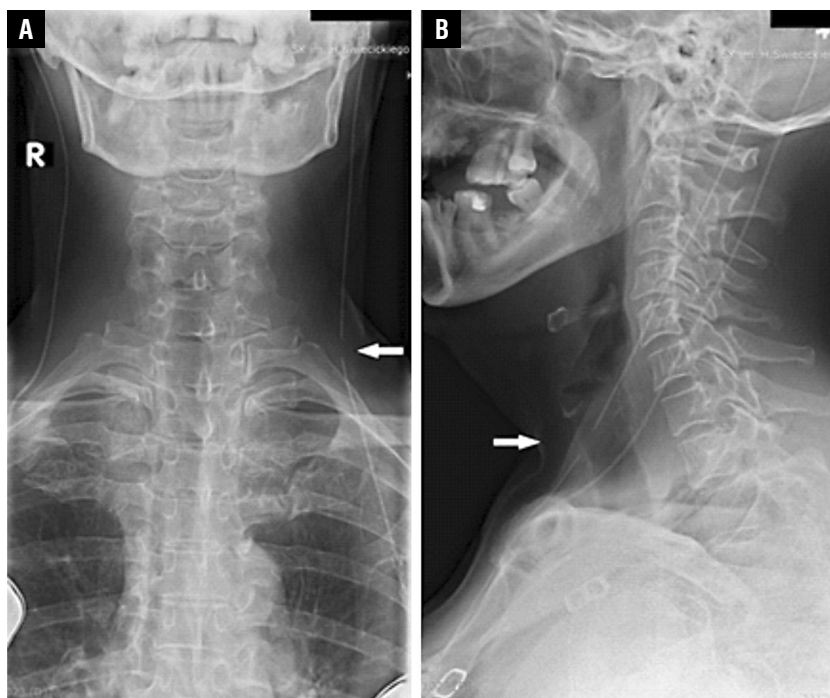


Rycina 3. Badanie radiologiczne (RTG), projekcja przednio-tylna (AP, *anterior-posterior*) klatki piersiowej wykonane po zabiegu implantacji przewodu łączącego generator impulsów po lewej stronie (5.2017 r.); widoczne skręcenie przewodu łącznika po lewej stronie — potwierdzony zespół *twiddler*

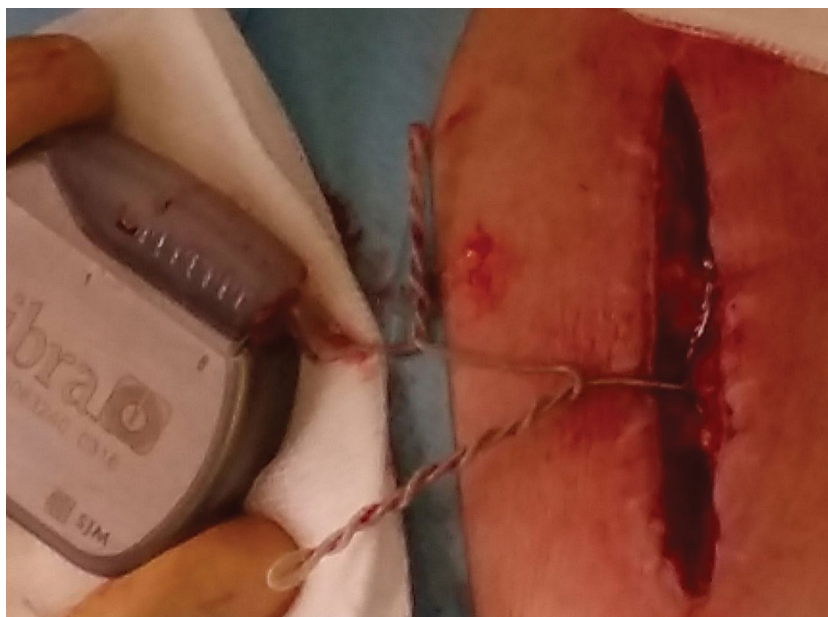stwierdzono obecność znacznie poskręcanego przewodu (ryc. 5, 6). Nie uwidoczniło uszkodzenia ciągłości izolacji przewodu, natomiast sam przewód elektryczny był przerwany (ryc. 7). Po zabiegu włączono oba generatory impulsów (ryc. 8). W czasie wizyty kontrolnej, we wrześniu 2017 roku, chora zgłaszała zdecydowaną poprawę w zakresie sprawności prawych kończyn oraz okresy sztywności i dyskinez w lewych kończynach. Zmodyfikowano parametry stymulacji prawego STN, parametry lewego STN pozostały bez zmiany — nie stwierdzono objawów zespołu parkinsonowskiego ani dyskinez po prawej stronie. Impedancja w obu systemach była prawidłowa. Ponadto zwiększono dzienną dawkę L-dopy do 1450 mg.

Dyskusja

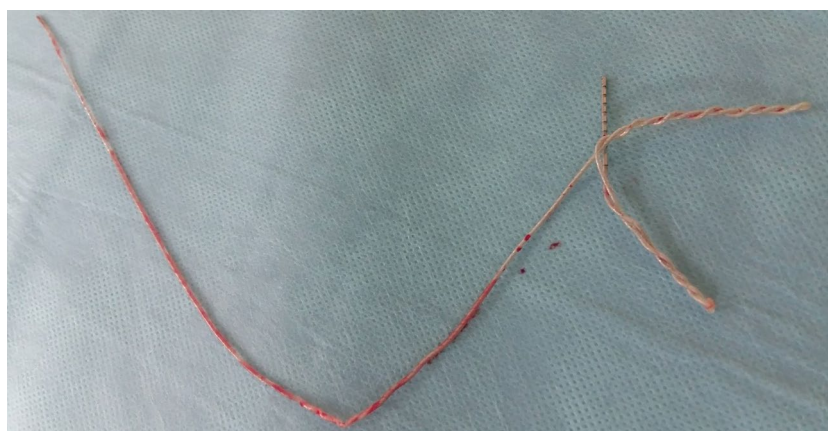Zespół *twiddler* to zespół ruchomego stymulatora spowodowany przez rotację generatora wraz ze skręceniem, przemieszczeniem i często złamaniem przewodu łączącego IPG z elektrodą i/lub elektrody. Rotacja generatora może być wywołana manipulowaniem przez pacjenta lub dokonać się spontanicznie. Do rozwoju powikłania dochodzi najczęściej z powodu zbyt luźnej kieszonki na generator impulsów bądź jego nie-



Rycina 4A, B. Kontrolne badania radiologiczne (RTG) kręgosłupa szyjnego (projekcja przednio-tylna [AP, *anterior-posterior*] i boczna) wykonane po zabiegu implantacji przewodu łączącego generator impulsów po lewej stronie (5.2017 r.); widoczne przerwanie ciągłości przewodu łącznika po lewej stronie (strzałki)



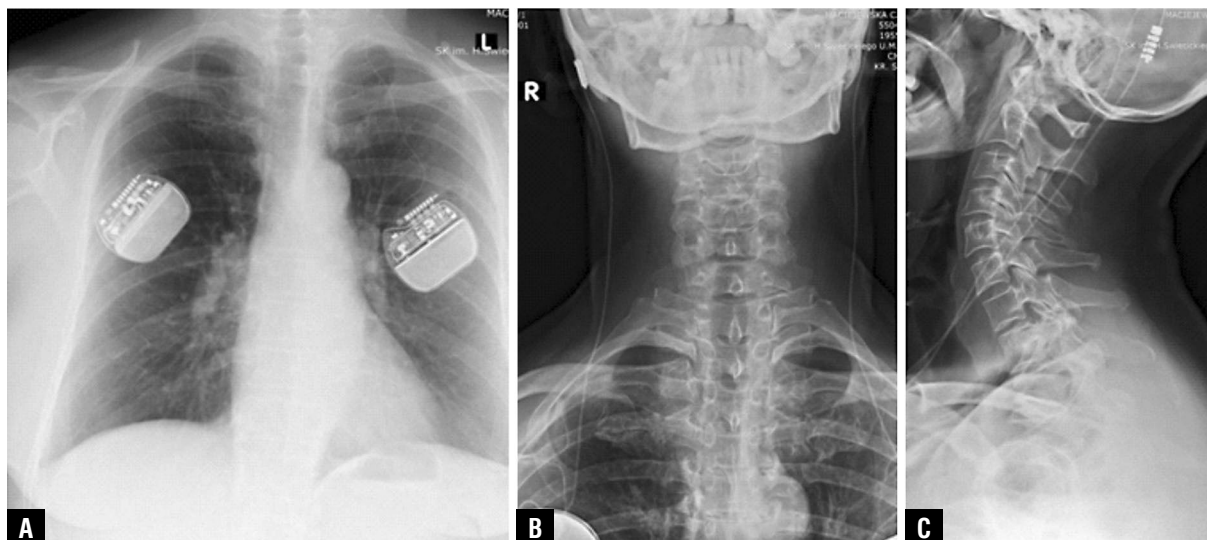
Rycina 5. Zdjęcie śródoperacyjne uwidaczniające skręcony przewód łącznika (8.2017 r.)



Rycina 6. Zdjęcie uwidaczniające zwinięty przewód łącznika wewnętrznego stymulatora impulsów (8.2017 r.)



Rycina 7. Zdjęcie uwidaczniające przerwanie przewodu łącznika wewnętrznego stymulatora impulsów (8.2017 r.)



Rycina 8A–C. Badanie radiologiczne (RTG) klatki piersiowej (projekcja przednio-tylna [AP, *anterior-posterior*]) i kręgosłupa szyjnego (projekcje AP i boczne) uwidaczniające stan po wymianie łącznika wewnętrznego stymulatora impulsów (8.2017 r.)

prawidłowego przymocowania do powięzi lub tkanki podskórnej, a także otyłości, starszego wieku, luźnej tkanki podskórnej, zaburzeń kompulsywno-obsesyjnych występujących po leczeniu DBS [3, 5–11]. Jako pierwszy TS opisał Bayliss w 1968 roku u chorego po wszczępieniu kardio-stymulatora [12]. Dotychczas opisano 13 przypadków TS u pacjentów po implantacji DBS z powodu PD, drżenia samoistnego i dystonii [5]. Zwykle zespół ten jest szybko rozpoznawany z powodu nagłego nawrotu objawów choroby oraz wysokiej impedancji implantowanego systemu DBS. Powikłanie to powinno być jak najszybciej rozpoznane i leczone, aby zapobiec uszkodzeniu elektrody. Zarówno umieszczenie łącznika w okolicy ciemieniowej oraz odpowiedniej wielkości kieszonka na IPG, jak i unieruchomienie IPG przez niewchłaniające szwy minimalizuje ryzyko wystąpienia tego zespołu.

PODSUMOWANIE

Zespół *twiddler* jest rzadkim powikłaniem po implantacji wewnętrznego stymulatora impulsów polegającym na jego nieprawidłowej rotacji. Odpowiednia diagnostyka obrazowa pozwala na szybkie rozpoznanie, a interwencja chirurgiczna zapobiega uszkodzeniu elektrody do głębokiej stymulacji mózgu.

PIŚMIENNICTWO

- Larson PS. Deep brain stimulation for movement disorders. *Neurotherapeutics*. 2014; 11(3): 465–474, doi: [10.1007/s13311-014-0274-1](https://doi.org/10.1007/s13311-014-0274-1).
- Bogucki A, Sławek J, Boczarska-Jedynak M, et al. Leczenie zaawansowanej choroby Parkinsona — rekomendacje Polskiego Towarzystwa Choroby Parkinsona i Innych Zaburzeń Ruchowych. *Pol Przegl Neurol*. 2014; 10: 15–22.
- Sobstyl M, Ząbek M, Górecki W, et al. Twiddler syndrome in a patient with tremor dominant Parkinson's disease. A case report and literature review. *Neurol Neurochir Pol*. 2015; 49(6): 467–471, doi: [10.1016/j.pjnns.2015.10.004](https://doi.org/10.1016/j.pjnns.2015.10.004), indexed in Pubmed: [26652885](https://pubmed.ncbi.nlm.nih.gov/26652885/).
- Fahn S, Elton R, Committee UD. Recent developments in Parkinson's disease. In: Fahn S, Elton R, Marsden CD, Calne DB, Goldstein M. ed. *Unified Parkinson's Disease Rating Scale*. Vol 2. Wiley Online Library 1987: 153–163.
- Sobstyl MR, Ząbek M, Brzuszkiewicz-Kuzmicka G, et al. Dual anchor internal pulse generator technique may lower risk of Twiddler's syndrome: a case series and literature review. *Neuromodulation*. 2017; 20(6): 606–612, doi: [10.1111/ner.12581](https://doi.org/10.1111/ner.12581), indexed in Pubmed: [28185373](https://pubmed.ncbi.nlm.nih.gov/28185373/).
- Israel Z, Spivak A. A tremulous twiddler. *Stereotact Funct Neurosurg*. 2008; 86(5): 297–299, doi: [10.1159/000155231](https://doi.org/10.1159/000155231).
- Gelabert-Gonzalez M, Relova-Quinteiro JL, Castro-García A. „Twiddler syndrome” in two patients with deep brain stimulation. *Acta Neurochir (Wien)*. 2010; 152(3): 489–491, doi: [10.1007/s00701-009-0366-6](https://doi.org/10.1007/s00701-009-0366-6), indexed in Pubmed: [19436950](https://pubmed.ncbi.nlm.nih.gov/19436950/).
- Burdick AP, Okun MS, Haq IU, et al. Prevalence of Twiddler's syndrome as a cause of deep brain stimulation hardware failure. *Stereotact Funct Neurosurg*. 2010; 88(6): 353–359, doi: [10.1159/000319039](https://doi.org/10.1159/000319039), indexed in Pubmed: [20861658](https://pubmed.ncbi.nlm.nih.gov/20861658/).
- Astradsson A, Schweder PM, Joint C, et al. Twiddler's syndrome in a patient with a deep brain stimulation device for generalized dystonia. *J Clin Neurosci*. 2011; 18(7): 970–972, doi: [10.1016/j.jocn.2010.11.012](https://doi.org/10.1016/j.jocn.2010.11.012), indexed in Pubmed: [21549607](https://pubmed.ncbi.nlm.nih.gov/21549607/).
- Samuelsson J, Blomstedt P. Twiddler's syndrome in a patient with dystonic tremor treated with DBS. *Open J Mod Neurosurg*. 2014; 4(1): 93–95.
- Silva PA, Chamadoira C, Costa H, et al. Twiddler (or not) syndrome: questioning etiology for an uncommon form of hardware malfunction in deep brain stimulation. *Surg Neurol Int*. 2014; 5(Suppl 8): S410–S412, doi: [10.4103/2152-7806.140201](https://doi.org/10.4103/2152-7806.140201), indexed in Pubmed: [25289171](https://pubmed.ncbi.nlm.nih.gov/25289171/).
- Bayliss CE, Beanlands DS, Baird RJ. The pacemaker-twiddler's syndrome: a new complication of implantable transvenous pacemakers. *Can Med Assoc J*. 1968; 99(8): 371–373, indexed in Pubmed: [4952398](https://pubmed.ncbi.nlm.nih.gov/4952398/).