

Glikokortykosteroidy i memantyna w leczeniu zespołu przewlekłych neurologicznych następstw po ciężkim zatruciu tlenkiem węgla — opis przypadku

Julia Rudnicka-Czerwiec¹, Halina Bartosik-Psujek^{1, 2}

¹Klinika Neurologii Klinicznego Szpitala Wojewódzkiego nr 2 im. św. Jadwigi Królowej w Rzeszowie

²Wydział Medyczny Uniwersytetu Rzeszowskiego

STRESZCZENIE

Tlenek węgla jest bezbarwnym, bezwonny, pozbawiony smaku i niedrażniącym gazem, który często jest przyczyną zatruc u ludzi. W przypadkach krótkiej ekspozycji w małym stężeniu do objawów zatrucia zalicza się: bóle i zawroty głowy, osłabienie, nudności, zaburzenia orientacji i widzenia. W ciężkich intoksykacjach dochodzi do utraty przytomności, drgawek, śpiączki, a nawet zgonu. Opóźnionym następstwem ostrego zatrucia może być charakterystyczny zespół neuropsychiatryczny, cechujący się zaburzeniami funkcji poznawczych i osobowości oraz objawami psychotycznymi. Zasadniczym sposobem leczenia ostrego zatrucia są podawanie 100-procentowego tlenu, a także hiperbaria tlenowa. Problemem pozostaje terapia odległych powikłań neurologicznych. W artykule przedstawiono opis chorej, która uległa ciężkiemu zatruciu tlenkiem węgla powikłanym zespołem odległych objawów neuropsychiatrycznych. U pacjentki zastosowano terapię glikokortykosteroidami i memantyną. Steroidoterapia w połączeniu z memantyną może być skuteczną metodą leczenia zespołu odległych następstw neurologicznych. Konieczne są dalsze badania w celu opracowania wystandaryzowanych kryteriów postępowania w tych przypadkach.

Polski Przegląd Neurologiczny 2018; 14 (3): 165–169

Słowa kluczowe: tlenek węgla, glikokortykosteroidy, memantyna

Wprowadzenie

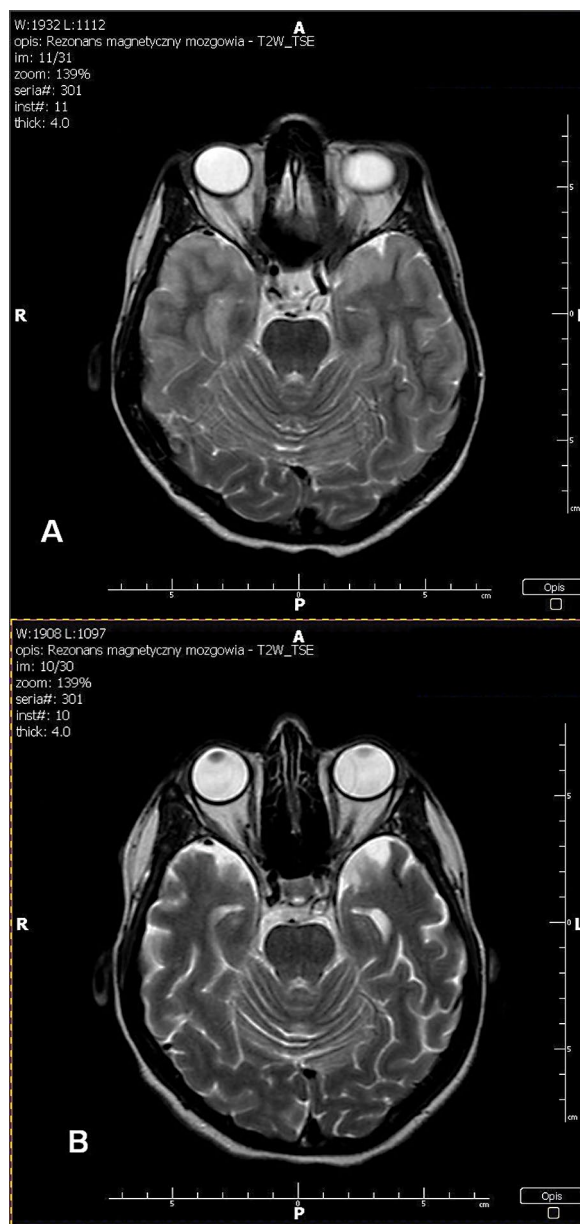
Tlenek węgla to jeden z naturalnych produktów spalania w środowisku. Jako bezbarwny, bezwonny, pozbawiony smaku i niedrażniący gaz (zwany cichym zabójcą) corocznie, głównie w okresie grzewczym, jest przyczyną wielu zatruc i zgonów, często wśród ludzi młodych [1]. Według raportu Komendy Głównej Państwowej Straży Pożarnej w latach 2005–2011 rocznie przyjmowano do szpitali w Polsce 2557–5026 pacjentów zatrutych tlenkiem węgla. W zależności od czasu narażenia i stężenia gazu w otoczeniu wczesne objawy zatrucia mogą się różnić. W przypadkach krótkiej ekspozycji na gaz w małym stężeniu do objawów zatrucia można zaliczyć: bóle i zawroty głowy, osłabienie, nudności, zaburzenia orientacji i widzenia. W ciężkich intoksykacjach dochodzi do utraty przytomności, drgawek, śpiączki, a nawet śmierci [2, 3]. Śmiertelność w zatruciach sięga około 3%, natomiast aż u 40% osób, które przeżyły ostrą fazę, stwierdza się przewlekłe powikłania [4]. Opóźnionym następstwem ostrego zatrucia może być charakterystyczny zespół neuropsychiatryczny, rozwijający się w ciągu 3–240 dni od ekspozycji na gaz, charakteryzujący się zaburzeniami funkcji poznawczych i osobowości oraz objawami psychotycznymi [5]. Zasadniczym sposobem leczenia ostrej intoksykacji jest podawanie stuprocentowego tlenu, a także stosuje się hiperbarię tlenową [6]. Problem stanowi leczenie odległych powikłań neurologicznych.

Adres do korespondencji:

prof. dr hab. n. med. Halina Bartosik-Psujek
Klinika Neurologii
Kliniczny Szpital Wojewódzki nr 2 św. Jadwigi Królowej
ul. Lwowska 60, 35-301 Rzeszów
e-mail: bartosikpsujek@op.pl
Polski Przegląd Neurologiczny 2018, 14, 3: 165–169
Wydawca: VM Media sp. z o.o. VM Group sp.k.
Copyright © 2018 Via Medica

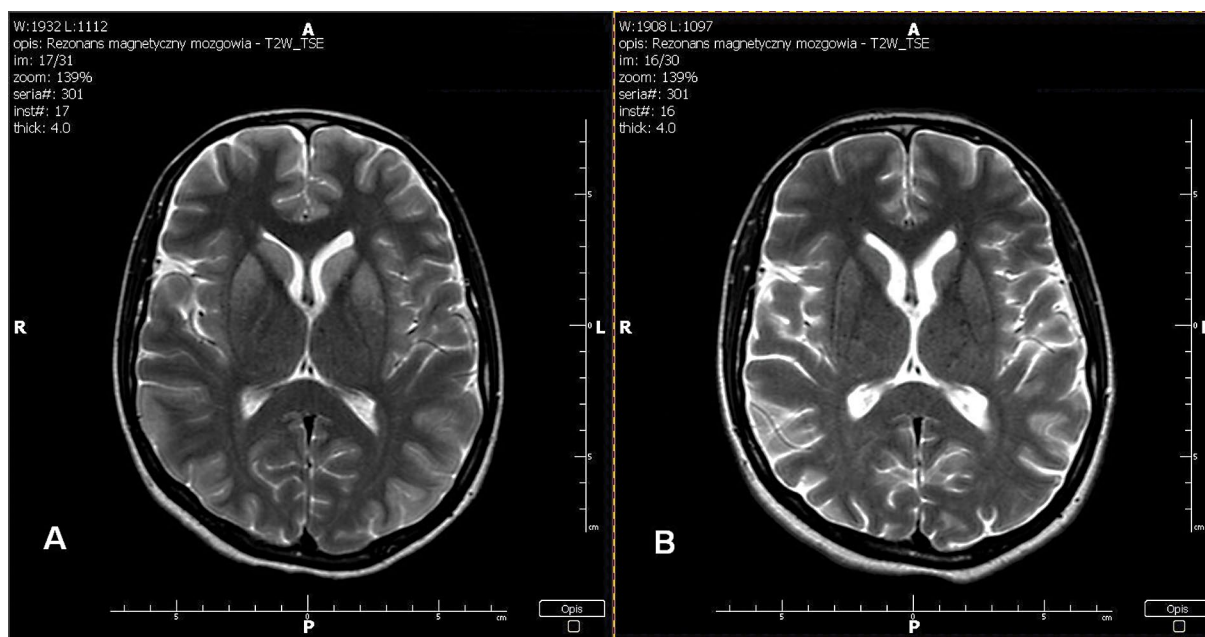
Opis przypadku

U pacjentki w wieku 31 lat, wcześniej nieleczzonej, doszło do ciężkiego zatrucia tlenkiem węgla podczas kąpieli w wannie, przyczyną wypadku była awaria piecyka gazowego. Nieznany jest czas ekspozycji na gaz. Pacjentka trafiła do szpitala powiatowego nieprzytomna, niewydolna oddecho-wo. Ze względu na brak możliwości technicznych laboratorium nie oznaczono wyjściowego stężenia karboksyhemoglobiny we krwi pacjentki. Chorą zaintubowano i przez cztery dni wentylowano mechanicznie. W leczeniu stosowano N-acetylo-cysteinę, antybiotykoterapię i leki anestetyczne. Wykonano badanie metodą tomografii komputerowej (TK) głowy, w którym nie stwierdzono nieprawidłowości. Po 6 dniach hospitalizacji pacjentkę przytomną, wydolną oddecho-wo przekazano w celu dalszego leczenia do kliniki neurologii. W badaniu neurologicznym w dniu przyjęcia stwierdzono: pacjentka przytomna, w dużym niepokoju, nie nawiązuje kontaktu słownego, nie wykonuje poleceń, objawy oponowe ujemne, w zakresie nerwów czaszkowych: hipomimia, w zakresie kończyn dolnych: bez niedowładu, sztywność mięśni, drżenie spoczynkowe, brak odruchów podszwowych, nie daje się spionizować. Do leczenia włączono piracetam w dawce 12 g przez 2 dni dożylnie oraz wlewy cerebrolizyny 50 mg/dobę przez 10 dni. W drugim dniu hospitalizacji wykonano rezonans magnetyczny (MR, *magnetic resonance*) mózgowia (ryc. 1A, 2A), w którym stwierdzono cechy encefalopatii niedotlenieniowo-niedokrwiennej — podwyższenie sygnału w obrazach T2-zależnych głów jąder ogoniastych, skorup jąder soczewkowatych (głównie ich części przednich), kory płatów skroniowych oraz częściowo płatów ciemieniowych. Wykonano badanie elektroencefalograficzne, w którym obserwowano w zapisie spoczynkowym dominujący niskonapięciowy rytm alfa, z nakładającymi się artefaktami mięśniowymi i ocznymi. Zapis mieścił się w granicach normy. W badaniach laboratoryjnych nie wykazano patologii. Pacjentka była niespokojna, reagowała agresywnie na czynności pielęgnacyjne, wypowiadała pojedyncze sylaby, odmawiała przyjmowania posiłków, nie rozpoznawała rodziny. W 3. dobie hospitalizacji rozpoczęto żywienie pozajelitowe. Pacjentkę konsultowano psychiatrycznie — według zaleceń w farmakoterapii zastosowano haloperidol w dawce 3 razy 2,5 mg ampułki domięśniowo. Nie uzyskano poprawy stanu chorej, do obrazu klinicznego dołączyły się nasilone ruchy mimowolne i śli-



Rycina 1A. Rezonans magnetyczny mózgowia z 2. dnia hospitalizacji, widoczne cechy encefalopatii niedotlenieniowo-niedokrwiennej — podwyższenie sygnału w obrazach T2-zależnych głów jąder ogoniastych, skorup jąder soczewkowatych (głównie ich części przednich), kory płatów skroniowych oraz częściowo płatów ciemieniowych; **B.** Rezonans magnetyczny mózgowia 3 miesiące od zatrucia — wynik prawidłowy

nienie — lek odstawiono. Ze względu na brak efektów dotychczasowego leczenia w szóstej dobie hospitalizacji, opierając się na piśmiennictwie, zdecydowano o włączeniu do terapii metylo-prednizolonu w dawce 1 g/dobę przez 3 dni oraz memantyny — 2 razy 10 mg/dobę. Drugiego dnia steroidoterapii pacjentka rozpoznawała wszyst-



Rycina 2A. Rezonans magnetyczny mózgowia z 2. dnia hospitalizacji, widoczne cechy encefalopatii niedotlenieniowo-niedokrwiennej — podwyższenie sygnału w obrazach T2-zależnych głów jąder ogoniastych, skorup jąder soczewkowatych (głównie ich części przednich), kory płatów skroniowych oraz częściowo płatów ciemieniowych; **B.** Rezonans magnetyczny mózgowia 3 miesiące od zatrucia — wynik prawidłowy

Tabela 1. Ocena neuropsychologiczna podczas hospitalizacji

Doba hospitalizacji	Badanie neuropsychologiczne
3.	Pacjentka pobudzona psychoruchowo, nie nawiązuje logicznego kontaktu słownego
7.	Lepszy stan pacjentki, nawiązuje kontakt słowny, zjada posiłki. Ćwiczenia funkcji poznawczych
9.	Pacjentka współpracująca, wykonuje proste polecenia. Rozpoznaje członków rodziny oraz ich imiona, nazywanie częściowo zachowane. Czytanie zachowane. Utrzymują się tendencja do oporu oraz zmienna motywacja
15.	Pacjentka chętnie nawiązuje kontakt werbalny, współpraca oraz motywacja w zakresie ćwiczeń funkcji poznawczych zmienna, wymaga stałych wzmoceń. W obserwacji — uogólniony niepokój, silna potrzeba stałego kontaktu z rodziną, rozpoznaje wszystkich członków rodziny oraz ich imiona, niekiedy odpowiedź wymaga korekty. Rozpoznaje poszczególne przedmioty prezentowane wzrokowo, ma trudności z nazywaniem. Pamięć świeża, krótkotrwała znacznie osłabiona

kich członków rodziny, mówiła zdaniami, zaczęła przyjmować posiłki — odstawiono żywienie pozajelitowe. W kolejnych dniach pobytu w klinice pacjentka była rehabilitowana — chodziła drobnymi krokami z pomocą rehabilitanta, bez współruchów kończyn górnych. Obserwowano systematyczną poprawę zdolności poznawczych pacjentki, dokonywano regularnych ocen neuropsychologicznych (tab. 1). W obrazie klinicznym dominowały cechy zespołu parkinsonowskiego, zaburzenia pamięci świeżej i lęk nasilający się przy braku obecności członków rodziny. Chorą ponownie konsultowano psychiatrycznie — rozpoczęto leczenie escitalopramem w dawce 2 razy 10 mg, uzyskując zmniejszenie lęku. Po 22 dniach hospi-

talizacji w klinice neurologii pacjentkę przekazano do kliniki rehabilitacji, gdzie przebywała przez 7 tygodni. W leczeniu stosowano memantynę i escitalopram. Prowadzono rehabilitację ruchową i terapię funkcji poznawczych. Pacjentka nadal miała stany lękowe, głównie obawiała się wejścia do łazienki i małych zamkniętych pomieszczeń, była dysforyczna. Stopniowo uzyskiwano poprawę w zakresie pamięci dawnej, wciąż stwierdzano zaburzenia w zakresie pamięci świeżej. Po 3 miesiącach od zatrucia pacjentkę ponownie przyjęto do kliniki neurologii w celu wykonania kontrolnych badań obrazowych i oceny neuropsychologicznej. W MR mózgowia nie obserwowano wcześniej uwidocznionych zmian (ryc. 1B, 2B).

W badaniu neuropsychologicznym stwierdzono znaczną poprawę wglądu co do własnej osoby, popełnianych błędów, stanu emocjonalnego i samokontroli. Obserwowano również duży postęp w zakresie funkcjonowania poznawczego, pamięci świeżej, zmniejszenie zakresu amnezji wstecznej. Uwidaczniały się trudności w wydobywaniu śladów pamięciowych, nazywania. Utrzymywały się deficyty w zakresie funkcji wykonawczych, przełączania się z zadania na zadanie, kontroli działania, planowania — zaburzenia o mniejszym nasileniu w porównaniu z poprzednimi badaniami. Pacjentka nadal zgłaszała problemy w zakresie pamięci autobiograficznej. Obserwowano tendencję do skracania dystansu, impulsywność zachowania. Widoczne były rozpraszalność uwagi oraz podatność na dystraktory. Badana zgłaszała częste wahania nastroju, dysfориę, płaczliwość, zaburzenia afektu — jednocześnie większa świadomość objawów pozwalała pacjentce na kontrolę zachowań, ekspresji emocji, zwiększała jej umiejętność radzenia sobie. W zakresie pozostałych modalności — gnozji, praksi, kalkuli, czytania i pisanja — nie obserwowano istotnych deficytów. Stan emocjonalny pacjentki oceniono jako dobry, a motywację do współpracy jako wysoką. Zalecono prowadzenie dalszej pracy rehabilitacyjnej w zakresie funkcji poznawczych.

Omówienie

W omówionym przypadku na skutek zatrucia tlenkiem węgla doszło do rozwoju typowych wczesnych i późnych powikłań. Początkowo były to utrata przytomności, śpiączka, niewydolność oddechowa. Następnie w obrazie klinicznym obserwowano cechy zespołu późnych następstw neurologicznych. Pojawia się on 2–40 dni po zatruciu i dotyczy 40% osób, które przeżyły ostrą fazę intoksykacji. W skład tego zespołu wchodzi: zaburzenia pamięci, zaburzenia chodu, zespół parkinsonowski, zaburzenia mowy, depresja, otępienie i psychoza [7, 8]. U opisywanej pacjentki początkowo wystąpiły: mutyzm, zaburzenia psychiatryczne, następnie do obrazu chorobowego dołączył się zespół parkinsonowski, depresja i zaburzenia pamięci. O ile leczenie ostrego zatrucia jest znane i polega na podawaniu 100-procentowego tlenu, o tyle terapia zespołu późnych następstw neurologicznych budzi kontrowersje. Badacze są zgodni, że optymalnie byłoby zastosowanie terapii, która nie tylko zwalcza, ale także zapobiega rozwojowi późnych objawów. Główną metodą stosowaną w leczeniu zatrucia tlenkiem węgla jest hiperbaria

tlenowa. Dostarczenie tlenu pod ciśnieniem większym niż atmosferyczne zwiększa ilość tlenu, jaka może się rozpuścić w osoczu i — co za tym idzie — zwiększa zaopatrzenie tkanek w tlen. Powoduje również skrócenie czasu półtrwania karboksyhemoglobiny oraz indukuje zwężenie naczyń mózgowych, tym samym zmniejszając obrzęk mózgu [9]. Ze względu na duże ryzyko powikłań, wysokie koszty terapii i trudną dostępność hiperbaria tlenowa nie jest „złotym standardem” w leczeniu zatrucia tlenkiem węgla. Jej stosowanie należy rozważyć w przypadku ciężkich objawów zatrucia, u pacjentów powyżej 35. roku życia, u chorych narażonych na działanie toksycznego gazu przez więcej niż 24 godziny oraz tych, u których stężenie karboksyhemoglobiny we krwi wynosi więcej niż 25% [6]. Według Keima i wsp. [10] hiperbaria tlenowa ma znaczenie terapeutyczne nie tylko w ostrej fazie zatrucia. Zastosowana w krótkim czasie po ekspozycji na gaz zapobiega rozwojowi zespołu późnych powikłań neurologicznych [10]. Terapeutyczna hipotermia jest drugim potencjalnym sposobem leczenia zatrucia tlenkiem węgla. Zwykle stosuje się ją u pacjentów po nagłym zatrzymaniu krążenia oraz u osób z niedotleniowo-niedokrwiennym uszkodzeniem ośrodkowego układu nerwowego. Wydaje się, że obniżenie systemowej temperatury ciała może zapobiegać zmianom, które tworzą się w mózgu po ekspozycji na tlenek węgla — hipoksyjnemu uszkodzeniu mózgu, układowym zmianom zapalnym, uszkodzeniu niedokrwiennie-reperfuzyjnemu, a także apoptozie [11]. N-acetylocysteina, jako lek z grupy antyoksydantów, ma szerokie zastosowanie w leczeniu zatruc. Zwiększa stężenie glutationu w komórce, uodparniając ją na działanie wolnych rodników tlenowych [12]. Erytropoetyna to hormon produkowany przez czerwone krwinki. Może zapobiegać zespołowi odległych zaburzeń neurologicznych przez obniżanie zawartości białka S100B w neuronach [13]. W leczeniu zatrucia tlenkiem węgla można również wykorzystać przeciwzapalny efekt działania steroidów. Yee i Brandon [14] opisali przypadek pacjenta w śpiączce, który otrzymał trzy serie hiperbarii tlenowej oraz steroidoterapię i powrócił do zdrowia bez oznak zespołu odległych powikłań neurologicznych. Z kolei Iwamoto i wsp. [15] zastosowali pulsę metyloprednizonu w połączeniu z memantyną u chorego z ciężkim zespołem odległych powikłań neurologicznych, u którego wcześniej była stosowana hiperbaria tlenowa. Po tym leczeniu u pacjenta nie stwierdzano żadnych objawów neurologicznych [15].

Pacjentka spełniała kryteria zastosowania hiperbarii tlenowej, jednak szpital, do którego trafiła w ostrej fazie zatrucia, nie miał możliwości zastosowania tego leczenia. Nie skorzystano również z terapeutycznej hipotermii. Podczas pobytu na oddziale intensywnej terapii wdrożono leczenie N-acetylocysteina. W szóstej dobie hospitalizacji w klinice neurologii, po braku uzyskania poprawy po leczeniu cerebrolizyną i piracetamem, zdecydowano o włączeniu pulsów metyloprednizolonu oraz memantyny. Podobnie jak w przypadku opisywanym przez Iwamoto i wsp. [15], doszło do szybkiej poprawy stanu neurologicznego. W prezentowanym przypadku objawy nie wycofały się całkowicie — u pacjentki nadal stwierdza się zaburzenia pamięci świeżej. W odróżnieniu od przypadku Iwamoto i wsp. [15], u opisywanej chorej nie zastosowano leczenia metodą hiperbarii tlenowej w ostrej fazie zatrucia.

Podsumowanie

Obecnie nie ma jednoznacznych zaleceń co do terapii zatrucia tlenkiem węgla, a także zapobiegania i leczenia odległych następstw neurologicznych. W przedstawionym przypadku chorej z ciężkim zatruciem, u której nie zastosowano leczenia protekcyjnego w ostrej fazie choroby, szybko rozwinął się zespół odległych następstw neurologicznych. W ich leczeniu zastosowano steroidoterapię i memantynę — z dobrym efektem. Wydaje się, że steroidoterapia w połączeniu z podawaniem memantyny może być skuteczną metodą terapii zespołu odległych następstw neurologicznych. Konieczne jest przeprowadzenie dalszych badań u chorych zatrutych tlenkiem węgla w celu określenia sposobu zapobiegania rozwojowi powikłań neurologicznych.

PIŚMIENNICTWO

1. Ng PC, Long B, Koyfman A. Clinical chameleons: an emergency medicine focused review of carbon monoxide poisoning. *Intern Emerg Med.* 2018; 13(2): 223–229, doi: [10.1007/s11739-018-1798-x](https://doi.org/10.1007/s11739-018-1798-x), indexed in Pubmed: [29435715](https://pubmed.ncbi.nlm.nih.gov/29435715/).
2. Cho CH, Chiu NC, Ho CS, et al. Carbon monoxide poisoning in children. *Pediatr Neonatol.* 2008; 49(4): 121–125, doi: [10.1016/S1875-9572\(08\)60026-1](https://doi.org/10.1016/S1875-9572(08)60026-1), indexed in Pubmed: [19054917](https://pubmed.ncbi.nlm.nih.gov/19054917/).
3. Hampson NB, Weaver LK. Carbon monoxide poisoning: a new incidence for an old disease. *Undersea Hyperb Med.* 2007; 34(3): 163–168, indexed in Pubmed: [17672172](https://pubmed.ncbi.nlm.nih.gov/17672172/).
4. Rose JJ, Nourai M, Gauthier MC, et al. Clinical outcomes and mortality impact of hyperbaric oxygen therapy in patients with carbon monoxide poisoning. *Crit Care Med.* 2018; 46(7): e649–e655, doi: [10.1097/CCM.0000000000003135](https://doi.org/10.1097/CCM.0000000000003135), indexed in Pubmed: [29629990](https://pubmed.ncbi.nlm.nih.gov/29629990/).
5. Keim L, Koneru S, Ramos VF, et al. Hyperbaric oxygen for late sequelae of carbon monoxide poisoning enhances neurological recovery: case report. *Undersea Hyperb Med.* 2018; 45(1): 83–87, indexed in Pubmed: [29571236](https://pubmed.ncbi.nlm.nih.gov/29571236/).
6. Leung JKs, Lam RPK. Hyperbaric oxygen therapy: its use in medical emergencies and its development in Hong Kong. *Hong Kong Med J.* 2018; 24(2): 191–199, indexed in Pubmed: [29658485](https://pubmed.ncbi.nlm.nih.gov/29658485/).
7. Choi S. Delayed neurologic sequelae in carbon monoxide intoxication. *Arch Neurol.* 1983; 40(7): 433–435, doi: [10.1001/archneur.1983.04050070063016](https://doi.org/10.1001/archneur.1983.04050070063016).
8. Krishnamoorthy A, Shaikh IAA, Mitra S, et al. Delayed neurological sequelae of carbon monoxide poisoning. *INJMS.* 2015; 6(2): 63–66, doi: [10.1016/j.injms.2015.05.001](https://doi.org/10.1016/j.injms.2015.05.001).
9. Richard A, et al. Treatment of late neurologic sequelae of carbon monoxide poisoning with hyperbaric oxygenation: a case series. *J Am Phys Surg.* 2006; 11(2): 56–59.
10. Keim L, Koneru S, Ramos VF, et al. Hyperbaric oxygen for late sequelae of carbon monoxide poisoning enhances neurological recovery: case report. *Undersea Hyperb Med.* 2018; 45(1): 83–87, indexed in Pubmed: [29571236](https://pubmed.ncbi.nlm.nih.gov/29571236/).
11. Oh A, Choi SC. Acute carbon monoxide poisoning and delayed neurological sequelae: a potential neuroprotection bundle therapy. *Neural Regen Res.* 2015; 10(1): 36–38, doi: [10.4103/1673-5374.150644](https://doi.org/10.4103/1673-5374.150644).
12. Bavarsad Shahripour R, Harrigan MR, Alexandrov AV. N-acetylcysteine (NAC) in neurological disorders: mechanisms of action and therapeutic opportunities. *Brain Behav.* 2014; 4(2): 108–122, doi: [10.1002/brb3.208](https://doi.org/10.1002/brb3.208), indexed in Pubmed: [24683506](https://pubmed.ncbi.nlm.nih.gov/24683506/).
13. Pang Li, Bian M, Zang XX, et al. Neuroprotective effects of erythropoietin in patients with carbon monoxide poisoning. *J Biochem Mol Toxicol.* 2013; 27(5): 266–271, doi: [10.1002/jbt.21484](https://doi.org/10.1002/jbt.21484), indexed in Pubmed: [23554277](https://pubmed.ncbi.nlm.nih.gov/23554277/).
14. Yee LM, Brandon GK. Successful reversal of presumed carbon monoxide-induced semicoma. *Aviat Space Environ Med.* 1983; 54(7): 641–643, indexed in Pubmed: [6882333](https://pubmed.ncbi.nlm.nih.gov/6882333/).
15. Iwamoto K, Ikeda K, Mizumura S, et al. Combined treatment of methylprednisolone pulse and memantine hydrochloride prompts recovery from neurological dysfunction and cerebral hypoperfusion in carbon monoxide poisoning: a case report. *J Stroke Cerebrovasc Dis.* 2014; 23(3): 592–595, doi: [10.1016/j.jstrokecerebrovasdis.2013.05.014](https://doi.org/10.1016/j.jstrokecerebrovasdis.2013.05.014), indexed in Pubmed: [23791468](https://pubmed.ncbi.nlm.nih.gov/23791468/).