

# Zakrzepica zatok żylnych mózgowia leczone riwaroksabanem — opis przypadku

Michał Korzeński

Oddział Neurologii z Pododdziałem Udarowym Szpitala Specjalistycznego im. J. Dietla w Krakowie

## STRESZCZENIE

Zakrzepica zatok żylnych mózgowia jest rzadką przyczyną udarów mózgu stwarzającą problemy diagnostyczne i lecznicze. W leczeniu stosuje się najczęściej heparyny bądź antagonistów witaminy K. W pracy opisano chorą leczoną skutecznie nowym środkiem przeciwzakrzepowym.

*Polski Przegląd Neurologiczny 2017; 13 (1): 37–41*

**Słowa kluczowe:** zakrzepica zatok żylnych mózgowia, udar, nowe doustne antykoagulanty, riwaroksaban

## Opis przypadku

Chora w wieku 51 lat zgłosiła się do izby przyjęć z powodu trwających od 3 dni, silnych, rozpięających bólów głowy, zlokalizowanych w okolicy czołowo-skroniowej po prawej stronie. Bólom głowy towarzyszyły nudności, wymioty, światłowstręt, nadwrażliwość na dźwięki. Początkowo ból zmniejszał się po zastosowaniu zaleconego przez lekarza rodzinnego ketoprofenu, ale od dnia poprzedzającego hospitalizację chora nie reagowała na leki przeciwbólowe. W przeszłości występowały u niej bóle głowy, ale o znacznie mniejszym nasileniu. W wywiadzie stwierdzono ponadto

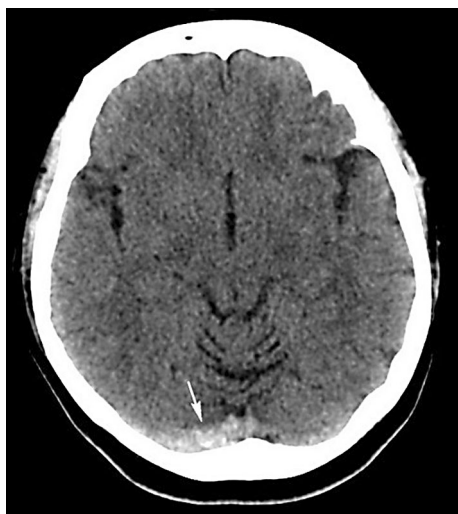nadciśnienie tętnicze — leczone bisoprololem, losartanem oraz hydrochlorotiazidem z dobrą kontrolą wartości ciśnienia, a także nieprawidłowe krwawienia miesięczne — leczone od 4 lat preparatem etynyloestradiolu i gestodenu. Około miesiąc przed przyjęciem na oddział neurologiczny chora przebywała na oddziale ratunkowym innego szpitala z powodu bólu prawego podudzia; wykonano tam oznaczenie D-dimerów, uzyskując wartość 1,880 mg/l (norma < 0,540) oraz badanie ultrasonograficzne (USG) żył głębokich prawej kończyny dolnej, w którym nie stwierdzono cech zakrzepicy. Włączono preparat enoksaparyny w dawce 0,8 ml raz/dobę oraz chlorowoderek tramadolu z paracetamolem — chora przyjmowała te leki przez tydzień; zalecono wizytę w poradni angiologicznej.

W badaniu przedmiotowym w dniu przyjęcia nie stwierdzono objawów ogniskowego uszkodzenia układu nerwowego, objawy oponowe nie występowały. W badaniu internistycznym, oprócz otyłości (wskaźnik masy ciała [BMI, *body mass index*] 37,5 kg/m<sup>2</sup>), również nie stwierdzono patologii. Badania pomocnicze, tj. obrazowanie radiologiczne (RTG) klatki piersiowej ani badanie elektrokardiologiczne (EKG), nie wykazały nieprawidłowości, ciśnienie tętnicze było podwyższone (175/100 mm Hg). W podstawowych badaniach laboratoryjnych stwierdzono podwyższone stężenie D-dimerów do 2,31 mg FEU/ml (norma < 0,50). Wykonano tomografię komputerową (TK) głowy bez środka kontrastowego, której obraz mógł odpowiadać zakrzepicy zatok poprzecznych (ryc. 1).

Wstępnie rozpoznano zakrzepicę zatok żylnych mózgu — chora została przyjęta na pododdział

## Adres do korespondencji:

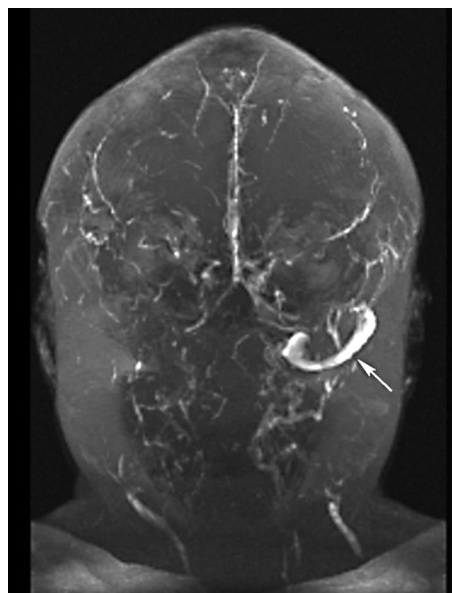
lek. Michał Korzeński  
Oddział Neurologii z Pododdziałem Udarowym  
Szpital Specjalistyczny im. J. Dietla w Krakowie  
ul. Skarbowa 1, 31-121 Kraków  
tel. 12 68 76 250, faks 12 68 76 252  
e-mail: korz@wp.pl  
Polski Przegląd Neurologiczny 2017; 13 (1): 37–41  
Wydawca: VM Media sp. z o.o. VM Group sp.k.  
Copyright © 2017 Via Medica



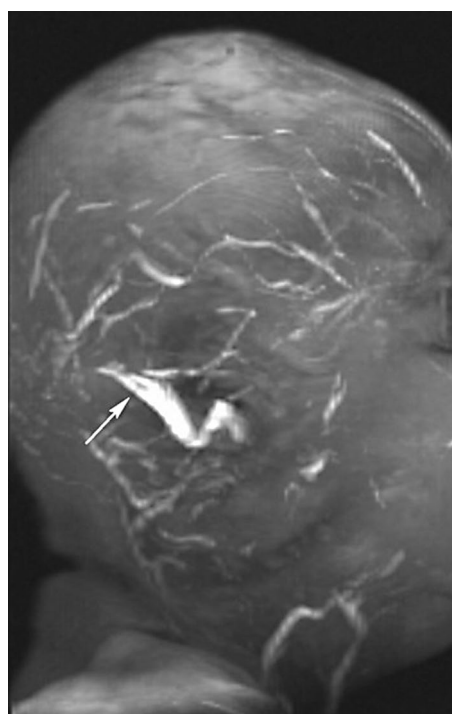**Rycina 1.** Obraz tomografii komputerowej w dniu przyjęcia chorej na oddział — widoczna hipodensyjna prawa zatoka poprzeczna (zaznaczono strzałką) (badanie wykonano w Zakładzie Radiologii Szpitala Specjalistycznego im. Józefa Dietla w Krakowie)

udarowy. W leczeniu zastosowano lecznicze dawki heparyny drobnocząsteczkowej (LMWH, *low-molecular weight heparin*) podskórnie, odstawiono hormonalną terapię zastępczą (HTZ). W 1. dobie hospitalizacji wystąpiły trwające przez kilka godzin parastezje lewej połowy twarzy i lewych kończyn oraz miernego stopnia niedowład lewych kończyn (III/V w skali Lovetta), który szybko się zmniejszył. Chora skarżyła się ponadto na mroczki w polu widzenia.

Wykonane w 4. dobie hospitalizacji badanie rezonansu magnetycznego (MR, *magnetic resonance*) głowy z podaniem kontrastu potwierdziło rozpoznanie zakrzepicy zatok poprzecznych i strzałkowej górnej oraz ujawniło krwotoczny zawał żylny w prawym płacie skroniowym oraz obustronnie w płatach ciemieniowych (ryc. 2, 3). Badanie echokardiograficzne (ECHO) serca i USG tętnic szyjnych nie wykazały istotnych patologii. W badaniach laboratoryjnych, spośród istotnych odchyleń, stwierdzono podwyższone wartości cholesterolu frakcji LDL (*low-density lipoprotein*), stężenie D-dimerów obniżyło się. Ze względu na niskie parametry stanu zapalnego oraz niskie kliniczne prawdopodobieństwo etiologii zapalnej nie wykonywano nakłucia lędźwiowego. Stan chorej poprawiał się, ustąpiły bóle głowy. Spośród nieprawidłowości w badaniu neurologicznym stwierdzano tylko żwawsze odruchy głębokie w lewej kończynie górnej, ponadto chora podawała subiektywne wrażenie pogorszenia sprawności funkcjonowania pamięci świeżej.



**Rycina 2.** Obraz rezonansu magnetycznego głowy w 4. dobie, rekonstrukcja trójwymiarowa (3D, *3-dimensional*), widok od przodu — widoczna lewa zatoka poprzeczna (zaznaczono strzałką), niewidoczna zatoka poprzeczna po prawej i zatoka strzałkowa (badanie wykonano w Zakładzie Rentgena i USG Wyrobek sp z o.o. w Krakowie)

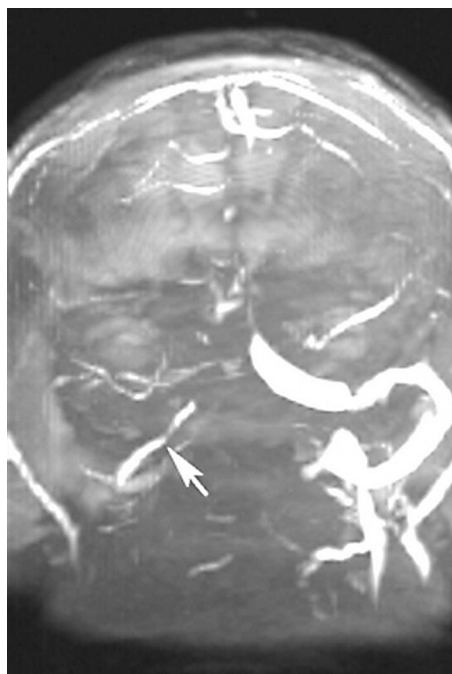


**Rycina 3.** Obraz rezonansu magnetycznego głowy w 4. dobie, rekonstrukcja trójwymiarowa (3D, *3-dimensional*), widok od prawej strony — widoczna lewa zatoka poprzeczna (zaznaczono strzałką) (badanie wykonano w Zakładzie Rentgena i USG Wyrobek sp z o.o. w Krakowie)

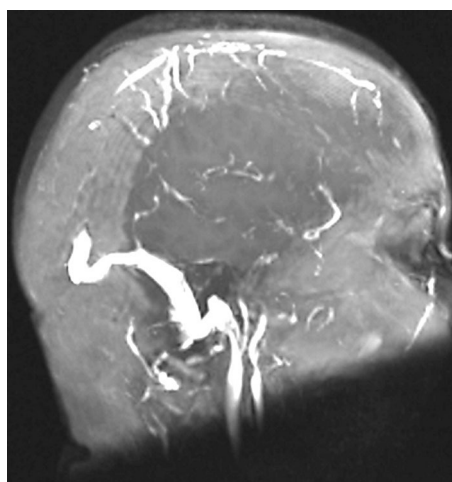
W 11. dobie hospitalizacji, ze względu na trudności w dostępie do badania MR, wykonano kontrolną TK głowy, w której nie opisano zmian ogniskowych w mózgowiu, jednak w zatokach nadal były widoczne ubytki zakontrastowania odpowiadające zmianom zakrzepowym.

W trakcie hospitalizacji wspólnie z chorą podjęto decyzję o dalszym leczeniu nowym lekiem przeciwzakrzepowym. Zastosowano riwaroksaban w dawce 20 mg/dobę (tj. dawkę zalecaną w leczeniu przewlekłym zakrzepicy żył głębokich [1]), zalecono zmniejszenie masy ciała, a także włączono statynę. Chorą wypisano w 12. dobie hospitalizacji. Za przyczynę udaru uznano zaburzenia krzepliwości krwi w przebiegu długotrwałego leczenia hormonalnego.

Po wypisaniu z oddziału wykonano badania w kierunku nadkrzepliwości krwi (aktywność antytrombiny, aktywność białka C, stężenie wolnego białka S, poziom antykoagulantu tuczniowego, miana przeciwciał antykardiolipinowych w klasach IgM i IgG) oraz badanie w kierunku dwóch najczęstszych mutacji stwierdzanych w zakrzepicy zatok żylnych (mutacji 20210 G-A genu protrombiny i mutacji Leiden w genie czynnika V układu krzepnięcia) [2, 3]. W żadnym z badań nie wykazano patologii, co potwierdziło jatrogenną etiologię schorzenia. Nieprawidłowe krwawienia po odstawieniu HTZ nie powtarzały się. Po upływie 3 miesięcy od wypisania z oddziału wykonano kontrolne badanie MR głowy, w którym stwierdzono częściową regresję zmian zakrzepowych w obrębie zatoki strzałkowej oraz poprzecznej i esowatej po prawej stronie, z ich częściową rekanalizacją (ryc. 4, 5). Wykazano także regresję zmian krwotocznych w lewej półkuli oraz stref podwyższonego sygnału w sekwencjach T2-zależnych w obu półkulach mózgu. W kolejnym badaniu MR po 6 miesiącach od wypisania obserwowano dalszą regresję zmian zakrzepowych w zatokach. Niewielkie strefy podwyższonego sygnału wykazano tylko w obrębie zatoki strzałkowej. Nie stwierdzano zmian w istocie białej ani szarej. Po 16 miesiącach od wypisania pacjentki obraz MR nie zmienił się istotnie w stosunku do badania poprzedniego. Objawy choroby po wypisaniu z oddziału nie powtórzyły się. Ze względu na stabilne obrazy RTG i kliniczny oraz usunięcie czynnika prozakrzepowego (HTZ) po półtorarocznym leczeniu zdecydowano o odstawieniu riwaroksabanu i włączeniu do przewlekłej terapii kwasu acetylosalicylowego. Chora po 2 latach od zachorowania (marzec 2016 r.), poza



**Rycina 4.** Obraz rezonansu magnetycznego głowy po 3 miesiącach, widok od przodu — widoczna rekanalizacja prawej zatoki poprzecznej (zaznaczono strzałką) (badanie wykonano w Zakładzie Rentgena i USG Wyrobek sp z o.o. w Krakowie)



**Rycina 5.** Obraz rezonansu magnetycznego głowy, widok z prawej strony — widoczna częściowa rekanalizacja zatoki strzałkowej (badanie wykonano w Zakładzie Rentgena i USG Wyrobek sp z o.o. w Krakowie)

utrzymującym się na stałym poziomie subiektywnym osłabieniem pamięci świeżej, nie zgłaszała innych dolegliwości.

### Omówienie

Zaprezentowany przypadek jest klasycznym przykładem stosunkowo rzadkiej przyczyny

udar, dotyczącej 0,5–1% wszystkich udarów mózgu [4]. Wśród czynników ryzyka wystąpienia zakrzepicy zatok żylnych mózgowia zwykle wymienia się [5]:

- stany nadkrzepliwości — około 34% przypadków (niedobór antytrombiny III, białka C, białka S; przeciwciała antykardiolipinowe i antyfosfolipidowe; oporność na aktywowane białko C — mutacja czynnika V Leiden, mutacja 20210G-A genu protrombiny, hiperhomocysteinemia);
- ciążę i połóg — około 21% przypadków;
- doustne środki antykoncepcyjne — około 54% przypadków;
- inne substancje (androgeny, danazolol, witamina A, *ecstasy*) — około 7,5% przypadków;
- nowotwory — około 7% przypadków;
- infekcje (głowy i szyi) — około 12% przypadków;
- przyczyny mechaniczne — około 4,5% przypadków (powikłania zabiegów na oponie twardej, nakłucia lędźwiowego, samoistne nadciśnienie śródczaszkowe);
- inne choroby hematologiczne (nocna napadowa hemoglobinuria, nadpłytkowość, anemia z niedoboru żelaza) — około 12% przypadków;
- choroby układowe — około 7% przypadków (toczeń układowy, choroba Behçeta, choroby zapalne jelit, sarkoidoza);
- nieznane — około 12,5% przypadków.

Objawy kliniczne wynikają z podwyższonego ciśnienia śródczaszkowego w wyniku upośledzenia odpływu krwi żyłnej i ewentualnie z ogniskowego uszkodzenia mózgu w przebiegu zawału żylnego. Najczęściej są to: bóle głowy, ogólne osłabienie, zaburzenia świadomości, napady padaczkowe, zaburzenia widzenia, niedowład, zaburzenia mowy; opisywano także szybko postępujący zespół otępienny [2, 6]. Ze względu na często niecharakterystyczny obraz kliniczny schorzenia dużą rolę w rozpoznaniu mają badania pomocnicze, dlatego zaleca się przeprowadzenie następujących badań [2]:

- 1) badania krwi obwodowej (morfologia, parametry krzepnięcia, w tym D-dimery — zwłaszcza w celu wykluczenia zakrzepicy zatok [6, 7]);
- 2) nakłuciu lędźwiowe w przypadku podejrzenia etiologii zapalnej;
- 3) badaniu neuroobrazowe, przy czym przesiewowe badanie TK głowy jest zdecydowanie niewystarczające (wykazuje zmiany w poniżej 50% przypadków), znacznie lepszym wyborem jest badanie TK z podaniem kontrastu lub ba-

danie MR, rzadziej, ze względu na inwazyjność wykonuje się cyfrową angiografię subtrakcyjną (DSA, *digital subtraction angiography*) [8, 9].

W leczeniu zakrzepicy żył i zatok mózgowych (CVST, *cerebral venous sinus thrombosis*) w wyciecznych [2] towarzystw naukowych zaleca się stosowanie LMWH bądź heparyny niefrakcjonowanej, w leczeniu przewlekłym — antagonistów witaminy K (VKA, *vitamin K antagonists*), ponadto opisywano przypadki leczenia trombolitycznego rekombinowanym tkankowym aktywatorem plazminogenu (rt-Pa, *recombinant tissue plasminogen activator*) [10] czy mechanicznej trombektomii [11]. W przypadkach o etiologii infekcyjnej zaleca się stosowanie antybiotyków. Poza tym rekomenduje się leczenie objawowe (leki przeciwpadaczkowe, przeciwbólowe, w razie potrzeby hemikraniektomie) [12].

W 2012 roku pojawiły się doniesienia o stosowaniu poza zarejestrowanymi wskazaniami podanymi w charakterystyce produktu leczniczego dabigatranu — nowego doustnego antykoagulantu (NOAC, *new oral anticoagulant*) w leczeniu CVST [13]. W przypadku opisanej chorej podjęto decyzję o leczeniu riwaroksabanem, lekiem również niemającym rejestracji w CVST, ale o mechanizmie działania bliższym LMWH i stosowanego także z powodzeniem w leczeniu zakrzepicy żył głębokich oraz zatorowości płucnej. Głównymi argumentami za włączeniem tego leku u pacjentki aktywnej zawodowo były brak konieczności kontroli parametrów krzepnięcia i wykonywania iniekcji, stosowanie leku raz na dobę oraz niższe ryzyko działań niepożądanych w porównaniu z VKA [14]. W trakcie leczenia opisanej chorej pojawiły się doniesienia, w tym opisy serii przypadków, na temat dobrego efektu leczenia chorych z CVST riwaroksabanem [15].

## Podsumowanie

Przewlekłe leczenie zakrzepicy zatok żylnych za pomocą NOAC ma istotne znaczenie u chorych, u których ustalono przyczynę zakrzepicy, prowadzących aktywny tryb życia, przy czym niezbędna jest stała kontrola obrazów klinicznego i RTG [16]. Jak podkreślają autorzy dotychczasowych publikacji poświęconych zastosowaniu NOAC w leczeniu CVST, wymaga ono jeszcze oceny w kontrolowanych badaniach klinicznych, które — ze względu na dość rzadkie występowanie zakrzepicy zatok żylnych — powinny być przeprowadzone w dłuższym okresie.

## PIŚMIENNICTWO

1. [http://leki.urpl.gov.pl/files/20\\_Xarelto.pdf](http://leki.urpl.gov.pl/files/20_Xarelto.pdf) (31.03.2017).
2. Saposnik G, Barinagarrementeria F, Brown RD, et al. American Heart Association Stroke Council and the Council on Epidemiology and Prevention. Diagnosis and management of cerebral venous thrombosis: a statement for healthcare professionals from the American Heart Association/American Stroke Association. *Stroke*. 2011; 42(4): 1158–1192, doi: [10.1161/STR.0b013e31820a8364](https://doi.org/10.1161/STR.0b013e31820a8364), indexed in Pubmed: [21293023](https://pubmed.ncbi.nlm.nih.gov/21293023/).
3. Marjot T, Yadav S, Hasan N, et al. Genes associated with adult cerebral venous thrombosis. *Stroke*. 2011; 42(4): 913–918, doi: [10.1161/STROKEAHA.110.602672](https://doi.org/10.1161/STROKEAHA.110.602672), indexed in Pubmed: [21350198](https://pubmed.ncbi.nlm.nih.gov/21350198/).
4. Stam J. Thrombosis of the cerebral veins and sinuses. *N Engl J Med*. 2005; 352(17): 1791–1798, doi: [10.1056/NEJMra042354](https://doi.org/10.1056/NEJMra042354), indexed in Pubmed: [15858188](https://pubmed.ncbi.nlm.nih.gov/15858188/).
5. Ferro JM, Canhão P, Stam J, et al. ISCVT Investigators. Prognosis of cerebral vein and dural sinus thrombosis: results of the International Study on Cerebral Vein and Dural Sinus Thrombosis (ISCVT). *Stroke*. 2004; 35(3): 664–670, doi: [10.1161/01.STR.0000117571.76197.26](https://doi.org/10.1161/01.STR.0000117571.76197.26), indexed in Pubmed: [14976332](https://pubmed.ncbi.nlm.nih.gov/14976332/).
6. Pasi M, Nappini S, Salvadori E, et al. Rapidly progressive cognitive impairment in a patient with high flow dural arteriovenous fistulas, cerebral sinus thrombosis and protein S deficiency. *J Clin Neurosci*. 2014; 21(9): 1654–1656, doi: [10.1016/j.jocn.2013.12.025](https://doi.org/10.1016/j.jocn.2013.12.025), indexed in Pubmed: [24736194](https://pubmed.ncbi.nlm.nih.gov/24736194/).
7. Kosinski CM, Mull M, Schwarz M, et al. Do normal D-dimer levels reliably exclude cerebral sinus thrombosis? *Stroke*. 2004; 35(12): 2820–2825, doi: [10.1161/01.STR.0000147045.71923.18](https://doi.org/10.1161/01.STR.0000147045.71923.18), indexed in Pubmed: [15514174](https://pubmed.ncbi.nlm.nih.gov/15514174/).
8. Ganeshan D, Narlawar R, McCann C, et al. Cerebral venous thrombosis—A pictorial review. *Eur J Radiol*. 2010; 74(1): 110–116, doi: [10.1016/j.ejrad.2009.02.007](https://doi.org/10.1016/j.ejrad.2009.02.007), indexed in Pubmed: [19297111](https://pubmed.ncbi.nlm.nih.gov/19297111/).
9. Connor SEJ, Jarosz JM. Magnetic resonance imaging of cerebral venous sinus thrombosis. *Clin Radiol*. 2002; 57(6): 449–461, doi: [10.1053/crad.2001.0880](https://doi.org/10.1053/crad.2001.0880), indexed in Pubmed: [12069459](https://pubmed.ncbi.nlm.nih.gov/12069459/).
10. Mohammadian R, Sohrabi B, Mansourizadeh R, et al. Treatment of progressive cerebral sinus thrombosis with local thrombolysis. *Interv Neuroradiol*. 2012; 18(1): 89–96, doi: [10.1177/159101991201800112](https://doi.org/10.1177/159101991201800112), indexed in Pubmed: [22440606](https://pubmed.ncbi.nlm.nih.gov/22440606/).
11. Ma Ji, Shui S, Han X, et al. Mechanical thrombectomy with Solitaire AB stents for the treatment of intracranial venous sinus thrombosis. *Acta Radiol*. 2016; 57(12): 1524–1530, doi: [10.1177/0284185116633912](https://doi.org/10.1177/0284185116633912), indexed in Pubmed: [26953230](https://pubmed.ncbi.nlm.nih.gov/26953230/).
12. Saposnik G, Barinagarrementeria F, Brown RD, et al. American Heart Association Stroke Council and the Council on Epidemiology and Prevention. Diagnosis and management of cerebral venous thrombosis: a statement for healthcare professionals from the American Heart Association/American Stroke Association. *Stroke*. 2011; 42(4): 1158–1192, doi: [10.1161/STR.0b013e31820a8364](https://doi.org/10.1161/STR.0b013e31820a8364), indexed in Pubmed: [21293023](https://pubmed.ncbi.nlm.nih.gov/21293023/).
13. Hon SF, Li HoL, Cheng PW. Use of direct thrombin inhibitor for treatment of cerebral venous thrombosis. *J Stroke Cerebrovasc Dis*. 2012; 21(8): 915.e11–915.e15, doi: [10.1016/j.jstrokecerebrovasdis.2012.02.004](https://doi.org/10.1016/j.jstrokecerebrovasdis.2012.02.004), indexed in Pubmed: [22459904](https://pubmed.ncbi.nlm.nih.gov/22459904/).
14. Thomas TF, Ganetsky V, Spinler SA. Rivaroxaban: an oral factor Xa inhibitor. *Clin Ther*. 2013; 35(1): 4–27, doi: [10.1016/j.clinthera.2012.12.005](https://doi.org/10.1016/j.clinthera.2012.12.005), indexed in Pubmed: [23328267](https://pubmed.ncbi.nlm.nih.gov/23328267/).
15. Geisbüsch C, Richter D, Herweh C, et al. Novel factor xa inhibitor for the treatment of cerebral venous and sinus thrombosis: first experience in 7 patients. *Stroke*. 2014; 45(8): 2469–2471, doi: [10.1161/STROKEAHA.114.006167](https://doi.org/10.1161/STROKEAHA.114.006167), indexed in Pubmed: [25070963](https://pubmed.ncbi.nlm.nih.gov/25070963/).
16. Lafitte F, Boukobza M, Guichard JP. MRI and MRA for diagnosis and follow-up of cerebral venous thrombosis (CVT). *Clin Radiol*. 1997; 52(9): 672–679, indexed in Pubmed: [9313731](https://pubmed.ncbi.nlm.nih.gov/9313731/).