

Diagnostyka obrazowa opryszczkowego zapalenia mózgu u osób dorosłych

Andrzej Ustymowicz¹, Adam Łukasiewicz¹, Eugeniusz Tarasów¹, Joanna M. Zajkowska²
Jacek Janica¹, Sławomir A. Pancewicz², Maciej Kondrusik²

¹Zakład Radiologii Akademii Medycznej w Białymstoku

²Klinika Chorób Zakaźnych i Neuroinfekcji Akademii Medycznej w Białymstoku

STRESZCZENIE

Wczesne rozpoznanie opryszczkowego zapalenia mózgu u osób dorosłych może stwarzać niekiedy znaczne trudności. Niejednoznaczny wynik badań laboratoryjnych zmusza do poszukiwania nowych metod diagnostycznych. Pomocne w tym zakresie wydają się badania obrazowe: tomografia komputerowa, rezonans magnetyczny, spektroskopia rezonansu magnetycznego oraz tomografia emisyjna pojedynczego fotonu. Należy jednak pamiętać, że nawet ujemny wynik tych badań nie powinien opóźniać włączenia leczenia przeciwwirusowego i jego kontynuacji do czasu wykluczenia tej etiologii w badaniach dodatkowych.

Słowa kluczowe: opryszczkowe zapalenie mózgu, tomografia komputerowa, rezonans magnetyczny, spektroskopia rezonansu magnetycznego, tomografia emisyjna pojedynczego fotonu

Wstęp

W diagnostyce opryszczkowego zapalenia mózgu u osób dorosłych (HSE, *herpes simplex encephalitis*) podstawową rolę odgrywają badania laboratoryjne (m.in. metody serologiczne, genetyczne). Jednak nierzadko okazują się one niewystarczające w szybkim i jednoznacznym ustaleniu rozpoznania, zwłaszcza w początkowym etapie choroby [1]. Wraz z dynamicznym rozwojem technik neuroradiologicznych powstają nowe możliwości wczesnej diagnostyki HSE. Metody obrazowe dostępne w praktyce klinicznej to: tomografia kom-

puterowa (CT, *computed tomography*), rezonans magnetyczny (MR, *magnetic resonance*), spektroskopia rezonansu magnetycznego (MRS, *magnetic resonance spectroscopy*), tomografia emisyjna pojedynczego fotonu (SPECT, *single-photon emission computed tomography*).

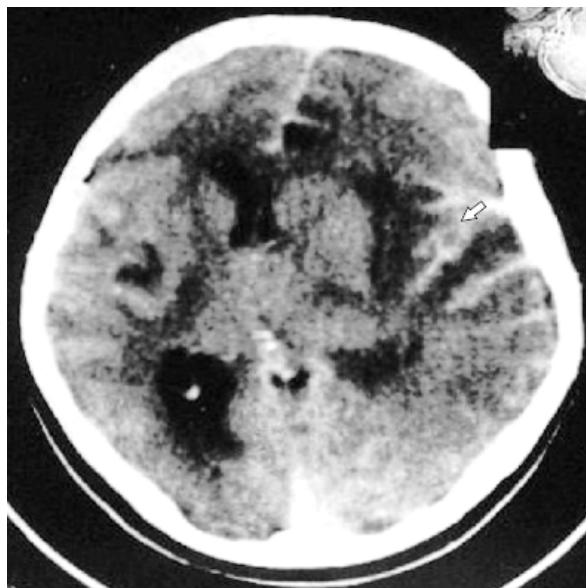
Tomografia komputerowa (CT)

W pierwszych kilku dniach od wystąpienia objawów klinicznych badanie tomografii komputerowej nie wykazuje zmian w ośrodkowym układzie nerwowym (OUN). Po tym okresie u około połowy pacjentów z HSE stwierdza się nieprawidłowości w obrazie CT, które mają charakter słabo odgraniczonych obszarów hipodensji. Odpowiadają one ogniskom zapalnym oraz strefie obrzęku i obejmują zwykle płaty skroniowy, rzadziej — czołowy. Obszary te szerzą się przyśrodkowo, w kierunku wyspy. Czasami można zaobserwować zajęcie procesem chorobowym także struktur strony przeciwnej. W 50% przypadków nieprawidłowego obrazu CT stwierdza się mniej lub bardziej wyrażony efekt masy, jako skutek obrzęku towarzyszącego zmianom zapalnym [2] (ryc. 1). W późniejszym okresie zakażenia można stwierdzić wzmocnienie kontrastowe, spowodowane przerwaniem bariery krew–mózg. Przybiera ono dwojaką formę: wzmocnienia opon mózgowo-rdzeniowych (*leptomeningeal enhancement*) i/lub wzmocnienia zakrętów mózgu (*gyriform enhancement*). Rzadziej w badaniu CT są widoczne ogniska krwotoczne (często obserwowane w badaniu mikroskopowym), będące następstwem zmian martwiczych w obrębie ścian naczyń. U chorych,

Adres do korespondencji: dr med. Andrzej Ustymowicz
Zakład Radiologii Akademii Medycznej
ul. M. Curie-Skłodowskiej 24A, 15-276 Białystok
tel.: (0 85) 74 68 422
e-mail: ambau@yahoo.com
Polski Przegląd Neurologiczny 2006, tom 2, 1, 27-31
Wydawca: Wydawnictwo Via Medica
Copyright © 2006 Via Medica

k którzy przeżyli, w miejscu martwicy tworzą się ogniska malacji i obszary gliozy. Wtórny efekt powiększonych zmian jest zanik mózgu [2].

Ponieważ zmiany stwierdzone w badaniu metodą tomografii komputerowej rzadko są widoczne przed upływem pierwszego tygodnia od zakażenia,

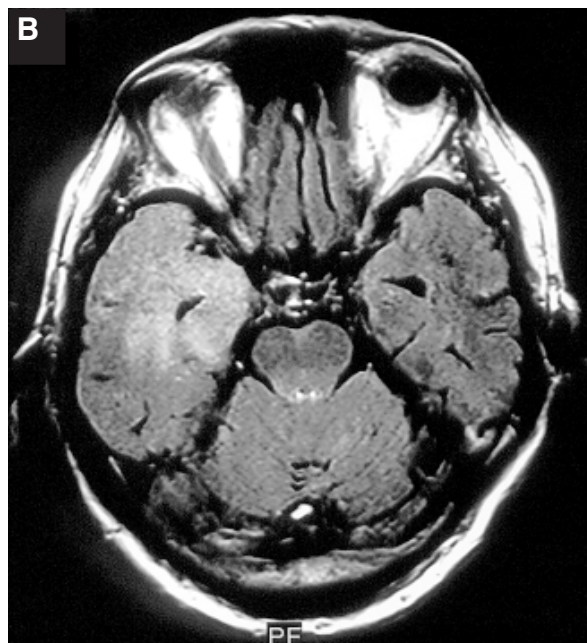
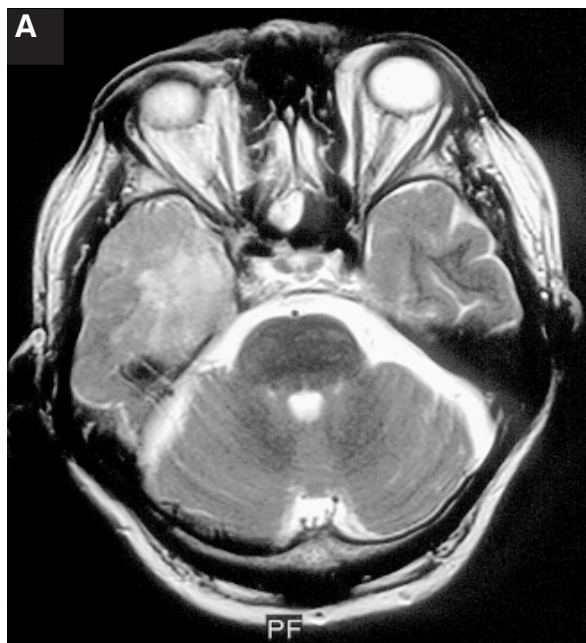

Rycina 1. Badanie CT po dożylnym podaniu środka kontrastowego, uwidaczniające rozległy obszar hipodensji w prawej półkuli mózgu z efektem masy; widoczne wzmocnienie kontrastowe rowków korowych (*leptomeningeal/gyriform enhancement*) (oznaczono strzałką)

a zwykle ciężki przebieg kliniczny wymaga szybkiego włączenia leczenia acyklowirem, rola CT we wczesnym rozpoznaniu opryszczkowego zapalenia mózgu jest ograniczona.

Rezonans magnetyczny (MR)

Ze względu na wysoką czułość w wykrywaniu obrzęku słabo nasilonego w początkowym stadium choroby, badanie rezonansu magnetycznego mózgowia jest obecnie metodą z wyboru, która powinna być pierwszym testem diagnostycznym po badaniu klinicznym [3]. Strefa obrzęku w tym badaniu jest dobrze widoczna w obrazach T2-zależnych jako obszar o podwyższonej intensywności sygnału. Szczególnie przydatne w ocenie zmian w obrębie OUN we wczesnym stadium choroby są obrazy z supresją płynu wykonywane w sekwencji zaniku inwersji (FLAIR, *fluid attenuated inversion recovery*) oraz obrazowanie dyfuzyjne (DWI, *diffusion weighted imaging*) (ryc. 2). Wysoka kontrastowość zmian obserwowanych w tych sekwencjach oraz specyficzne ich umiejscowienie znacznie ułatwiają rozpoznanie. Badanie MR w płaszczyźnie osiowej i czołowej lepiej niż CT uwidacznia ponadto szerzenie się zmian w kierunku wyspy, „oszczędzając” jądra podstawy mózgu. Znacznie lepiej niż w badaniu CT są także widoczne powikłania krwotoczne, nakładające się na pola martwicy — strefy hipointensywne w obrazach T1-zależnych, a hiperintensywne w obrazach PD- i T2-zależnych. Uwi-



Rycina 2. Badanie MR; obraz T2-zależny (A), sekwencja FLAIR (B): widoczny obszar o podwyższonej intensywności sygnału w lewym płacie skroniowym

daczniają się one jako obszary o zmienionym sygnale, zależnym od produktów rozpadu hemoglobiny. Wzmocnienie sygnału po podaniu środka kontrastowego, które odpowiada obrazowi zapalenia opon mózgowo-rdzeniowych, z odwzorowaniem układu zakrętów mózgowia i słabo zaznaczonym liniowym wzmocnieniem w obrębie miąższu, jest dokładniej widoczne i częściej wykrywane w badaniu MR niż w badaniu CT (ryc. 3).

Należy jednak pamiętać, że także badanie MR może nie wykazać zmian w obrębie ośrodkowego układu nerwowego w przebiegu HSE. Jest to najprawdopodobniej spowodowane atypowym przebiegiem zakażenia lub wczesnym okresem choroby, w którym zmiany patologiczne nie są jeszcze widoczne w badaniach obrazowych [4]. W badaniach przeprowadzonych na zwierzętach, które zostały przeznosowo zakażone wirusem opryszczki zwykłej typu I, wykazano brak zmian w obrazach rezonansu magnetycznego w 5% przypadków [5]. Odsetek ten u ludzi nie jest dokładnie znany. Ujemny wynik badania MR w przypadku podejrzenia opryszczkowego zapalenia mózgu nie powinien więc opóźniać włączenia leczenia acyklowirem i kontynuowania terapii do czasu wykluczenia tej etiologii w badaniach dodatkowych [6].

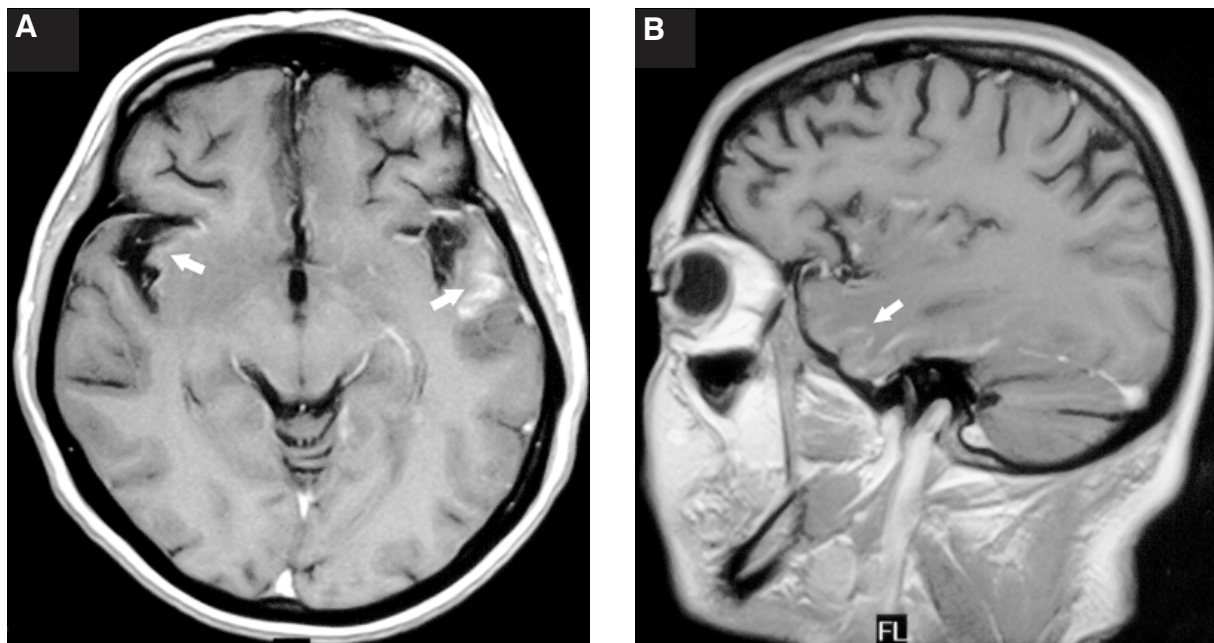
Istotnym problemem w diagnostyce HSE może się niekiedy okazać różnicowanie współistniejących obszarów udarowych oraz ognisk zapalenia

mózgu [7]. Na podstawie obrazów DWI wcześniej można ustalić dokładną lokalizację i rozległość obszaru udarowego. Jednak, podobnie jak obrazy T2-zależne, również sekwencje DWI nie wykazują większej specyficzności w odróżnieniu obszarów udarowych od objętych procesem zapalnym [7]. Stwierdzenie typowej lokalizacji może przemawiać za rozpoznaniem HSE.

Spektroskopia rezonansu magnetycznego (MRS)

W diagnostyce zakażenia wirusem opryszczki zwykłej typu I opisywano także próby zastosowania spektroskopii protonowej rezonansu magnetycznego (1H MRS) [6, 8–10]. Informacje uzyskane za pomocą tej techniki są szczególnie interesujące, ponieważ dostarczają danych na temat metabolizmu badanej struktury OUN (określenie stężeń metabolitów, m.in.: N-acetylo-asparagianu [NAA], choliny [Cho], kreatyny [Cr], mioinozytolu [mI], tłuszczów [lip], mleczanów [lac]. Badanie 1H MRS umożliwia wykazanie zmian we wczesnej fazie choroby, podczas gdy obraz MR jest jeszcze prawidłowy. Przydatność spektroskopii MR opisywano między innymi w diagnostyce ropni mózgu, gruźliczaków, chorobie Creutzfeldta-Jakoba, zakażeniach HCV, HIV.

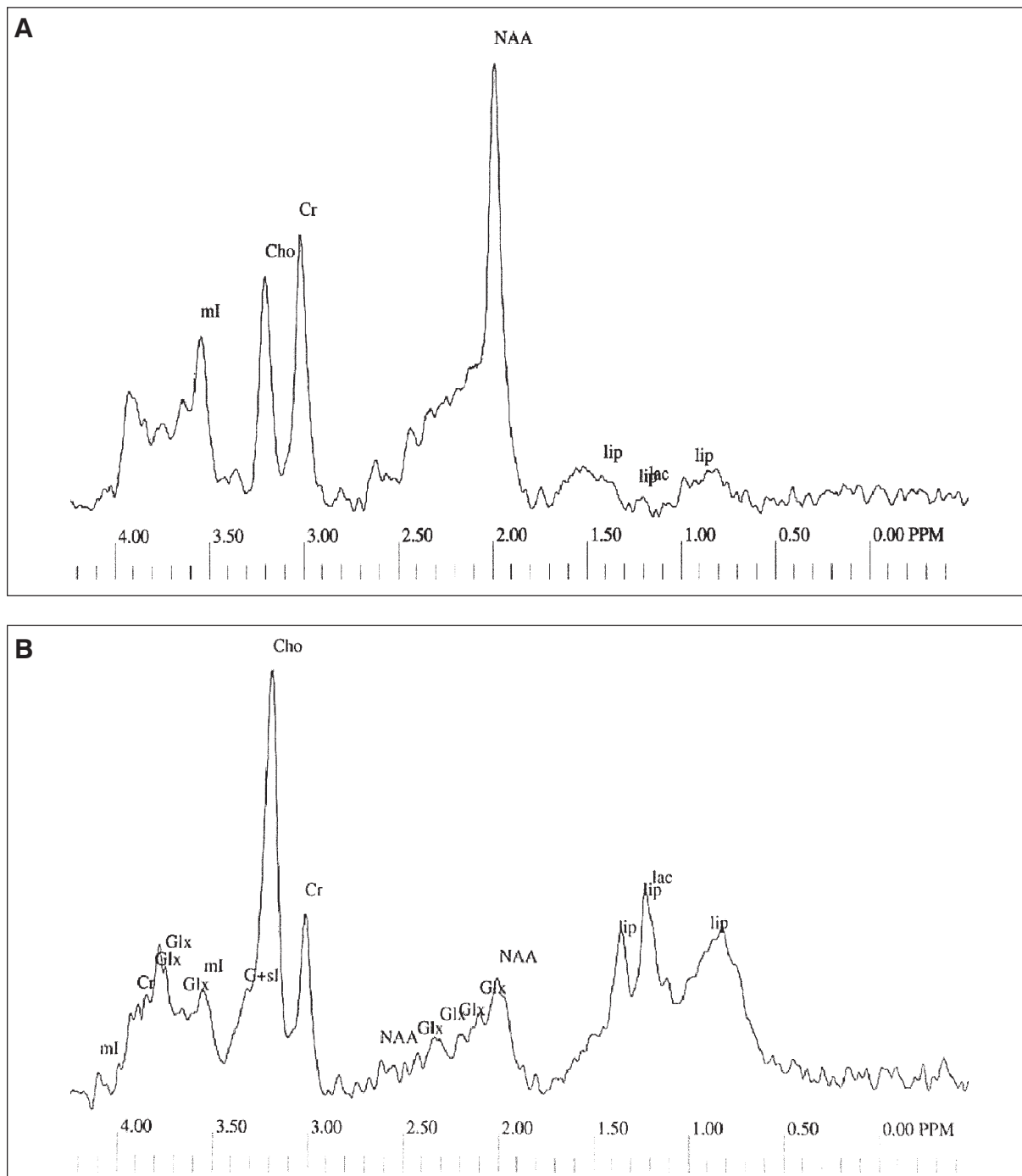
W przebiegu opryszczkowego zapalenia mózgu w badaniach 1H MRS obserwowano zmniejszenie stężenia NAA/Cr, a także wzrost stężenia Cho/Cr



Rycina 3. Badanie MR; obraz T1-zależny po dożylnym podaniu środka kontrastowego — płaszczyna poprzeczna (A) oraz strzałkowa (B): widoczne wzmocnienie kontrastowe opon mózgowo-rdzeniowych (*leptomeningeal enhancement*) i kory mózgu (*gyriform enhancement*) (oznaczono strzałkami)

w zajętej płacie skroniowej (ryc. 4) [6]. Zmiany proporcji tych związków obserwowano także w płacie skroniowej strony przeciwnej, gdzie nie stwierdzano zmian w obrazowym badaniu MR. Wyniki te mogą sugerować, że proces zanikowy — ubytek neuronów oraz gliozę — również zachodzi, lecz w mniejszym zakresie, po stronie przeciwnej

w stosunku do uwidocznionego za pomocą badania MR, zajętego chorobowo płuca skroniowego. W dostępnym piśmiennictwie zmniejszenie stężenia NAA, jako efekt ubytku neuronów lub upośledzenia ich funkcji, stwierdzano w okresie 2–14 tygodni od wystąpienia objawów klinicznych [9, 10]. Wraz z poprawą stanu klinicznego pacjentów opi-



Rycina 4. Badanie 1H MRS; widmo metabolitów mózgowia z okolicy skroniowej u osoby zdrowej (A) oraz u chorego w fazie ostrej opryszczkowego zapalenia mózgu (B): widoczny wzrost stężenia cholicy (Cho), obniżenie stężenia N-acetylo-asparaginyanu (NAA, *N-acetyl-L-aspartate*) oraz zaznaczona obecność pasma mleczanów (lac)

sywano stopniowy wzrost wartości proporcji NAA/Cr, nawet do wartości mieszczących się w granicach normy. Uznaje się to jednak raczej za efekt regeneracji funkcji transmisji neuronalnej niż za dowód regeneracji neuronów. Pojawiły się również opinie, że brak redukcji proporcji NAA/Cr w kolejnym badaniu MRS wykonanym w odstępie 6 tygodni jest dowodem na zahamowanie procesu zapalnego [10]. Uważa się również, że podwyższone stężenia Cho stwierdzone u chorych z opryszczkowym zapaleniem mózgu odzwierciedlają wzrost zawartości związków cholinowych, takich jak fosforylcholina czy glicerofosforylcholina, które są prekursorami i produktami rozpadu błon komórkowych [11]. W pojedynczych pracach na temat zastosowania spektroskopii rezonansu magnetycznego w diagnostyce HSE donoszono ponadto o zwiększeniu stężenia mleczanów, będącym wynikiem zaburzeń metabolizmu tlenowego [10].

Często w kontrolnych badaniach MR stwierdza się późne, przetrwałe zmiany po przebytych zapaleniu opryszczkowym mózgu. Mają one najprawdopodobniej charakter obrzęku wywołanego poinfekcyjną reakcją immunologiczną, chociaż rozważa się również możliwość przewlekłe toczącego się stanu zapalnego lub postępujących zmian martwiczych mózgu o charakterze zwyrodnienia torbielowatego komórek nerwowych lub zwyrodnienia Wallera [12]. W tych przypadkach badanie metodą spektroskopii MR może być przydatne w diagnostyce różnicowej oraz w ocenie rokowania.

Tomografia emisyjna pojedynczego fotonu (SPECT)

Ocenę funkcjonalną mózgu umożliwia badanie tomografii emisyjnej pojedynczego fotonu (SPECT) z użyciem radioaktywnego technetu znakowanego heksametyleno-propylo-aminooksymem (^{99m}Tc -HMPAO), lipofilnego związku chemicznego wykorzystywanego w wykrywaniu stanów zapalnych.

To scyntygraficzne badanie perfuzyjne już we wczesnej fazie zakażenia wirusem opryszczki zwykłej typu I z wysoką czułością wykazuje obecność skroniowych obszarów hiperperfuzyji. Ustępuje ona w późniejszych fazach choroby, chociaż stwierdzano również przetrwałe obszary zwiększonego wychwytu radioznacznika w układzie limbicznym [13].

Podkreśla się, że wykonanie tego badania powinno być rozważone, gdy dany ośrodek dysponuje

pracownią SPECT, a jego szczególną wartość diagnostyczną upatruje się w wykluczeniu HSE w przypadkach słabo wyrażonych objawów klinicznych oraz encefalopatii w przebiegu zespołów paraneoplastycznych, które mogą imitować objawy HSE [3, 14].

W warunkach ograniczonej dostępności badań genetycznych i w związku z długim okresem oczekiwania na wynik badania serologicznego, badania neuroradiologiczne, a w szczególności rezonans magnetyczny, stwarzają realne szanse szybkiej diagnostyki HSE. Należy jednak pamiętać, że nawet w przypadku braku zmian w badaniach obrazowych nie powinno to wykluczać wczesnego rozpoczęcia leczenia przeciwwirusowego, które przez zahamowanie destrukcji tkanki nerwowej znacznie poprawia rokowanie i w znaczący sposób wpływa na przebieg kliniczny i przeżycie chorych z opryszczkowym zapaleniem mózgu.

PIŚMIENNICTWO

- Zajkowska J.M., Hermanowska-Szpakowicz T., Pancewicz S.A. i wsp. Herpes simplex encephalitis. Pol. Merkuriusz Lek. 1999; 6: 297–301.
- Tyler K.L. Update on herpes simplex encephalitis. Rev. Neurol. Dis. 2004; 1: 169–178.
- Chaudhuri A., Kennedy P.G. Diagnosis and treatment of viral encephalitis. Postgrad. Med. J. 2002; 78: 575–583.
- Harrison N.A., MacDonald B.K., Scott G. i wsp. Atypical herpes type 2 encephalitis associated with normal MRI imaging. J. Neurol. Neurosurg. Psychiatry 2003; 74: 974–976.
- Meyding-Lamade U., Lamade W., Kehm R. i wsp. Herpes simplex virus encephalitis: chronic progressive cerebral MRI changes despite good clinical recovery and low viral load — an experimental mouse study. Eur. J. Neurol. 1999; 6: 531–538.
- Takanashi J., Sugita K., Ishii M. i wsp. Longitudinal MR imaging and proton MR spectroscopy in herpes simplex encephalitis. J. Neurol. Sci. 1997; 149: 99–102.
- Teixeira J., Zimmerman R.A., Haselgrove J.C. i wsp. Diffusion imaging in pediatric central nervous system infections. Neuroradiology 2001; 43: 1031–1039.
- Samann P.G., Schlegel J., Muller G. i wsp. Serial proton MR spectroscopy and diffusion imaging findings in HIV-related herpes simplex encephalitis. Am. J. Neuroradiol. 2003; 24: 2015–2019.
- Cecil K.M., Lenkinski R.E. Proton MR spectroscopy in inflammatory and infectious brain disorders. Neuroimaging Clin. N. Am. 1998; 8: 863–880.
- Menon D.K., Sargentoni J., Peden C.J. i wsp. Proton MR spectroscopy in herpes simplex encephalitis: assessment of neuronal loss. J. Comput. Assist. Tomogr. 1990; 14: 449–452.
- De T.X., Rozenberg F., Burlot K., Gaudelus J. i wsp. Herpes simplex encephalitis: diagnostic problems and late relapse. Dev. Med. Child. Neurol. 2006; 48: 60–63.
- Gaviani P., Leone M., Mula M. i wsp. Progression of MRI abnormalities in herpes simplex encephalitis despite clinical improvement: natural history or disease progression? Neurol. Sci. 2004; 25: 104–107.
- Launes J., Nikkinen P., Lindroth L. i wsp. Diagnosis of acute herpes simplex encephalitis by brain perfusion single photon emission computed tomography. Lancet 1988; 1: 1188–1191.
- Steiner I., Budka H., Chaudhuri A. i wsp. Viral encephalitis: a review of diagnostic methods and guidelines for management. Eur. J. Neurol. 2005; 12: 331–343.