

# Wykorzystanie odruchu mrugania i trójdzielnych somatosensorycznych potencjałów wywołanych w diagnostyce neurologicznej

Małgorzata Bilińska, Maria Ejma

Katedra i Klinika Neurologii Akademii Medycznej we Wrocławiu

## STRESZCZENIE

Neurony jąder czuciowych nerwu trójdzielnego, stanowiących stację przekaźnikową dla bodźców przewodzonych z obwodu do kory mózgowej, są włączone w szereg sieci neuronalnych, przekazujących informacje między innymi do ośrodków integrujących tworzących siatkowatego pnia mózgu oraz do jąder ruchowych nerwu V i VII. Kompleks trójdzielny pozostaje pod modelującym wpływem kory mózgowej i jąder podstawy. Strukturalne lub czynnościowe uszkodzenia, zarówno w zakresie ośrodkowego, jak i obwodowego układu nerwowego, mogą zatem zaburzać prawidłową transmisję pobudzeń w układzie czuciowym nerwu V. Do oceny jego dysfunkcji stosuje się techniki elektrofizjologiczne, wykorzystujące między innymi mechanizmy odruchowe (np. odruch mrugania) i/lub stymulujące odpowiedź mózgową (np. korowe potencjały wywołane). Opierając się na przeglądzie piśmiennictwa i własnych doświadczeniach, autorzy przedstawiają możliwości wykorzystania odruchu mrugania i trójdzielnych somatosensorycznych potencjałów wywołanych w diagnostyce różnych schorzeń neurologicznych.

*Polski Przegląd Neurologiczny 2008; 4 (2): 87-97*

**Słowa kluczowe:** trójdzielne somatosensoryczne potencjały wywołane, odruch mrugania, kompleks trójdzielny

Nerw trójdzielny jest jednym z największych nerwów czaszkowych. Wraz ze swoimi jądrami, zlokalizowanymi w pniu mózgu, tworzy tak zwa-

ny kompleks trójdzielny, którego pewne anatomiczne i fizjologiczne cechy odróżniają go od innych nerwów czaszkowych. Część ruchowa kompleksu obejmuje jądro ruchowe, zlokalizowane w grzbietowej części mostu, otrzymujące obustronne unerwienie z półkul mózgu, oraz nerw ruchowy, zaopatrujący żwacz, mięsień skroniowy, skrzydłowy boczny i przyśrodkowy, napinacz podniebienia miękkiego, napinacz błony bębenkowej, żuchwowo-gnykowy oraz przedni brzuciec mięśnia dwubrzuścowego. W trójdzielnym jądrze ruchowym brak komórek Renshawa, przez co jego motoneurony nie posiadają typowego hamowania zwrotnego [1]. Otrzymują natomiast tożstronną projekcję aferentną z wrzecion mięśniowych oraz obustronną projekcję aferentną skórną [2]. Wykazano istnienie 2 rodzajów trójdzielnych motoneuronów. Jedne uczestniczą w zamykaniu jamy ustnej i ulegają rytmicznym zmianom pobudzenia i hamowania, zbieżnie z fazą otwierania i zamykania ust. Drugie biorą udział w otwieraniu jamy ustnej i są jedynie rytmicznie pobudzane w fazie otwierania ust. Aktywność motoneuronów regulują GABA-ergiczne i serotonergiczne neurony przez hamowanie kanałów wapniowych [3].

Jądro czuciowe nerwu V rozciąga się między śródmózgowiem a rdzeniem kręgowym. Jest ono strukturą złożoną z wielu podjednostek, wśród których wyróżnia się jądro śródmózgowe (*MesV, nucleus mesencephalicus n. trigemini*), jądro czuciowe mostowe, zwane też jądrem czuciowym głównym (*PrinV, nucleus principalis n. trigemini*), oraz jądro rdzeniowe (*SpinV, nucleus spinalis n. trigemini*).

**Adres do korespondencji:** dr hab. med. Małgorzata Bilińska  
Katedra i Klinika Neurologii AM we Wrocławiu  
ul. Borowska 213, 50-556 Wrocław  
tel.: 0 71 734 31 00, faks: 0 71 734 31 09  
e-mail: mbilinsk@mp.pl  
Polski Przegląd Neurologiczny 2008, tom 4, 2, 87-97  
Wydawca: „Via Medica sp. z o.o.” sp.k.  
Copyright © 2008 Via Medica

Komórki nerwowe, tworzące MesV, stanowią pierwszy neuron czuciowy drogi proprioceptywnej, przewodzącej impulsy z wrzecion mięśni żwaczy oraz z mechanoreceptorów przyzębia. Są one nie tylko prostym przekaźnikiem impulsów, lecz jako interneurony pośredniczące prawdopodobnie pełnią również funkcję modulującą [4]. O złożonym działaniu neuronów MesV mogą stanowić ich lokalizacja oraz unikatowe cechy morfologiczne i fizjologiczne. Znajdują się one w ośrodkowym układzie nerwowym, podczas gdy odpowiadające im komórki przewodzące impulsy z innych mięśni ciała, zlokalizowane są obwodowo, w zwojach korzeni tylnych, które tylko częściowo pokrywa bariera krew–mózg. Aksony neuronów MesV dzielą się zwykle na gałąź obwodową, zaopatrującą receptory proprioceptywne, oraz gałąź ośrodkową, która kończy się na trójdzielnych motoneuronach, neuronach mózdzku lub interneuronach tworzących siatkowatego [4]. W badaniach na zwierzętach wykazano na ciałach komórkowych neuronów MesV obecność synaps oraz receptorów GABA<sub>A</sub>, GluR2/3, GluR4, serotoniny, dopaminy i noradrenaliny [5, 6]. Stwierdzono, że neurony MesV dorosłych zwierząt przez GABA-ergiczną stymulację generują pobudzające postsynaptyczne potencjały, co decyduje o ich modulującej roli w procesie dowolnego żucia [4]. Podłożem pobudzającego charakteru synaps GABA jest brak w neuronach MesV potasowo-chlorkowego kotransportera 2 (KCC2), który usuwa jony Cl<sup>-</sup> i utrzymuje ich niskie stężenie we wnętrzu komórki [7]. Wykazano, że GABA-ergiczne synapsy mogą być pobudzające u noworodków, a hamujące u zwierząt dojrzałych [8]. Przekształcenie synapsy GABA w hamującą powoduje wzrastającą aktywność KCC2. Na odmienną rolę kompleksu trójdzielnego wskazują również niektóre badania elektrofizjologiczne, na przykład wibracja, która w mięśniach kończyn powoduje obniżenie odruchu H, a w motoneuronach trójdzielnych wywołuje potencjalizację odpowiedzi [9].

Jądro czuciowe mostowe wiąże się z czuciem dotyku, różnicowania i ucisku. Kończą się w nim wypustki komórek zlokalizowanych w zwoju trójdzielnym, a rozpoczynają odprowadzenia tworzące wstęgę trójdzielną, dochodzącą do jąder wzgórza.

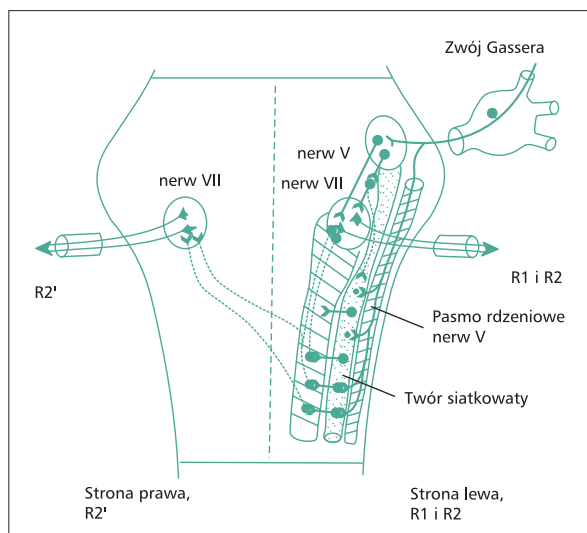
W jądrze rdzeniowym nerwu V rozróżnia się trzy części: dolną (Vc, *pars caudalis*), umiejscowioną głównie w rdzeniu kręgowym, pośrednią (*pars interpolaris*) — w dolnej części rdzenia przedłużonego, oraz górną (Vo, *pars oralis*) — w górnym odcinku rdzenia przedłużonego i dolnym odcinku mostu. Nocyceptywne odpowiedzi, w których po-

średniczą włókna C, są przewodzone do Vc, podczas gdy doznania nocyceptywne z wnętrza jamy ustnej (głównie pochodzenia zębowego), przewodzą Aδ-włókna i przetwarzają się głównie w Vo [10]. Neurony SpinV otrzymują informację z receptorów skórnych o relatywnie dobrze określonej somatotropowej dystrybucji oraz bodźce z jąder podstawy modulowane przez wzgórki górne i wielkie jądro szwu [11, 12]. Wykazano, że dzięki międzyjądrowym połączeniom czuciowa informacja z miążgi zębowej, docierająca do Vo, może być modulowana przez czuciową informację z Vc, pochodzącą z twarzy [13]. Jednak dokładnego związku między jądrami układu siatkowatego a neuronami trójdzielnych jąder czuciowych nie wyjaśniono jeszcze w pełni. Większość włókien efferentnych z jądra rdzeniowego i mostowego biegnie do jądra brzuszno-tylnego przyśrodkowego wzgórza [14], niektóre — do tworzącego siatkowatego, jąder ruchowych nerwów czaszkowych oraz mózdzku. W pobudzającym oraz hamującym przewodzeniu synaptycznym SpinV pośredniczą, odpowiednio, receptory AMPA (*α-amino-3 hydroxy-5-metylizoxazol-4-propionic acid*) i NMDA oraz receptory GABA i glicynowe [13, 15].

Uszkodzenie kompleksu trójdzielnego i jego ośrodkowej projekcji może mieć różne umiejscowienie i różne przyczyny, a ich dokładne zdiagnozowanie bywa trudne. Niekiedy radiologiczne techniki obrazowania pnia mózgu są niewystarczające, a w badaniu przedmiotowym nie zawsze stwierdza się objawy ubytkowe. Zaburzenia ruchowe stają się widoczne tylko w ciężkich uszkodzeniach, ruch brody podczas odruchu żuchwowego czasami nie jest wyraźny, brakuje również obiektywnego sposobu oceny czucia na twarzy. Zatem neurofizjologiczne testy pozostają najbardziej wartościowymi metodami w ocenie funkcji i dysfunkcji nerwu V i jego jąder. Klinikcznie przydatnymi odruchami pniowymi, w których pośredniczy nerw V, są: odruch mrugania, odruch rogówkowy, odruch hamowania żwacza, odruch żuchwowy i inne. Równie użyteczne narzędzie stanowi badanie potencjałów wywołanych, uzyskiwanych poprzez stymulację nerwu trójdzielnego.

### Odruch mrugania

Odruch mrugania (BR, *blink reflex*), opisany po raz pierwszy przez Ovendera, polega na obustronnym skurczu mięśni okrężnych oczu w odpowiedzi na różnego rodzaju bodźce przyłożone jednostronnie w okolicy nadoczołowej. Elektromiograficznie reakcja odruchowa na elektryczną stymulację nerwu nadoczołowego składa się z dwóch

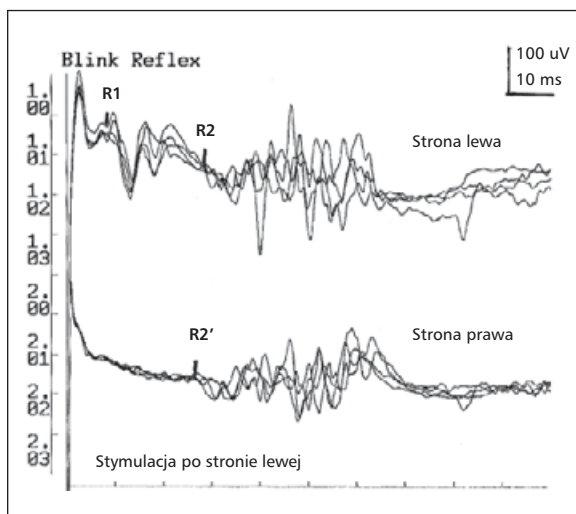


**Rycina 1.** Drogi przewodzenia pobudzeń dla odpowiedzi wczesnej (R1) i późnych (R2 i R2') w odruchu mrugania przy stymulacji lewego nerwu nadoczodołowego (modyfikacja wg Esteban [18])

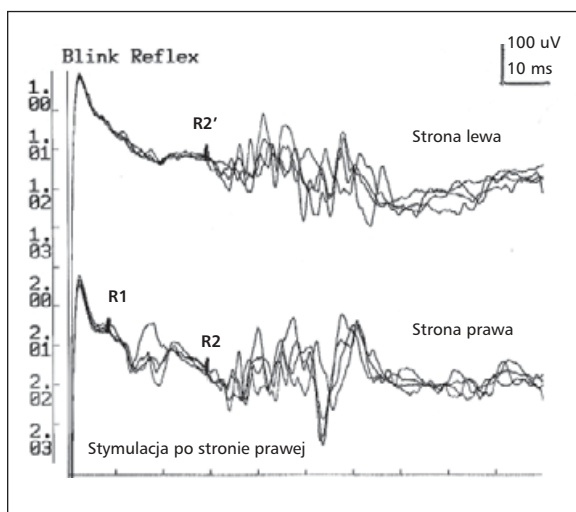
odpowiedzi: I — wczesnej, jednostronnej, tożsamej ze stroną drażnienia (R1); II — późnej, obustronnej, zgodnej ze stroną stymulacji (R2) oraz przeciwstronnej do stymulacji (R2'). Łuk odruchowy dla odpowiedzi wczesnej przechodzi przez most; pobudzenie z włókien czuciowych jest przewodzone do jądra czuciowego nerwu V w moście, skąd krótką drogą interneuronalną przechodzi do jądra ruchowego nerwu VII [16] (ryc. 1). Łuk odruchowy obu odpowiedzi późnych przechodzi przez rdzeń przedłużony; pobudzenie jest transmitowane włóknami czuciowymi nerwu V do pasma rdzeniowego nerwu, osiągając następnie jądro pasma. W dalszym przebiegu wielosynaptyczną, nieskrzyżowaną drogą neuronalną tworzącego siatkowatego bocznego pobudzenie dochodzi do jądra nerwu VII po tej samej stronie (homolateralna odpowiedź R2) oraz skrzyżowaną do jądra nerwu VII po stronie przeciwnej (heterolateralna odpowiedź R2') [17].

Odpowiedź R1 pojawia się po około 10 ms od zadziałania bodźca, a obie późne: R2 i R2', po 30–40 ms [18]. Odpowiedzi: wczesna i późna należą do skórnych odruchów nocyceptywnych, przy czym odpowiedź R1 wykazuje cechy odruchu proprioceptywnego, ponieważ nie ulega habituacji [19, 20] (ryc. 2, 3). Odmienność elektrofizjologiczna składowych BR ma swoje uzasadnienie w przebiegu ich łuków odruchowych.

W czasie badania BR pacjent powinien być położony na wygodnej leżance, w zaciemnionym i wyciszonym pomieszczeniu, zrelaksowany. Płytkowe elektrody odbiorcze umieszcza się obustron-



**Rycina 2.** Odruch mrugania u osoby zdrowej przy stymulacji lewego nerwu nadoczodołowego; R1 — latencja 9,2 ms; R2 — latencja 28 ms; R2' — latencja 28,2 ms (metodyka wg Meincke i Ferbert [28])



**Rycina 3.** Odruch mrugania u osoby zdrowej przy stymulacji prawego nerwu nadoczodołowego; R1 — latencja 9 ms; R2 — latencja 29,8 ms; R2' — latencja 29,5 ms (metodyka wg Meincke i Ferbert [28])

nie na skórze pokrywającej mięśnie okrężne oczu, bocznie poniżej kątów zewnętrznych oczu; elektrody referencyjne — na bocznych powierzchniach nosa. Elektroda stymulująca powinna się znajdować w miejscu wyjścia nerwu nadoczodołowego po stronie prawej lub lewej (w zależności od strony stymulacji). Prąd o natężeniu równym 3-krotnemu progowi pobudliwości dla odpowiedzi R2 i czasie trwania 0,1 ms jest podawany w nierównych odstępach czasu (w celu uniknięcia habituacji) większych niż minuta. Wykonuje się 4–6 sty-

mulacji po każdej ze stron, a odpowiedzi można uśrednić lub nakładać (superpozycja) z wyliczeniem średniej latencji, amplitudy i czasu trwania odpowiedzi.

### Habituaacja odpowiedzi późnych

Łuk odruchowy dla odpowiedzi późnych jest wielosynaptyczny i to powoduje, że łatwiej ulegają habituacji. Badania Pendersa i Delwaide'a [19], Shahaniego [20] wykazały, że stymulacja z częstotliwością 2 Hz powoduje po 2–5 powtórzeniach spadek amplitudy i wydłużenie obu odpowiedzi późnych. Esteban i Gimenez-Roldan [21] określili indeks habituacji dla odpowiedzi R2 jako częstość stymulacji, przy której powierzchnia 10. z kolejnych w serii odpowiedzi R2 jest mniejsza niż 20% powierzchni pierwszej odpowiedzi R2 w serii.

### Hamowanie odruchu mrugania poprzedzone bodźcami o różnej modalności

Zastosowanie niebolesnego bodźca, poprzedzającego stymulację, hamuje obustronnie odpowiedzi późne BR. Valls-Sole i wsp. [22] wykazali u osób zdrowych, że zastosowanie wyprzedzającego w czasie 100 ms bodźca słuchowego lub stymulacja nerwu obwodowego powodowały wyraźną supresję obu odpowiedzi późnych bez zmian odpowiedzi R1. Potencjalizacja procesu hamowania BR przez poprzedzający impuls czuciowy o różnej modalności sugeruje zaburzony proces przetwarzania informacji czuciowych w pniu mózgu.

### Stymulacja parami bodźców

Do oceny pobudliwości interneuronów pnia mózgu (odpowiedzi późnych) w obrazie BR Kimura [23] wprowadził technikę stymulacji parą bodźców. Elektryczne impulsy o tej samej intensywności podawane są w parach o różnych odstępach (ISI, *interstimulus interval*) między bodźcem warunkującym (*conditioning*) a testującym (*test stimulus*). Pierwszy bodziec — warunkujący — powoduje wzbudzenie interneuronów pnia. Bodziec testujący, stosowany po warunkującym, uaktywnia te same interneurony, ale zdolność do transmisji pobudzenia przez te interneurony zależy od stopnia ich pobudzenia po bodźcu warunkującym. W warunkach normy po zadziałaniu bodźca testującego w czasie do 300 ms po zastosowaniu bodźca warunkującego nie uzyskuje się odpowiedzi R2 w drugim z pary BR. Wraz z wydłużaniem czasu ISI następuje powolny powrót odpowiedzi R2 w drugim z pary BR. Przy różnicy czasu pomiędzy bodźcami wynoszącej 500 ms odpowiedź R2 z drugiego

w parze BR osiąga wartość około 50% prawidłowej odpowiedzi, a przy interwale około 1500 ms ulega normalizacji.

### Obraz BR w uszkodzeniach segmentarnych i nadsegmentarnych

#### Obraz BR w uszkodzeniu dośrodkowej części łuku odruchowego, czyli aferentnych włókien nerwu trójdzielnego

Przy stymulacji nerwu trójdzielnego (n. V) po stronie uszkodzenia nie występują odpowiedzi R1 oraz R2 i R2' lub ich latencje są wydłużone. Przy stymulacji strony przeciwnej odpowiedzi wczesna i obie późne są prawidłowe. W neuralgii n. V nie stwierdza się zmian w BR, natomiast powyższe zmiany charakteryzują objawowe postaci tego schorzenia [24].

#### Obraz BR w uszkodzeniach włókien nerwu twarzowego (porażenie Bella) i jądra nerwu VII w moście

Przy drażnieniu po stronie uszkodzenia stwierdza się brak lub wydłużenie latencji odpowiedzi R1 i R2, z prawidłową odpowiedzią R2'. Stymulacja po stronie zdrowej uwidacznia zmiany odpowiedzi R2'. Normalizacja parametrów BR w okresie do 2 tygodni od wystąpienia klinicznych objawów porażenia Bella warunkuje kliniczny powrót funkcji mięśni unerwianych przez nerw VII (n. VII) aż u 90% chorych, natomiast brak normalizacji BR w tym okresie występuje u mniejszego odsetka chorych (do 50%) z kliniczną poprawą [25]. Izolowane uszkodzenia jądra n. VII w moście występują niezmiernie rzadko. Thomke i wsp. [26] wykazali tego typu zmiany o charakterze naczyniowym (zwyfikowane w badaniu z użyciem jądrowego rezonansu magnetycznego [MRI, *magnetic resonance imaging*]) u chorych z cukrzycą i/lub nadciśnieniem tętniczym krwi.

#### Izolowane uszkodzenie mostu

W izolowanym uszkodzeniu mostu zmiany BR dotyczą w większości odpowiedzi R1 [27]. Drogi korowo-jądrowe ulegają w moście skrzyżowaniu. W przypadku uszkodzenia przed skrzyżowaniem patologiczna odpowiedź R1 jest rejestrowana po stronie przeciwnej do uszkodzenia, natomiast uszkodzenie poniżej skrzyżowania skutkuje tożsą, nieprawidłową odpowiedzią R1 [28].

#### Izolowane uszkodzenie rdzenia przedłużonego

Jednostronne uszkodzenie opuszki rdzenia (zespół Wallenberga) charakteryzuje się homolateralnymi zmianami obu odpowiedzi późnych. Odpo-



wiedzi te są zniesione lub notuje się wydłużenie ich latencji. Przy przeciwstronnej do uszkodzenia stymulacji można wykazać wydłużenie latencji odpowiedzi R2' w przypadkach przyśrodkowej lokalizacji zmian [29, 30].

### Uszkodzenia nadnamiotowe

W uszkodzeniu nadnamiotowym zmiany BR dotyczą odpowiedzi późnych, przeciwstronnych do uszkodzenia. Odpowiedzi R2 i R2' są nieobecne lub mają wydłużone latencje i obniżone amplitudy. Taki typ uszkodzenia, określane jako uszkodzenie dośrodkowej części łuku odruchowego (*afferent branch abnormality*), występuje w wyniku braku torującego wpływu dróg piramidowych na przeciwstronny twór siatkowaty, przez który przechodzi łuk odruchowy odpowiedzi późnej i/lub zmniejszenia pobudliwości neuronów jądra rdzeniowego n. V [17]. Na torujący wpływ dróg piramidowych na twór siatkowaty wskazują wyniki badań Lyona i wsp. [31]. Autorzy ci wykazali nieobecność odpowiedzi późnych BR przy stymulacji nerwów nadoczodołowych, niezależnie od strony drażnienia, u chorych w stanie śpiączki pochodzenia nadnamiotowego. Uszkodzenie odśrodkowej części łuku odruchowego (*efferent branch abnormality*) charakteryzuje się nieobecnością lub wydłużeniem latencji odpowiedzi R2 po stronie niedowładu, niezależnie od strony stymulacji. Elektrofizjologicznym podłożem tego typu uszkodzenia jest zmniejszenie pobudliwości krzyżującej się drogi neuronalnej, przewodzącej impulsy z jądra n. V strony przeciwnej oraz tej części łuku odruchowego odpowiedzi późnych po stronie niedowładu, która po oddzieleniu się od włókien przechodzących na stronę przeciwną, biegnie homolateralnie do jądra n. VII.

### Trójdzielne potencjały wywołane

Potencjał wywołany (EP, *evoked potential*) jest zintegrowaną, elektryczną odpowiedzią (ponadprogowym bodźcem) układu nerwowego na efektywną stymulację swoistego receptora obwodowego. Powstałe pobudzenie szerzy się dośrodkowo, osiągając projekcyjne pole korowe, typowe dla danego analizatora, następnie wtórne pola kojarzeniowe oraz dalsze nieswoiste obszary kory mózgowej. Potencjał wywołany może zostać zarejestrowany na różnych poziomach odpowiednich dróg wstępujących oraz na powierzchni mózgu. Dla jego zobrazowania konieczne należy komputerowo uśrednić wiele pojedynczych odpowiedzi, które wobec bardzo niskich wartości napięcia (0,5–10  $\mu$ V), bez dodatkowego przetworzenia i wzmocnienia, nie zo-

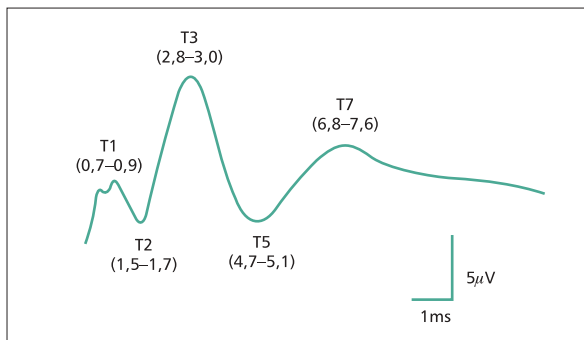
stałyby uwidocznione na tle bioelektrycznej czynności mózgu.

Uśrednione odpowiedzi wywołane są rejestrowane w postaci krzywych, składających się z pozytywnych (P) i negatywnych (N) wychyleń, będących kolejnymi składowymi EP. W ocenie nieprawidłowości potencjału, obok ewentualnego braku odpowiedzi, największe znaczenie ma wydłużenie latencji (czyli czasu utajenia, liczonego od zadziałania bodźca do pojawienia się odpowiedzi) i/lub interlatencji głównych składowych potencjału. Dalszej analizie podlega amplituda i kształt odpowiedzi oraz w przypadku dwustronnie odbieranych EP — symetria (np. międzypółkulowa) latencji, interlatencji lub amplitudy.

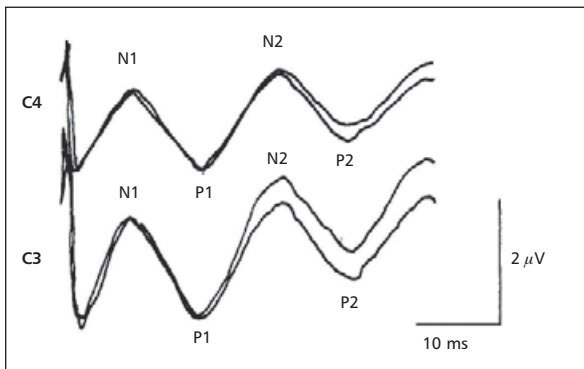
Jednym z rodzajów potencjałów wywołanych jest somatosensoryczny potencjał wywołany stymulacją nerwu trójdzielnego (TSEP, *trigeminal somatosensory evoked potential*). W dotychczasowych badaniach TSEP pobudzano wybrane odgałęzienie nerwu trójdzielnego (żuchwowego, szczękowego, ocznego), stosując bodźce mechaniczne (podmuchi powietrza, pukanie), ciepłone (laserowe) lub elektryczne, w sposób inwazyjny (elektryczna stymulacja miążgi zęba) i nieinwazyjny (drażnienie działające lub powierzchni skóry) [32–37].

Uzyskanie czytelnej i powtarzalnej odpowiedzi TSEP, szczególnie o wczesnych latencjach, jest trudne. Powodują to liczne artefakty o wysokiej amplitudzie, będące wynikiem bliskiego sąsiedztwa elektrody stymulującej i odbierającej oraz dodatkowo nakładającej się na czynność bioelektryczną mięśni. Stwierdzono zależność kształtu fal od miejsca stymulacji, wynikającą z pobudzania proporcjonalnie małej liczby włókien afferentnych w porównaniu z relatywnie dużymi obszarami kory mózgowej reprezentującej unerwienie twarzy [34].

Potencjał wywołany stymulacją nerwu trójdzielnego, podobnie jak odpowiedzi o innych modalnościach, składa się z fal o krótkich i długich latencjach. Potencjały wczesne, pojawiające się do 10 ms od zadziałania bodźca, są rejestrowane zazwyczaj z elektrody odbiorczej umiejscowionej tożstronnie na wyrostku sutkowatym [38, 39]. Obejmują one 5 fal, z których główna dodatnia T3, o najwyższej amplitudzie (ok. 4  $\mu$ V), uwidacznia się po około 2,9 ms (ryc. 4). Załamki T1 (0,8 ms) i T2 (1,7 ms) odzwierciedlają aktywację obwodowego układu trójdzielnego, zwoju Gassera i korzenia trójdzielnego tuż obok pnia mózgu, T3 — aktywację głównego jądra czuciowego nerwu trójdzielnego (ewentualnie więcej niż jednego generatora), a T5 (4,9 ms) i T7 (7 ms) — aktywację wstęgi przyśrod-



**Rycina 4.** Trójdzielny somatosensoryczny potencjał wywołany o krótkich latencjach u osoby zdrowej (rycina wg Soustiel i wsp. [39])



**Rycina 5.** Trójdzielny somatosensoryczny potencjał wywołany o długich latencjach u osoby zdrowej (badania własne)

kowej oraz wzgórza [40]. Odpowiedź, rejestrowana z elektrod umiejscowionych nad specyficzną korą przeciwległej półkuli mózgu, obejmuje wczesne, niestałe potencjały dalekiego pola, pochodzące ze struktur obwodowych (np. N5 ze zwoju Gassera), oraz główną odpowiedź korową, pojawiającą się w czasie 10–50 ms od stymulacji, złożoną z dwóch pozytywnych i dwóch negatywnych załamków (N1, P1, N2, P2), których latencje wynoszą około 13, 19, 30 i 43 ms [41–46] (ryc. 5). Niekiedy można wyróżnić mniej powtarzane, dalsze składowe odpowiedzi o czasie około 100 ms (N) oraz 150 ms (P), a po około 180 ms rejestruje się rytmiczne wyładowania o amplitudzie wyższej nad niedominującą półkulą [45]. Według niektórych autorów tylko odpowiedź generowana w pierwotnej korze czuciowej ma pewną i powtarzalną wartość [36, 42, 44]. Fale późniejsze, generowane w obszarach drugorzędowej kory czuciowej, są mniej pewne i bardziej zmienne. Interlatencji N5–N13 można używać jako parametrów czynności pnia mózgu [40].

Wysoką powtarzalność korowych TSEP można uzyskać za pomocą standardowego umiejscowienia elektrody odbiorczej nad pierwotną korą czu-

ciową pół twarzy i przy zastosowaniu bodźców o intensywności ponad 3-krotnie przekraczającej próg czucia. Potencjały uzyskiwane przy niższej intensywności bodźca mają dłuższe latencje i niższą amplitudę [34].

Wykazano, że TSEP nie reprezentują żadnej modalności percepcji (dotyk, ból itp.) [45], a stosując bodźce bólowe, stwierdzono jedynie spadek amplitudy, szczególnie N100. Truini i wsp. [37] uważają, że do oceny czynności dróg nocycyptywnych najlepszym narzędziem jest badanie laserowych potencjałów wywołanych (LEP).

W grupie osób zdrowych parametry odpowiedzi TSEP nie zmieniały się z wiekiem [42, 44]. U kobiet w porównaniu z mężczyznami latencje składowych TSEP były krótsze [34, 42], a amplitudy nieco wyższe [47].

### Bóle głowy

Sensytyzację interneuronów pnia mózgu, których uczulenie uważa się za pierwotną przyczynę zaburzeń w układzie trójdzielno-naczyniowym, uwidacznia się w patologicznym obrazie późnych odpowiedzi BR, ich zaburzonej habituacji i/lub nieprawidłowej krzywej powrotu pobudliwości w odpowiedzi na stymulację parami bodźców. Katsarava i wsp. [48] wykazali u chorych z migreną w okresie bezbólowym zmniejszenie habituacji, a De Marinis i wsp. [49] notowali podobne zjawisko w okresie prodromalnym migreny. W tak zwanej migrenie przewlekłej nasilenie habituacji jest również znamienne większe w okresie bezbólowym w porównaniu z okresem ataków migreny i koreluje odwrotnie proporcjonalnie do częstości ataków, co wskazuje na związek częstości występowania ataków migreny z ośrodkową sensytyzacją neuronów pnia mózgu [50]. W klastrowym bólu głowy Formisano i wsp. [51] nie stwierdzili zmian odpowiedzi późnych w okresie bezbólowym, natomiast atakom bólu towarzyszył zgodny ze stroną ataku bólu wzrost czasu trwania i amplitudy odpowiedzi R2 oraz obustronna redukcja habituacji odpowiedzi późnych. Lozza i wsp. [52] analizowali krzywą powrotu pobudliwości w ataku klastrowego bólu głowy. Autorzy ci wykazali szybszy powrót pobudliwości po stymulacji parami bodźców po stronie bólu, co w połączeniu z teorią wskazującą na udział układu trójdzielno-naczyniowego w tym schorzeniu sugeruje nadpobudliwość rdzeniowego jądra n. V po stronie bólu.

Bóle głowy, a szczególnie neuralgia n. V, to schorzenia, w których najczęściej wykorzystywano badanie TSEP [42, 45, 53, 54]. Zmiany potencjałów

rejestrowano głównie w neuralgii objawowej i występowały one w 80–100% przypadków [24, 55–57], co wskazuje na przydatność tej metody w różnicowaniu podłoża neuralgii n. V [47]. W neuralgii samoistnej nieprawidłowości TSEP występowały znacznie rzadziej, bo w 24–60% przypadków [24, 42, 53–55, 58, 59]. Zmiany obejmowały: brak załamka T3, wydłużenie latencji odpowiedzi oraz interlatencji T1–T3, redukcję amplitudy, asymetrię odpowiedzi między stroną zdrową a chorą, niekiedy odmienny kształt fal w porównaniu z osobami zdrowymi [42, 60, 61]. Nie wykazano zależności między czasem trwania neuralgii, intensywnością bólu i wiekiem chorych [60]. Patologiczne TSEP w neuralgii samoistnej opisywano głównie u chorych z jatrogennymi objawami ubytkowymi, po przeprowadzonym wcześniej leczeniu zabiegowym [47, 53, 59]. Zmiany potencjałów, które rejestrowano w przypadkach leczonych zachowawczo, tłumaczono patogennym działaniem tak zwanego konfliktu nerwowo-naczyniowego. Ucisk korzenia trójdzielnego przez sąsiadujące naczynia krwionośne powoduje mikrouszkodzenia rejestrowane w obrazie TSEP w postaci zwolnienia szybkości przewodzenia w nerwie oraz obniżenia amplitudy i wydłużenia latencji załamek [34, 42]. Dodatkowo zaobserwowano korelację między parametrami potencjałów a kliniczną poprawą po leczeniu zabiegowym (np. mikronaczyniowej dekompresji n. V, przezskórnej mikrokompresji lub termokoagulacji zwoju Gassera), która pozwalała w sposób obiektywny i nieinwazyjny monitorować terapię [45, 61–64]. Stwierdzano dwojakiego rodzaju zmiany: u chorych, u których leczenie przyniosło ulgę, odpowiedzi wczesne (z wyjątkiem T1) oraz późne miały obniżoną amplitudę po zabiegu, u chorych, u których ból powrócił — nie stwierdzono zmian TSEP [55, 64]. W drugim przypadku, po efektywnej mikronaczyniowej dekompresji obserwowano wzrost wcześniej obniżonej amplitudy potencjału [45].

Nieprawidłowy TSEP stwierdzono u około 46% chorych z migreną [54]. W klastrowowym bólu głowy u wszystkich chorych zbadanych w okresie dolegliwości wykazano zmiany — brak lub wydłużenie latencji wczesnych składowych T2 i T3, reprezentujących pozazwojowy korzeń n. V oraz potencjał presynaptyczny włókien śródmostowych. W okresie bezbólowym jedynie w pojedynczych przypadkach zarejestrowano wydłużenie latencji T2 i T3 [65]. Zaobserwowane nieprawidłowości autorzy łączyli z umiarkowanym uciskiem zwoju przez obrzękniętą w okresie bólu tętnicę szyjną wewnętrzną lub zatokę jamistą.

Rzadkim schorzeniem, zaliczanym do pierwotnych trójdzielno-autonomicznych bólów głowy, jest zespół SUNCT (*short-lasting unilateral neuralgiform pain with conjunctival injection and tearing*), który charakteryzuje się cyklicznym, krótkotrwałym, neuralgicznym, jednostronnym bólem głowy, umiejscowionym w okolicy oczodołu i skroni, z równoczesnym nastrzyknięciem spojówek i łzawieniem. Zespół ten może występować w postaci objawowej (często nietypowej), związanej z guzem tylnego dołu czaszki, lub w postaci idiopatycznej [66, 67]. Zmiany potencjałów wywołanych (LEP) stwierdzono jedynie w postaci objawowej [68], w której rozwija się niewielkie kompresyjne uszkodzenie n. V, z ekotopową aktywnością i efaptycznym przewodzeniem między włóknami afferentnymi. Prawidłowe potencjały w idiopatycznym zespole SUNCT sugerują jego ośrodkowe pochodzenie, co potwierdza również wynik czynnościowych badań obrazowych mózgu, które wykazały tożsronną aktywację podwzgórza w okresie bólu. Zaburzenia podwzgórzowe mogą powodować aktywację kompleksu trójdzielno-naczyniowego, gdyż poprzez bezpośrednie połączenia prawdopodobnie modulują nocycyptyczne i autonomiczne drogi.

### Cukrzyca

Zmiany w obrazie BR w przebiegu cukrzycy nie są często spotykane. Według Kimury [69] ich podłoże stanowi neuropatia czaszkowa. Contocostas i wsp. [70] wykazali w grupie chorych na cukrzycę wydłużenie latencji obu odpowiedzi późnych, wiązało to zjawisko z subklinicznym uszkodzeniem pnia na tle mikroangiopatii lub zmian metabolicznych. Potwierdzeniem związku zaburzeń metabolicznych w tej chorobie z zaburzeniami funkcji pnia były wyniki badań Tachibana i wsp. [71]. Autorzy ci wykazali, że wydłużenie latencji odpowiedzi wczesnych i późnych wiązało się ze wzrostem osmolalności i glikemii we krwi. W swoich badaniach [72] autorzy niniejszej pracy wykazali korelację między stężeniem HbA<sub>1c</sub> a latencją odpowiedzi późnych oraz między częstością napadów kwaszyczych a latencjami odpowiedzi wczesnych i późnych.

W grupie chorych na cukrzycę stwierdzono również wydłużenie latencji i obniżenie amplitudy LEP w porównaniu z grupą osób zdrowych [73]. Nieprawidłowe potencjały zarejestrowano w około 27% przypadków. Korelowały one z ciężkością polineuropatii i były prawdopodobnie spowodowane odcinkową demielinizacją włókien wstępujących.

## Choroby naczyniowe o lokalizacji nadnamiotowej i w obrębie pnia mózgu

Zmiany BR w uszkodzeniach nadnamiotowych dotyczą najczęściej uszkodzeń jednoogniskowych o podłożu naczyniowym (ogniska niedokrwienne) [74–76]. Neuroobrazowanie za pomocą tomografii komputerowej wskazuje, że naczyniowe zmiany półkulowe na wysokości bruzdy Rolanda, w okolicy reprezentacji czuciowo-ruchowej twarzy, mają istotny wpływ na zmiany BR [77]. Berardelli i wsp. [75] wykazali związek między klinicznym stopniem niedowładów a nasileniem zmian w BR. Catz i wsp. [76] stwierdzili natomiast związek patologicznego BR z rozległością naczyniowej zmiany ogniskowej. Odpowiedź wczesna, przeciwstronna do ogniska naczyniowego również ulega modyfikacji w ostrym okresie udaru. Według Fisher i wsp. [78] u ponad 30% chorych latencja tej odpowiedzi ulega wydłużeniu i to zjawisko wiąże się z nasileniem deficytu ruchowego oraz obniżeniem napięcia mięśniowego. Podczas powrotu do zdrowia odpowiedź R1 ulega normalizacji, a latencja odpowiedzi ulega nawet skróceniu [24]. W większości przypadków pniowych ognisk naczyniowych obraz BR wykazuje ścisłą korelację z lokalizacją ognisk uszkodzenia zweryfikowanych badaniami neuroobrazowymi [28, 30]. W odwracalnych naczyniowych uszkodzeniach pnia mózgu, w tym w przejściowych atakach niedokrwiennych (TIA, *transient ischaemic attack*), opisywano utrzymywanie się zmian w obrazie BR, charakterystycznych dla lokalizacji pniowej, po uzyskaniu pełnej poprawy klinicznej [79]. Jest to dowód na długotrwałe, czynnościowe wzbudzenie nieprawidłowych kręgów neuronalnych w pniu. Należy jednak pamiętać, że nie zawsze naczyniowe uszkodzenie pnia mózgu wiąże się z patologią w badaniach elektrofizjologicznych. Opisał przypadki zespołu Wallenberga o niedokrwiennym podłożu, w których odruch mrugania [80] oraz TSEP [44] były prawidłowe, co wiązano z anatomiczną lokalizacją ogniska udaru w stosunku do dróg czuciowych.

Badania doświadczalne na zwierzętach wykazały, że korowe somatosensoryczne EP, w tym TSEP, mogą być użyteczne w monitorowaniu uszkodzenia niedokrwiennego mózgu [81]. Stwierdzono, że w ciągu minut od zamknięcia tętnicy środkowej mózgu (MCA, *middle cerebral artery*) znikają odpowiedzi uzyskiwane stymulacją nerwu trójdzielnego, pośrodkowego i kulszowego. Pozytywne fale, poprzedzające odpowiedź z kory pierwotnej, również były obniżone — świadczy to o tym, że niedokrwienie uszkadza także drogi wzgórzowo-korowe.

Najbardziej zmienione były potencjały z n. V, najmniej z nerwu kulszowego. Zmiany EP korelowały z obrazem histopatologicznym mózgu oraz odległością kory pierwotnej od centrum udaru. Po początkowym całkowitym zniknięciu potencjałów z czasem obserwowano ich ponowne pojawienie, jednak miały one wówczas wydłużoną latencję i obniżoną amplitudę. Najbardziej zmienione były TSEP. W kolejnych godzinach od zamknięcia MCA parametry EP ulegały stopniowej poprawie. W części przypadków amplituda potencjałów z nerwu kulszowego przekraczała wartości początkowe, z nerwu pośrodkowego — wracała do normy, z nerwu trójdzielnego — nigdy nie przekroczyła 20% wartości wyjściowej. Przejściowo obserwowano również wzrost amplitudy potencjałów z nerwu kulszowego, rejestrowanych nad przeciwległą, nieuszkodzoną półkulą mózgu.

## Choroby demielizacyjne ośrodkowego układu nerwowego

Mimo że diagnostyka stwardnienia rozsianego (MS, *multiple sclerosis*) uległa radykalnej zmianie po wprowadzeniu czułych badań obrazowych — MRI, to metody elektrofizjologiczne są nadal przydatne, a nawet konieczne w przypadkach wątpliwych [46]. Demielinizacja w ośrodkowym układzie nerwowym (OUN) w MS charakteryzuje się wielogniskowością i wieloczasowością powstawania zmian, uszkadzając w mózgu zarówno struktury nad-, jak i podnamiotowe, stąd zmiany w obrazie BR częściej występują w przypadkach o dłuższym przebiegu choroby [82, 83]. W ogniskach półkulowych rozsiane zmiany demielinizacyjne stosunkowo rzadko wpływają na zmiany późnych odpowiedzi BR w porównaniu z jednoogniskowymi półkulowymi zmianami naczyniowymi [84]. Większą korelację notuje się w ogniskach pniowych, aczkolwiek obserwuje się również zmiany elektrofizjologiczne przy braku morfologicznych zmian w pniu mózgu [85, 86].

U chorych z MS zmiany TSEP wykazano w około 70% przypadków [87]. Równoczesne badanie BAEP (*brainstem auditory evoked potentials*) i TSEP zwiększało wykrywalność ognisk pniowych w większym stopniu niż MRI (patologiczne BAEP i/lub TSEP — w 88,9% przypadków; zmiany w MRI — 86,4% przypadków). Wykazano korelację między nieprawidłowością potencjałów a objawami klinicznymi (neuralgia n. V, dysestezje twarzy). Rzut choroby wiązał się z przedłużeniem czasu przewodzenia ośrodkowego w TSEP i BAEP. Soustiel i wsp. [87] określili dwa typy zmian potencjałów o krót-



kich latencjach: I — rzadki: wydłużenie latencji T2 i interlatencji T1–T2, odpowiadające uszkodzeniu obwodowemu (opisywano obecność plak na korzeniu trójdzielnym); II — bardzo częsty: wydłużenie latencji T3 i interlatencji T2–T3, odpowiadające uszkodzeniu ośrodkowemu. Drugi typ zmian TSEP stwierdzono u każdego chorego z SM i neuralgią nerwu trójdzielnego, co wskazuje na ośrodkowe pochodzenie neuralgii. Leandri i Favale [60] odkryli w tych przypadkach uszkodzenie między wejściem korzenia trójdzielnego do mostu a jądrem trójdzielnym. W badaniach korowych TSEP wykazano, że chorzy z MS mieli najbardziej wydłużone latencje odpowiedzi zarówno w porównaniu z osobami zdrowymi, jak i cierpiącymi na inne schorzenia neurologiczne [44]. Potencjały wywołane podobnie jak BR ujawniały uszkodzenia klinicznie nieme.

### Uszkodzenia układu pozapiramidowego

Choroby zwojów podstawy mózgu modyfikują reaktywność interneuronów dolnej części pnia mózgu, co przejawia się nieprawidłową odpowiedzią późnej składowej (R2) BR w testach habituacji i odpowiedzi na stosowanie pary bodźców. Jak dotąd nie wykazano bezpośrednich połączeń pomiędzy jądrami podstawy i tworem siatkowatym pnia, ale układ pozapiramidowy może regulować twór siatkowaty przez 2 sieci połączeń interneuronalnych. Pierwsza sieć prowadzi impulsy z istoty czarnej, poprzez gałkę bładą, wzgórze do kory mózgu, skąd następuje bezpośrednia projekcja do struktur pnia. Druga łączy jądra podstawy (istotę czarną) ze wzgórkami górnymi, skąd pobudzenie jest przewodzone do jąder szwu, które wysyłają toniczne impulsy hamujące aktywność jądra rdzeniowego n. V, włączonego w powstawanie odpowiedzi R2 w BR [11, 12]. W chorobie Parkinsona parametry odpowiedzi R2 nie różnią się istotnie od parametrów uzyskiwanych u osób zdrowych, natomiast stwierdza się ograniczoną habituację oraz szybszy powrót odpowiedzi R2 w teście stymulacji parami bodźców [88]. Habituacja BR zmniejsza się wraz ze wzrostem hipokinezy i sztywności pozapiramidowej, a normalizacja habituacji następuje wraz z substytucją preparatami L-Dopy [89, 90]. Hiperaktywność neuronów pnia mózgu ujawniająca się

w teście stymulacji parami bodźców rejestrowano w szeregu schorzeń pozapiramidowych, takich jak blefarospazm i dystonia [91–93]. W chorobie Huntingtona, w której kliniczne objawy zaburzeń ruchowych są odwrotnością obserwowanych w parkinsonizmie, wykazano przedłużenie latencji i skrócenie czasu trwania odpowiedzi późnych oraz wyraźnie nasiloną habituację odpowiedzi R2 [94].

### Inne choroby układu nerwowego

Badania BR i TSEP mogą być pomocne w diagnostyce skąpoobjawowych przypadków, szczególnie gdy obraz MRI mózgowia jest prawidłowy [95, 96]. Opisywano znaczny wpływ dużych guzów członowych na odruchy pniowe oraz EP [97], jednak większość doniesień dotyczyła guzów podstawy czaszki [44, 55, 58, 98]. Nieprawidłowe potencjały stwierdzono u wszystkich osób z klinicznymi objawami uszkodzenia nerwu trójdzielnego oraz u około 50% chorych bez takich objawów [55]. Fala T1 nigdy się nie zmieniała, natomiast w guzach okolicy siodła rejestrowano wydłużenie latencji lub brak załamek T2 i T3, a w guzach kąta mostowo-mózdzkowego dominowało uszkodzenie T3. W guzach pnia i półkul mózdzku najbardziej wyraźne było obniżenie amplitudy potencjałów [44]. W 2 przypadkach opisano poprawę parametrów potencjałów po efektywnym leczeniu operacyjnym [55].

W chirurgii szczękowej badania TSEP wykorzystano do oceny stanu nerwu trójdzielnego podczas zabiegów wymagających rozcinania kości w płaszczynie strzałkowej [99]. Istnieje wówczas ryzyko jatrogennego uszkodzenia dolnej zębodołowej gałęzi n. V. Stwierdzono, że odciąganie nerwu może spowodować przemijającą neurapraksję, która przejawia się wydłużeniem latencji i redukcją amplitudy odpowiedzi korowych, jednak, o ile nie dojdzie do powikłań, zmienione parametry potencjałów wracają do normy w ciągu 10–20 minut.

Patologiczny TSEP opisywano również w wodogłowie i zatruciu trójchloroetylenem, w olbrzymim tętniaku syfonu tętnicy szyjnej wewnętrznej (brak T2 i T3), wgłobieniu w przebiegu krwaka podtwardówkowego, a nawet w zapaleniu zatok obocznych nosa z towarzyszącym porażeniem nerwu odwodzącego [38, 60].

## PIŚMIENNICTWO

1. Lund J.P., Lamarre Y., Lavigne G., Duquet G. Human jaw reflex. *Adv. Neurol.* 1983; 39: 739–755.
2. Cruccu G., Berardelli A., Inghilleri M., Manfredi M. Functional organization of the trigeminal motor system in man. A neurophysiological study. *Brain* 1989; 112: 1333–1350.
3. Oh S.B., Piao Z.G., Shin S.S., Ren D., Park K., Kim J.S. GABAergic and serotonergic modulation of calcium currents in rat trigeminal motoneurons. *Biochem. Biophys. Res Commun.* 2003; 309: 58–65.
4. Yokomizo Y., Murai Y., Tanaka E., Inokuchi H., Kusukawa J., Higashi H. Excitatory GABAergic synaptic potentials in the mesencephalic trigeminal nucleus of adult rat in vitro. *Neuroscience Research* 2005; 51: 463–474.
5. Copray J.C.V.M., Liem R.S.B., ter Horst G.J., van Willigen J.D. Origin, distribution, and morphology of serotonergic afferents to the mesencephalic trigeminal nucleus of the rat. *Neurosci. Lett.* 1991; 121: 97–101.
6. Chen P., Li J.-L., Li J.-S., Mizuno N. Glutamic acid decarboxylase like immunoreactive axon terminals in synaptic contact with mesencephalic trigeminal nucleus neurons in the rat. *Neurosci. Lett.* 2001; 298: 167–170.
7. Toyoda H., Yamada J., Ueno S. i wsp. Differential functional expression of cation-Cl<sup>-</sup> cotransporter mRNAs (KCC1, KCC2, and NKCC1) in rat trigeminal nervous system. *Mol. Brain Res.* 2005; 133: 12–18.
8. Cherubini E., Gaiarsa J.L., Ben-Ari Y. GABA: an excitatory transmitter in early postnatal life. *TINS* 1991; 14: 515–519.
9. Goudaux E., Desmedt J.E. Human masseter muscle: H-and tendon reflexes. Their paradoxical potentiation by muscle vibration. *Arch. Neurol.* 1975; 32: 229–238.
10. Pajot J., Pelissier T., Sierralta F., Raboisson P., Dallel R. Differential effects of trigeminal tractotomy on A $\delta$ - and C-fiber-mediated nociceptive responses. *Brain Res.* 2000; 863: 289–292.
11. Basso M.A., Powers A.S., Evinger C. An explanation for blink reflex hyperexcitability in Parkinson's disease. I. Superior colliculus. *J. Neurosci.* 1996; 16: 7308–7317.
12. Basso M.A., Evinger C. An explanation for blink reflex hyperexcitability in Parkinson's disease. II. Nucleus raphe magnus. *J. Neurosci.* 1996; 16: 7318–7330.
13. Han S.-M., Ahn D.-K., Youn D.-H. Pharmacological analysis of excitatory and inhibitory synaptic transmission in horizontal brainstem slices preserving three subnuclei of spinal trigeminal nucleus. *J. Neurosci. Methods.* 2008; 167: 221–228.
14. Chudler E.H., Foote W.E., Poletti C.E. Topography of C1 nerve- and trigeminal evoked potentials in the ventrobasal complex of the cat thalamus. *Neurosci. Lett.* 1991; 132: 33–36.
15. Goadsby P.J., Classen J.D. Glutamatergic transmission in the trigeminal nucleus assessed with local blood flow. *Brain Res.* 2000; 875: 119–124.
16. Counville J. The nucleus of the facial nerve. The relation between cellular groups and peripheral branches of the nerve. *Brain Res.* 1966; 1: 338–342.
17. Ongerboer de Visser B.W., Kuypers H.G.J.M. Late blink reflex changes in lateral medullary lesions. *Brain* 1978; 101: 285–294.
18. Esteban A. A neurophysiological approach to brainstem reflexes. Blink reflex. *Neurophysiol. Clin.* 1999; 29: 7–38.
19. Penders C.A., Delwaide P.J. Physiologic approach to the human blink reflex. W: Desmedt J.E. (red.). *New developments in electromyography and clinical neurophysiology.* Karger. Basel. 1973: 649–657.
20. Shahani B.T. The human blink reflex. *J. Neurol. Neurosurg. Psychiatry* 1970; 33: 792–800.
21. Esteban A., Gimenez-Roldan S. Blink reflex in Huntington's chorea and Parkinson's disease. *Acta Neurol. Scand.* 1975; 52: 145–157.
22. Valls-Sole J., Valdeorria F., Molinuevo J.L., Cossu G., Nobbe F. Prepulse modulation of the startle reaction and blink reflex in normal human subjects. *Exp. Brain Res.* 1999; 129: 49–56.
23. Kimura J. Disorders of interneurons in parkinsonism. The orbicularis oculi reflex to paired stimuli. *Brain* 1973; 96: 87–96.
24. Cruccu G., Leandri M., Feliciani M., Manfredi M. Idiopathic and symptomatic trigeminal pain. *J. Neurol. Neurosurg. Psychiatry* 1990; 53: 1034–1042.
25. Ghonim M.R., Gavilan C. Blink reflex: prognostic value in acute peripheral nerve palsy. *J. Otorinolaryng. Relat. Spec.* 1990; 52: 75–80.
26. Thomke F., Urban P.P., Marx J.J., Mika-Gruttner A., Hopf H.C. Seventh nerve palsies may be the only clinical signs of small pontine infarctions in diabetic and hypertensive patients. *J. Neurol.* 2002; 249: 1556–1562.
27. Almarcegui C., Lorente S., Romero M.F. i wsp. Blink reflex in trigeminal hypoesthesia caused by a pontine demyelinating lesion. *J. Neurol.* 1999; 246: 140–141.
28. Meincke U., Ferbert A. Blink reflex in patients with ischemic lesions of brainstem verified by MRI. *J. Neurol.* 1993; 241: 37–44.
29. Kimura J., Lyon L. Orbicularis oculi reflex in Wallenberg's syndrome: alteration of the late reflex by lesions of the spinal tract and nucleus of the trigeminal nerve. *J. Neurol. Neurosurg. Psychiatry* 1972; 35: 228–233.
30. Vila N., Valls-Sole J., Obach V., Saiz A., Alday M., Chamorro A. Blink reflex in patients with Wallenberg's syndrome. *J. Neurol.* 1997; 244: 30–34.
31. Lyon L., Kimura J., McCormick W.F. Orbicularis oculi reflex in coma: clinical, electrophysiological and pathological correlation. *J. Neurol. Neurosurg. Psychiatry* 1972; 35: 582–588.
32. Larsson L.E., Prevec T.S. Somato-sensory response to mechanical stimulation as recorded in the human EEG. *Electroencephalogr. Clin. Neurophysiol.* 1970; 28: 162–172.
33. Chatrian G.E., Canfield R.C., Knauss T.A., Lettich E. Cerebral responses to electrical tooth pulp stimulation in man. An objective correlate of acute experimental pain. *Neurology.* 1975; 25: 747–757.
34. Bennett M.H., Jannetta P.J. Trigeminal evoked potentials in humans. *Electroencephalogr. Clin. Neurophysiol.* 1980; 48: 517–526.
35. Findler G., Feinsod M. Sensory evoked response to electrical stimulation of the trigeminal nerve in humans. *J. Neurosurg.* 1982; 56: 545–549.
36. Hielscher H. Trigemino-SEP und Hirnstammreflexe in der Hirnstammdiagnostik. W: Jörg J., Hielscher H. (red.). *Evozierte Potentiale in Klinik und Praxis. Eine Einführung in VEP, SEP, AEP, MEP.* Springer-Verlag, New York, London, Paris, Tokyo, Hong Kong 1989: 283–321.
37. Truini A., Galeotti F., Romaniello A., Virtuoso M., Iannetti G.D., Cruccu G. Laser-evoked potentials: normative values. *Clin. Neurophysiol.* 2005; 116: 821–826.
38. Soustiel J.F., Feinsod M., Hafner H. Short latency trigeminal evoked potentials: normative data and clinical correlations. *Electroencephalogr. Clin. Neurophysiol.* 1991; 80: 119–125.
39. Soustiel J.F., Hafner H., Chistyakov A.V. i wsp. Monitoring of brain-stem trigeminal evoked potentials. Clinical applications in posterior fossa surgery. *Electroencephalogr. Clin. Neurophysiol.* 1993; 88: 255–260.
40. Naderi S., Matthies C., Samii M. Trigeminal root recording in normal trigeminal function. *Neurosurg. Rev.* 2001; 24: 93–96.
41. Stöhr M., Petrucci F. Somatosensory evoked potentials following stimulation of the trigeminal nerve in man. *J. Neurol.* 1979; 220: 95–98.
42. Stöhr M., Petrucci F., Scheglmann K. Somatosensory evoked potentials following trigeminal nerve stimulation in trigeminal neuralgia. *Ann. Neurol.* 1981; 9: 63–66.
43. Donath V. Trigeminal evoked potentials. Normal values. *Cesk. Neurol. Neurochir.* 1990; 53: 321–327.
44. Djurić S., Milenković Z., Karabašević P., Jolić M., Stamenović J. Middle latency somatosensory evoked potentials of the trigeminal nerve in normal subjects and clinical correlation. *Med. Biol.* 1997; 4: 44–47.
45. Drechsler F., Neuhauser B. Somatosensory evoked potentials in normal subjects and in patients with trigeminal neuralgia before and after thermocoagulation of the ganglion Gasserii. *Electroencephalogr. Clin. Neurophysiol.* 1986; 26: 315–326.
46. Agirre Z., de Pablos C. Trigeminal somatosensory evoked potentials in multiple sclerosis: a case report. *Clinical EEG and neuroscience* 2006; 37: 243–246.
47. Dalessio D.J., McIsaac H., Aung M., Polich J. Noninvasive trigeminal evoked potentials: normative data and application to neuralgia patients. *Headache* 1990; 30: 696–700.
48. Katsarava Z., Giffin N., Diener H.C., Kaube H. Abnormal habituation of "nociceptive" blink reflex in migraine — evidence for increased excitability of trigeminal nociception. *Cephalalgia* 2003; 23: 809–814.
49. De Marinis M., Pujja A., Natale L., D'arcangelo E., Accornero N. Decreased habituation of the R2 component of the blink reflex in migraine patients. *Clin. Neurophysiol.* 2003; 114: 889–893.
50. De Marinis M., Pujja A., Colaizzo E., Accornero N. The blink reflex in "chronic migraine". *Clin. Neurophysiol.* 2007; 118: 457–463.
51. Formisano R., Cerbo R., Ricci M. i wsp. Blink reflex in cluster headache. *Cephalalgia* 1987; 7: 353–354.
52. Lozza A., Schoenen J., Delwaide P.J. Inhibition of the blink reflex R2 component after supraorbital and index finger stimulation is reduced in cluster headache: an indication for both segmental and suprasegmental dysfunction? *Pain* 1997; 71: 81–88.
53. Ejma M., Podemski R., Bilińska M., Mróz G. Zastosowanie korowych odpowiedzi wywołanych drażnieniem nerwu trójdzielnego w diagnostyce rwy twarzowej. *Wrocławska Stomatologia* 1991; 8: 119–123.
54. Tutaj A., Kotowicz J., Domżał T. Somatosensoryczny potencjał wywołany nerwu trójdzielnego w polowicznym bólu głowy. *Lek. Wojsk.* 1993; 69: 25–30.
55. Leandri M., Parodi C.I., Zattoni J., Favale E. Subcortical and cortical responses following infraorbital nerve stimulation in man. *Electroencephalogr. Clin. Neurophysiol.* 1987; 66: 253–262.
56. Auders A.G., Aksik I.A., Kikut R.P. The diagnosis of the nature of the lesion of the trigeminal nerve root in trigeminal neuralgia. *Zh. Vopr. Neurokir.* 1989; 6: 46–50.

57. Perking G.D., Jllingworth R.D. The association of hemifacial spasm and facial pain. *J. Neurol. Neurosurg. Psych.* 1989; 52: 663–665.
58. Sundaram P.K., Hegde A.S., Chandramouli B.A., Das B.S. Trigeminal evoked potentials in patients with symptomatic trigeminal neuralgia due to intracranial mass lesions. *Neurol. India* 1999; 47: 94–97.
59. Cruccu G., Anand P., Attal N. i wsp. Small-fiber dysfunction in trigeminal neuralgia. Carbamazepine effect on laser-evoked potentials. *Neurology* 2001; 56: 1722–1726.
60. Leandri M., Favale E. Diagnostic relevance of trigeminal evoked potentials following infraorbital nerve stimulation. *J. Neurosurg.* 1991; 75: 244–250.
61. Casey K.F., Jannetta P.J. Role of patient history and physical examination in the diagnosis of trigeminal neuralgia. *Neurosurg. Focus* 2005; 18: 5.
62. Lunsford L.D., Benett M.H., Martinez A.J. Experimental trigeminal glycerol injection. Electrophysiologic and morphologic effects. *Arch. Neurol.* 1985; 42: 146–149.
63. Macon J.B., Poletti C.E. Human trigeminal root evoked potentials during differential retrogasserian thermal and chemical rhizotomy. *Pain* 1987; 31: 307–316.
64. Landi A., Zanusso M., Curri D., Colombo F., Benedetti A. Trigeminal evoked potentials in patients undergoing percutaneous microcompression of gasserian ganglion. *Stereotact. Funct. Neurosurg.* 1991; 56: 28–36.
65. Leandri M., Luzzani M., Gottlieb A. Trigeminal evoked potentials in cluster headache. *J. Headache Pain* 2000; 1: 43–46.
66. Bussone G., Leone M., Dalla Volta G., Strada L., Gasparotti R., Do Monda V. Short-lasting unilateral neuralgiform headache attacks with treating and conjunctival injection: the first 'symptomatic' case? *Cephalalgia* 1991; 11: 123–127.
67. Blattler T., Capone Mori A., Boltshauser E., Basseti C. Symptomatic SUNCT in an eleven-year old girl. *Neurology* 2003; 60: 2012–2013.
68. Truini A., Barbanti P., Galeotti F., Leandri M., Cruccu G. Trigeminal sensory pathway function in patients with SUNCT. *Clin. Neurophysiol.* 2006; 117: 1821–1825.
69. Kimura J. An evaluation of the facial and trigeminal nerves in polyneuropathy: electrodiagnostic study in Charcot-Marie-Tooth disease, Guillain-Barré syndrome, and diabetic neuropathy. *Neurology* 1971; 24: 168–174.
70. Contocostas C., Stambouli E., Siafakos A., Parachristou D., Papageorgiou C. Changes in blink reflex and visual evoked potentials in patients with diabetes mellitus. *Electromyogr. Clin. Neurophysiol.* 1986; 26: 597–602.
71. Tachiban Y., Yasuhara A., Ross M. Tap-induced blink reflex and central nervous system dysfunction in diabetes mellitus with hyperosmolality. *Neurology* 1990; 30: 145–150.
72. Bilińska M., Iwanicka Z., Głąb E., Donotek M., Piechocki D.W. Wpływ niwyrównania cukrzycy typu I na funkcję pnia mózgu w obrazie odruchu mrugania. *Endokrynol. Diabetol. i Choroby Przemiany Materii Wieku Rozwojowego* 1996; 2: 113–116.
73. Agostino R., Cruccu G., Iannetti G.D. i wsp. Trigeminal small-fibre dysfunction in patients with diabetes mellitus: a study with laser evoked potentials and corneal reflex. *Clin. Neurophysiol.* 2000; 111: 2264–2267.
74. Bilińska M., Podemski R., Ejma M., Piechocki D.W., Bieszczad M. Odruch mrugania oraz somatosensoryczne potencjały wywołane drażnieniem nerwu V we wczesnym okresie udaru niedokrwinnego mózgu. *Udar Mózgu* 2000; 2: 61–67.
75. Berardelli A., Accornero N., Gruccu G., Fabiano F., Guerrisi V., Manfredi M. The orbicularis oculi response after hemispherical damage. *J. Neurol. Neurosurg. Psychiatry* 1983; 46: 837–843.
76. Catz A., Steinvil Y., Reider-Groswasser I., Costeff H., Luz Y., Solzi P. Blink reflex in stroke: follow-up and correlation with functional and CT parameters. *Eur. Neurol.* 1988; 28: 171–178.
77. Kimura J., Wilkinson J.T., Damasio H., Adams H.R., Shivapour E., Yamada T. Blink reflex in patients with hemispheric cerebrovascular accident (CVA). *J. Neurol. Sci.* 1985; 67: 15–28.
78. Fisher M.A., Shahani B.T., Young R.R. Assessing segmental excitability after acute rostral lesions: II. The blink reflex. *Neurology* 1979; 29: 45–50.
79. Marx J.J., Mika-Gruettner A., Thoenke F. i wsp. Electrophysiological brainstem testing in the diagnosis of reversible brainstem ischemia. *J. Neurol.* 2002; 249: 1041–1047.
80. Urban P.P., Hansen C., Baumgärtner U. i wsp. Abolished laser-evoked potentials and normal blink reflex in midlateral medullary infarction. *J. Neurol.* 1999; 246: 347–352.
81. Sakatani K., Iizuka H., Young W. Somatosensory evoked potentials in rat cerebral cortex before and after middle cerebral artery occlusion. *Stroke* 1990; 21: 124–132.
82. Kimura J. Electrically elicited blink reflex in diagnosis of multiple sclerosis. *Brain* 1975; 98: 413–426.
83. Kayamori R., Dickins S., Yamada T., Kimura J. Brainstem auditory evoked potential and blink reflex in multiple sclerosis. *Neurology.* 1984; 34: 1318–1323.
84. Podemski R., Bilińska M., Ejma M., Koszewicz M., Martynów R., Budrewicz S. Application of magnetic resonance imaging (MRI), brainstem auditory evoked potentials (BAEPs), and blink reflex (BR) in identification of disseminated demyelinating lesions in brain. W: Panuszka R. (red.). *Structures-Waves-Human Health. Polish Acoustical Society, Division Kraków, with cooperation of the Structural Acoustic and Biomedical Engineering Laboratory at the Staszic University AGH, Kraków* 2003; vol. XII: 157–166.
85. Lacquaniti F., Benna P., Gilli M., Troni W., Bergamasco B. Brain stem auditory evoked potentials and blink reflex in quiescent multiple sclerosis. *Electroenceph. Clin. Neurophysiol.* 1979; 47: 607–610.
86. Uncini A., Faricelli A., Assetta M., Serio A., Tartaro A., Gambi D. Electrophysiological and magnetic resonance imaging correlates of brainstem demyelinating lesions. *Electromyogr. Clin. Neurophysiol.* 1990; 30: 233–238.
87. Soustiel J.F., Hafner H., Chistyakov A.V. i wsp. Brain-stem trigeminal and auditory evoked potentials in multiple sclerosis: physiological insights. *Electroenceph. Clin. Neurophysiol.* 1995; 100: 152–157.
88. Kimura J. Disorders of interneurons in Parkinsonism. The orbicularis oculi reflex to paired stimuli. *Brain* 1973; 96: 87–96.
89. Matsuomo H., Noro H., Kaneshige Y. i wsp. A correlation between blink reflex habituation and clinical state in patients with Parkinson's disease. *J. Neurol. Sci.* 1992; 107: 155–164.
90. Iriarte L.M., Chacon J., Madrazo J. i wsp. Blink reflex in dyskinetic and non-dyskinetic patients with Parkinson's disease. *Eur. Neurol.* 1989; 29: 67–72.
91. EEkhof J.L.A., Aramideh M., Bour Lo J., Hilgevoord A.A.J., Speelman H.D., Ongerboer de Visser B.W. Blink reflex recovery curves in blepharospasm, torticollis spasmodica, and hemifacial spasm. *Muscle & Nerve* 1996; 19: 10–15.
92. Nakashima K., Rothwell J.C., Thompson P.D. i wsp. The blink reflex in patients with idiopathic torsion dystonia. *Arch. Neurol.* 1990; 47: 413–416.
93. Valls-Sole J. Neurophysiological assessment of trigeminal nerve reflexes in disorders of central and peripheral nervous system. *Clin. Neurophysiol.* 2005; 116: 2255–2265.
94. Berardelli A., Noth J., Thompson P.D. i wsp. Pathophysiology of chorea and bradykinesia in Huntington disease. *Mov. Disord.* 1999; 14: 398–403.
95. Erxleben H., Hiltz M.J., Hecht M., Baumgart U., Sommer J., Neundörfer B. Blink reflex, masseter reflex and trigeminal SEP detect brain-stem lesion in the area of the principal and mesencephalic nucleus of the trigeminal nerve despite normal MRI and CCT. *Clin. Neurophysiol.* 1999; 110: 2392.
96. Chmielewska B., Kamiński M.L. Progression of preexisting trigeminalgia to Tolose-Hunt-like syndrome. The importance of neuroimaging for early differential diagnosis. *Neurol. Sci.* 2003; 24: 281–285.
97. Christophis P., Nestler U., Mielke D. Changes of brainstem reflexes and evoked potentials in large frontal tumours. *Clin. Neurophysiol.* 2007; 118: e22.
98. Leandri M., Parodi C.I., Favale E. Early trigeminal evoked potentials in tumors of the base of the skull and trigeminal neuralgia. *Electroenceph. Clin. Neurophysiol.* 1988; 71: 114–124.
99. Jones D.L., Wolford L.M. Intraoperative recording of trigeminal evoked potentials during orthognathic surgery. *Int. J. Adult Orthodon. Orthognath. Surg.* 1990; 5: 167–174.