

# Otępienie naczyniopochodne i mieszane: znaczenie wczesnego leczenia farmakologicznego

## Dementia with cerebrovascular disease: the benefits of early treatment

Rachel J. Schindler<sup>1</sup>

Pfizer Inc., New York, Stany Zjednoczone

Przedrukowano za zgodą z: *European Journal of Neurology* 2005; 12 (supl. 3): 17-21

### STRESZCZENIE

U pacjentów z otępieniem naczyniopochodnym oraz z otępieniem w chorobie Alzheimera (AD, *Alzheimer's disease*) z towarzyszącymi chorobami naczyniowymi mózgu obserwuje się związek otępienia ze schorzeniami naczyniowymi mózgu. Rozpoznanie otępienia naczyniopochodnego jest złożone i w głównej mierze opiera się na obrazie klinicznym, w którym dominuje stopniowa progresja otępienia ściśle związana z występowaniem udarów oraz ogniskowych objawów neurologicznych, w powiązaniu z objawami obejmującymi również zmiany w zakresie zaburzeń funkcji wykonawczych, co prowadzi do obniżenia zdolności do wykonywania instrumentalnych czynności życia codziennego. W odróżnieniu od otępienia naczyniopochodnego u pacjentów z otępieniem w AD z towarzyszącymi schorzeniami naczyniowymi mózgu zwykle dochodzi do stopniowo postępujących zaburzeń w zakresie funkcji poznawczych, która może się również wiązać ze współwystępowaniem incydentów mózgowo-naczyniowych. Wczesne rozpoznanie połączone z interwencją terapeutyczną przyczynia się do zapobieżenia dalszemu postępowi choroby związanemu z możli-

wością wystąpienia incydentów naczyniowych. Prawidłowe leczenie chorób naczyniowych mózgu może ograniczyć deteriorację poznawczą u pacjentów z otępieniem naczyniopochodnym, a w wyniku leczenia inhibitorami cholinesterazy można uzyskać poprawę w zakresie objawów otępienia w porównaniu z momentem rozpoczęcia terapii. Na podstawie łącznej analizy wyników uzyskanych w dwóch trwających 24 tygodnie badaniach klinicznych przeprowadzonych z udziałem grupy kontrolnej przyjmującej placebo wskazano, że u chorych z otępieniem naczyniopochodnym leczonych donepezilem następuje poprawa w zakresie funkcji poznawczych, globalnego funkcjonowania oraz instrumentalnych czynności życia codziennego. Jednocześnie u pacjentów z otępieniem w przebiegu AD z towarzyszącymi chorobami naczyniowymi mózgu obserwuje się stopniowo narastające objawy otępienia mimo schorzeń naczyniowych mózgu, a skutki tej terapii należy rozpatrywać jako możliwość uzyskania początkowej poprawy, z następującą stabilizacją lub spowolnieniem postępu objawów otępienia w czasie. W badaniach dotyczących chorych leczonych donepezilem u pacjentów z otępieniem w AD oraz z otępieniem w AD z towarzyszącymi chorobami naczyniowymi mózgu obserwuje się podobne efekty leczenia w zakresie funkcji poznawczych, globalnego funkcjonowania oraz jakości życia. Wyniki tych badań uzasadniają celowość prowadzenia farmakoterapii donepezilem u osób z otępieniem naczyniopochodnym lub z otępieniem w przebiegu AD ze współistniejącymi chorobami naczyniowymi mózgu.

*Polski Przegląd Neurologiczny* 2008; 4 (supl. B): 17-22

**Słowa kluczowe:** choroba Alzheimera, choroby naczyniowe mózgu, funkcje poznawcze, otępienie, donepezil, wczesne włączenie leczenia, otępienie wielozawłowe, otępienie naczyniopochodne

**Adres do korespondencji:** Rachel J. Schindler, MD

Medical Director, Pfizer Inc., 235 East 42<sup>nd</sup> Street  
New York, NY 10017-5775, USA

tel.: +1 212 733 0810, faks: +1 646 441 4317

e-mail: rachel\_schindler@pfizer.com

Copyright © 2005 by Blackwell Publishing Ltd.

Reproduced with permission of Blackwell Publishing Ltd.

Polski Przegląd Neurologiczny 2008, tom 4, supl. B, 17-22

Tłumaczenie: lek. Wiesław J. Cubała

Wydanie polskie: Via Medica

<sup>1</sup>Poprzednią afiliacją dr Schindler był *State University of New York* w Stony Brook (w Stanach Zjednoczonych), gdzie uczestniczyła w badaniach klinicznych nad stosowaniem donepezilu w leczeniu otępienia naczyniopochodnego

## Wstęp

Choroby naczyniowe mózgu mogą współwystępować z chorobą Alzheimera (AD, *Alzheimer's disease*) lub też mogą samodzielnie, pod postacią otępienia naczyniopochodnego, przyczynić się do rozwoju otępienia. Otępienie naczyniopochodne jest drugą co do częstości postacią otępienia w populacji w wieku podeszłym po otępieniu w przebiegu choroby Alzheimera (Nyenhuis i Gorelick, 2004). Wiele czynników mózgowo-naczyniowych może prowadzić do rozwinięcia się otępienia i, podobnie jak w przypadku otępienia w przebiegu AD, w otępieniu naczyniopochodnym często dochodzi do zajęcia cholinergicznego obszaru mózgu (Kalaria i Ballard, 1999). Mimo że obie postaci otępienia łączy wiele wspólnych czynników ryzyka, istnieje również wiele elementów je różnicujących. Współczesne techniki obrazowania ośrodkowego układu nerwowego umożliwiły dokładniejsze wyróżnienie czynników leżących u podłoża choroby, a techniki neuroobrazowania można stosować wraz z odpowiednimi kryteriami diagnostycznymi w różnicowaniu otępienia naczyniopochodnego z otępieniem w przebiegu AD lub z otępieniem w AD z towarzyszącymi chorobami naczyniowymi mózgu. Diagnostyka różnicowa otępień jest szczególnie istotna w doborze i włączaniu właściwej terapii obecnej choroby naczyniowej mózgu. Dodatkowo objawy otępienia różnią się w otępieniu naczyniopochodnym oraz w otępieniu w AD, co umożliwia ocenę skuteczności leczenia. Co ciekawe, mimo licznych różnic leczenie inhibitorami cholinesterazy wydaje się skuteczne zarówno w otępieniu naczyniopochodnym, jak i w otępieniu w przebiegu AD lub też w otępieniu w AD ze współistniejącymi schorzeniami naczyniowymi mózgu.

## Patofizjologia otępienia naczyniopochodnego

W związku z naczyniowym podłożem otępienia naczyniopochodnego głównymi czynnikami ryzyka tej choroby są: nadciśnienie tętnicze, cukrzyca, palenie tytoniu, hipercholesterolemia oraz choroby serca. Mogą one powodować uszkodzenie naczyń mózgowych, prowadząc do zmian w tkance mózgu wynikających z zawałów, krwotoków lub obniżenia regionalnego przepływu mózgowego krwi (Sachdev i wsp., 1999). Strategie profilaktyczne są nakierowane głównie na czynniki podatne na modyfikację, obejmujące farmakoterapię nadciśnienia tętniczego, ograniczenie lub zaprzestanie palenia tytoniu oraz obniżenie stężenia cholesterolu w osoczu.

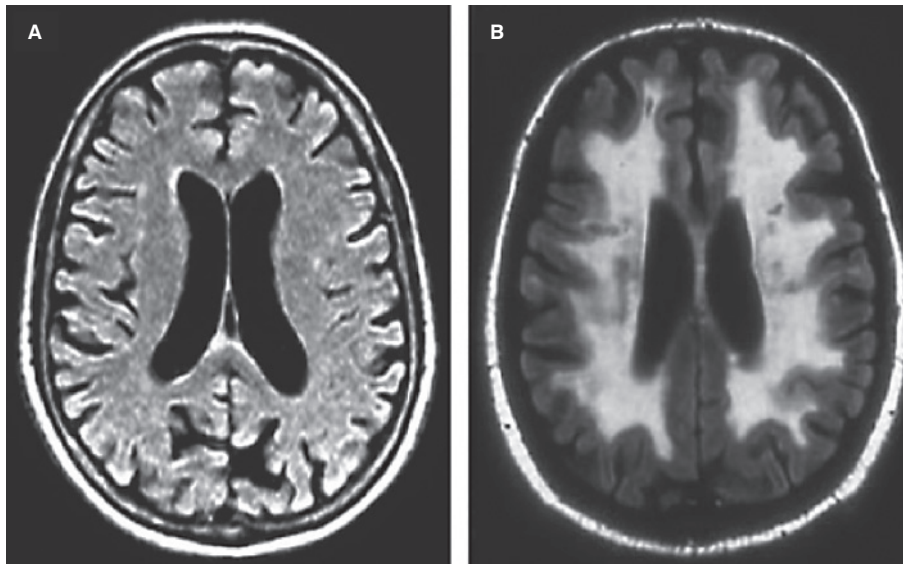
Otępienie naczyniopochodne występuje zwykle po nagłym incydencie mózgowym związanym z uszkodzeniem tkanki mózgu, takim jak mnogie, rozsiane ogniska zawałowe, pojedyncze ognisko zawału o strategicznej lokalizacji lub krwotok śródmózgowy. W rzadszych przypadkach otępienie naczyniopochodne może wykazywać przewlekły przebieg z pogłębiającymi się objawami otępienia, na przykład u pacjentów z chorobą małych naczyń. Do rozwinięcia się objawów otępienia dochodzi w wyniku uszkodzenia szlaków cholinergicznego lub obszarów mózgu strategicznych dla prawidłowego funkcjonowania pamięci, uwagi oraz aktywności dnia codziennego.

## Aktywność cholinergiczna w otępieniu naczyniopochodnym

W wielu badaniach wykazano, że progresja otępienia w AD jest związana z obniżeniem ośrodkowego przekazywania w zakresie układu cholinergicznego, co stanowi podstawę zastosowania inhibitorów cholinesterazy u pacjentów z otępieniem w przebiegu AD (Bartus i wsp., 1982). U 60% chorych z otępieniem naczyniopochodnym zaobserwowano obecność umiarkowanych do nasilonych uszkodzeń naczyniowych w obrębie szlaków cholinergicznego (Swartz i wsp., 2003). W wielu badaniach stwierdzono obniżone stężenie enzymu odpowiedzialnego za syntezę acetylocholin, acetylocholinotransferazy, w mózgu pacjentów z otępieniem naczyniopochodnym (Perry i wsp., 1977; Waller i wsp., 1986; Wallin i wsp., 1989; Sakurada i wsp., 1990). Również stężenie acetylocholin w płynie mózgowo-rdzeniowym u chorych z otępieniem naczyniopochodnym było niższe niż u osób zdrowych, a nasilenie otępienia było skorelowane z obniżeniem stężenia acetylocholin (Tohgi i wsp., 1996). Dlatego jest prawdopodobne, że deficyty w zakresie przekazywania cholinergicznego mogą być wspólną cechą zarówno otępienia w chorobie Alzheimera, jak i otępienia naczyniopochodnego.

## Różnice patomorfologiczne między otępieniem naczyniopochodnym a otępieniem w przebiegu choroby Alzheimera

Podobieństwa między otępieniem w AD i otępieniem naczyniopochodnym, a także współwystępowanie u niektórych pacjentów otępienia w AD z chorobami naczyniowymi mózgu legły u podstawy rozważań nad możliwymi związkami tych dwóch postaci otępienia (Kalaria i Ballard, 1999). Poza wspólną dla obu postaci otępienia dysfunkcją



**Rycina 1.** Obrazy rezonansu magnetycznego w otępieniu w przebiegu choroby Alzheimera (A) i w otępieniu naczyniopochodnym (B). W otępieniu w chorobie Alzheimera zwraca uwagę zmniejszenie objętości mózgowia oraz brak widocznych zmian świadczących o chorobach naczyniowych mózgu, natomiast w otępieniu naczyniopochodnym obserwuje się nieznaczne zmniejszenie objętości mózgowia oraz zmiany w obrębie istoty białej świadczące o przebytych zawałach

cholinergiczną, również obecność czynników ryzyka, pod postacią nadciśnienia tętniczego oraz hipercholesterolemii, może się przyczyniać do ich powstania i progresji. Tym niemniej, każda z obu chorób wydaje się wykazywać pewne wyróżniające ją cechy. Na przykład, mimo że niektóre naczyniowe czynniki ryzyka mogą się przyczyniać do progresji otępienia w chorobie Alzheimera, odgrywają one kluczową rolę w rozwoju otępienia naczyniopochodnego. Charakterystycznych dla otępienia w AD złożeń amyloidu oraz zwyrodnienia neurofibrylarnego nie obserwuje się u pacjentów z otępieniem naczyniopochodnym bez elementów otępienia w przebiegu AD, a obraz zawałów mózgu, charakterystyczny dla otępienia naczyniopochodnego, nie występuje w przypadkach otępienia w AD bez otępienia naczyniopochodnego (ryc. 1). Często jednak współistnieją otępienie naczyniopochodne oraz otępienia w AD (Snowdon, 2003).

Postęp w zakresie metod neuroobrazowania, takich jak rezonans magnetyczny (MRI, *magnetic resonance imaging*), umożliwił bardziej precyzyjne określenie podłoża patologicznego w otępieniach. Obrazy uzyskane przy użyciu MRI, ukazujące zmniejszenie masy tkanki mózgu przy braku uszkodzeń w obrębie układu naczyniowego, stanowią wskazówkę diagnostyczną do rozpoznania otępienia w AD, natomiast uwidocznienie zmniejszenia masy tkanki nerwowej wraz z wyodrębnionymi asymetrycznymi ubytkami substancji białej wska-

zuje na otępienie naczyniopochodne (ryc. 1). Podejrzanie rozwoju otępienia naczyniopochodnego można również wysunąć na podstawie obecności ubytków w obrębie substancji białej w obszarach, w których zlokalizowane są szlaki cholinergiczne lub też o takim stopniu rozległości, który może obejmować te obszary. Pacjenci, u których przebieg otępienia bardziej przypomina otępienie w AD, mimo obecności chorób naczyniowych mózgu uwidocznionych w obrazach neuroradiologicznych, mogą być zdiagnozowani jako chorzy z otępieniem w AD z chorobami naczyniowymi mózgu.

### **Kryteria diagnostyczne dla otępienia naczyniopochodnego**

Ponad 20 lat temu opracowano rzetelne kryteria diagnostyczne dla prawdopodobnego rozpoznania otępienia w AD (McKhann i wsp., 1984). Obejmują one obecność otępienia (zaburzeń pamięci oraz zaburzeń w dwóch lub więcej obszarach funkcji poznawczych), progresywny charakter pogorszenia obserwowanych deficytów oraz brak innych schorzeń, które mogłyby odpowiadać za taki sam obraz kliniczny w zakresie deficytów poznawczych. Podobne kryteria diagnostyczne dla prawdopodobnego rozpoznania otępienia naczyniopochodnego opracowano około 10 lat później pod egidą *National Institute of Neurological Disorders and Stroke* oraz *Association Internationale pour la Recherche et l'Enseigne-*

*ment en Neurosciences* (NINDS-AIREN) (Román wsp., 1993). We wspomnianych kryteriach diagnostycznych dla otępienia naczyniopochodnego zawarto również otępienie, jednak mniejszy nacisk położono na upośledzenie funkcji pamięci. Dodatkowo do rozpoznania wymagane są wyniki badań neuroobrazowych uwidaczniających choroby naczyniowe mózgu oraz wykazanie związku w czasie między wystąpieniem choroby naczyniowej mózgu a rozwinięciem się otępienia (tzn. rozwój otępienia musi być poprzedzony co najmniej jednym incydemem mózgowo-naczyniowym). Wymagane jest również wykluczenie innych czynników, które mogą się przyczynić do rozwoju otępienia. Takie cechy, jak nagły początek oraz stopniowy postęp choroby, również uznano za należące do typowego obrazu choroby i ich stwierdzenie wspiera trafność rozpoznania otępienia naczyniopochodnego.

### **Przebieg otępienia naczyniopochodnego oraz otępienia w chorobie Alzheimera**

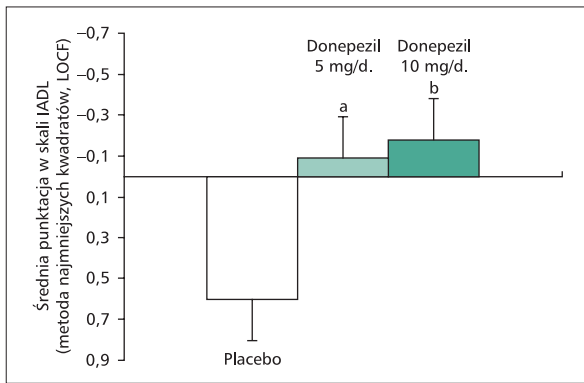
Zarówno początek, jak i dalszy przebieg otępienia naczyniopochodnego różni się zasadniczo od otępienia w AD. Na przykład, początek oraz progresja otępienia w AD postępują liniowo, natomiast otępienie naczyniopochodne ma zwykle nagły początek, w następstwie udaru mózgu, i może mieć zmienny, nieliniowy przebieg (Román wsp., 1993). Postępujące zaburzenia pamięci są charakterystyczne dla otępienia w AD, zaś we wczesnych stadiach otępienia naczyniopochodnego na pierwszy plan wysuwają się deficyty w zakresie funkcji wykonawczych.

Zaburzenia funkcji wykonawczych, będących wzajemnie powiązaniem systemem obejmującym planowanie, organizację, myślenie koncepcyjne i elastyczność myślenia, są charakterystyczne dla otępienia naczyniopochodnego (Román, 2002). Zaburzenia funkcji wykonawczych prowadzą do zaburzeń w zakresie wykonywania czynności złożonych (instrumentalnych) dnia codziennego, takich jak: zajmowanie się finansami osobistymi, używanie telefonu, korzystanie ze środków transportu, przyjmowanie leków czy też podejmowanie aktywności związanej z hobby. Mimo że zaburzenia funkcji wykonawczych obserwuje się również w otępieniu w przebiegu AD, diagnoza różnicowa z otępieniem naczyniopochodnym może być wsparta oceną instrumentalnych aktywności dnia codziennego, ponieważ upośledzenie funkcji wykonawczych występuje we wczesnej fazie otępienia naczyniopochodnego.

W przeciwieństwie do otępienia w AD u osób z otępieniem naczyniopochodnym przez okres do 6 miesięcy można nie zaobserwować pogorszenia funkcji poznawczych. Na przykład, w trwających 6 miesięcy badaniach klinicznych, w których oceniano leczenie donepezilem w otępieniu w przebiegu AD lub w otępieniu naczyniopochodnym, w grupie pacjentów z otępieniem w AD otrzymującej placebo za pomocą *Alzheimer's Disease Assessment Scale-cognitive Subscale* (ADAS-cog) (Rosen i wsp., 1984), oceniającej funkcje poznawcze, wykazano obniżenie punktacji uzyskiwanej przez chorych w okresie obserwacji świadczące o pogłębieniu otępienia (Rogers i wsp., 1998; Burns i wsp., 1999), natomiast w grupie z otępieniem naczyniopochodnym punktacja w okresie obserwacji pozostawała stabilna (Black i wsp., 2003; Wilkinson i wsp., 2003).

### **Badania kliniczne oceniające skuteczność donepezilu w otępieniu naczyniopochodnym oraz w otępieniu w przebiegu choroby Alzheimera z towarzyszącymi chorobami naczyniowymi mózgu**

U pacjentów z otępieniem naczyniopochodnym (prawdopodobnym lub możliwym wg kryteriów NINDS-AIREN) donepezil oceniono w 2 dużych badaniach klinicznych opartych na protokole z zastosowaniem podwójnie ślepej próby oraz grupy kontrolnej przyjmującej placebo (Black i wsp., 2003; Wilkinson i wsp., 2003). Do każdego z badań włączono ponad 600 uczestników, których poddano randomizacji do trzech ramion: przyjmującej donepezil w dawce 5 mg na dobę, leczonej donepezilem w dawce 10 mg na dobę (po 4 tyg. przyjmowania 5 mg/d.) oraz przyjmującej placebo. Zastosowanie identycznych protokołów w obu badaniach umożliwiło łączną analizę uzyskanych wyników (Farcnik i wsp., 2003). W odniesieniu do grupy otrzymującej placebo u pacjentów przyjmujących donepezil zaobserwowano znaczącą poprawę w zakresie funkcji poznawczych, mierzoną przy użyciu ADAS-cog oraz *Mini-Mental State Examination* (MMSE) (Folstein i wsp., 1975). Odnotowano znaczącą poprawę w zakresie globalnego funkcjonowania oraz w skali dla opiekunów chorych — *Clinician's Interview-Based Assessment of Change-plus*, zarówno w grupie leczonej donepezilem w dawce 5 mg na dobę, jak i 10 mg na dobę. W obu grupach zaobserwowano stabilizację instrumentalnych aktywności dnia codziennego w odniesieniu do pogorszenia zaobserwowanego w grupie otrzymującej placebo (ryc. 2).



**Rycina 2.** W trakcie leczenia donepezilem obserwuje się poprawę u pacjentów z otępieniem naczyniopochodnym w zakresie złożonych aktywności dnia codziennego (Farcnik i wsp., 2003); <sup>a</sup> $p < 0,05$ ; <sup>b</sup> $p < 0,01$ ; IADL (*instrumental activities of daily living*) — złożone czynności życia codziennego; LOCF (*last observation carried forward*) — brakujące dane zastępuje się ostatnim dostępnym pomiarem

W badaniu otwartym będącym kontynuacją tych badań klinicznych wykazano, że leczenie donepezilem jest korzystne przez co najmniej rok od rozpoczęcia terapii (Pratt i wsp., 2004). Na kontynuację lub włączenie leczenia donepezilem (w dawce 5 mg/d. przez 4 tyg., a następnie 10 mg/d.) na okres 30 tygodni zdecydowało się 885 pacjentów z wszystkich badanych grup. W obu grupach leczonych donepezilem zaobserwowano utrzymywanie się powyżej wartości początkowych średnich wyników w ADAS-cog odnotowanych przed randomizacją. Co ciekawe, rozpoczęcie farmakoterapii donepezilem w grupie, która uprzednio otrzymywała placebo, skutkowało stabilnym utrzymaniem wyników w ADAS-cog w odniesieniu do momentu włączenia leczenia, hamując obserwowane w trakcie przyjmowania placebo stopniowe pogorszenie się funkcji poznawczych (Bowler i wsp., 1997). Można więc wysunąć tezę, że wczesne zainicjowanie leczenia sprzyja utrzymaniu funkcji poznawczych na wyższym poziomie w całym okresie choroby.

W otwartym badaniu fazy postmarketingowej donepezil zbadano również pod kątem skuteczności i bezpieczeństwa w populacji niemieckiej w grupie chorych z otępieniem w AD, z uwzględnieniem ewentualnej obecności chorób naczyniowych mózgu (Frölich i wsp., 2004). Badaną populację stanowiło 913 pacjentów, którzy przez pierwsze 4 tygodnie otrzymywali 5 mg donepezilu na dobę, a następnie kontynuowali leczenie dawką 10 mg na dobę. Po upływie 3 miesięcy w grupie pacjentów z otępieniem w AD odnotowano poprawę

w zakresie funkcji poznawczych, jakości życia oraz globalnej oceny skuteczności leczenia dokonywanej przez badaczy. Analiza pacjentów z uwzględnieniem obecności chorób naczyniowych mózgu u osób z otępieniem w przebiegu AD wykazała, że w grupie z otępieniem w AD z towarzyszącymi chorobami naczyniowymi mózgu korzyści płynące z leczenia były co najmniej równoważne z uzyskanym u pacjentów bez chorób naczyniowych mózgu. Leczenie donepezilem było bardzo dobrze tolerowane, co wskazuje, że obecność schorzeń naczyniowych mózgu u pacjentów z otępieniem w AD nie wpływa negatywnie na wyniki terapii.

Analizy dotyczące bezpieczeństwa prowadzonego leczenia również dowiodły, że donepezil był dobrze tolerowany przez pacjentów zarówno z otępieniem w AD ze współistniejącymi chorobami naczyniowymi mózgu, jak i przez chorych z otępieniem naczyniopochodnym. Jest to o tyle istotne, że w tej populacji chorych odnotowuje się dużo wyższą współchorobowość oraz ilość przyjmowanych leków w porównaniu z pacjentami z otępieniem w AD.

Podjęcie wczesnej interwencji leczniczej, mającej na celu ograniczenie naczyniowych czynników ryzyka, również jest istotne, ponieważ pozwala na spowolnienie tempa narastania otępienia naczyniopochodnego oraz otępienia w AD z towarzyszącymi chorobami naczyniowymi mózgu. Leki o działaniu wazodylatacyjnym oraz leki przeciwpłytkowe można stosować w celu obniżenia ryzyka wystąpienia incydentów niedokrwiennych, poprzez poprawę krążenia, natomiast antagoniści wapnia oraz antagoniści N-metylo-D-aspartamu (NMDA, *N-methyl-D-aspartate*) mogą wykazywać działanie neuroprotektoryjne, chroniąc neurony przed śmiercią ekscytotoksyczną (Román, 2003). Co ciekawe, ostatnio udowodniono, że donepezil może również wywierać działanie protekcyjne w niedokrwieniu. W badaniu z wykorzystaniem hodowli komórek PC12 (komórki neuronopodobne), stanowiącej model niedokrwienia, dowiedziono, że donepezil działał protekcyjnie w przypadku ekspozycji na deprywację tlenu i glukozy (Zhou i wsp., 2001). Potencjalne znaczenie tego odkrycia zademonstrowano na szczurach, u których donepezil chronił przed utratą pamięci przestrzennej powodowaną przewlekłym niedokrwieniem (Xu i wsp., 2002). Wciąż wymaga ustalenia, czy zademonstrowane w tych badaniach działanie wynika z hamowania acetylocholinesterazy czy też stanowi nieodkryty element działania donepezilu.

## Wnioski

Mimo że różnicowanie między otępieniem naczyniopochodnym a otępieniem w przebiegu AD i otępieniem w AD z towarzyszącymi chorobami naczyniowymi mózgu to duże wyzwanie kliniczne, jest ono szczególnie istotne w doborze prawidłowego leczenia oraz w ocenie odpowiedzi terapeutycznej chorych. W badaniach klinicznych oceniających działanie donepezylu wykazano, że le-

czenie to jest korzystne u chorych z otępieniem naczyniopochodnym oraz z otępieniem w AD ze współistniejącymi chorobami naczyniowymi mózgu. U pacjentów z otępieniem naczyniopochodnym korzyści z leczenia donepezylem są obecne przez co najmniej rok od rozpoczęcia terapii. Podobnie jak w przypadku otępienia w AD, wczesne rozpoczęcie leczenia oraz jego długofalowe stabilne prowadzenie przynoszą najwięcej korzyści chorym.

## PIŚMIENNICTWO

- Bartus R.T., Dean R.L. Jr, Beer B., Lippa A.S. The cholinergic hypothesis of geriatric memory dysfunction. *Science* 1982; 217: 408–414.
- Black S., Román G., Geldmacher D.S. i wsp. Efficacy and tolerability of donepezil in vascular dementia: positive results of a 24-week, multicenter, international, randomized, placebo-controlled clinical trial. *Stroke* 2003; 34: 2323–2330.
- Bowler J.V., Eliasziw M., Steenhuys R. i wsp. Comparative evolution of Alzheimer disease, vascular dementia, and mixed dementia. *Arch. Neurol.* 1997; 54: 697–703.
- Burns A., Rossor M., Hecker J. i wsp. The effects of donepezil in Alzheimer's disease — results from a multinational trial. *Dement. Geriatr. Cogn. Disord.* 1999; 10: 237–244.
- Farcnik K., Pratt R.D., Perdomo C.A., Donepezil 307 and 308 VaD Study Groups. Donepezil provides significant benefits on cognition, global function, and activities of daily living in patients with vascular dementia [abstrakt]. *Int. Psychogeriatr.* 2003; 15 (supl. 2): 256.
- Folstein M.F., Folstein S.E., McHugh P.R. Mini-Mental State: a practical method for grading the cognitive state of patients for the clinician. *J. Psychiatr. Res.* 1975; 12: 189–198.
- Frölich L., Klinger T., Berger F.M. Treatment with donepezil in Alzheimer patients with and without cerebrovascular disease. Zaprezentowano na: American Association for Geriatric Psychiatry's 17<sup>th</sup> Annual Meeting, Baltimore, Stany Zjednoczone, 21–24 lutego 2004.
- Kalaria R.N., Ballard C. Overlap between pathology of Alzheimer's disease and vascular dementia. *Alzheimer Dis. Assoc. Disord.* 1999; 13 (supl. 3): S115–S123.
- McKhann G., Drachman D., Folstein M., Katzman R., Price D., Stadlan E.M. Clinical diagnosis of Alzheimer's disease: report of the NINCDS-ADRDA Work Group under the auspices of Department of Health and Human Services Task Force on Alzheimer's Disease. *Neurology* 1984; 34: 939–944.
- Nyenhuis D.L., Gorelick P. Vascular dementia: a contemporary review of epidemiology, diagnosis, prevention, and treatment. *J. Am. Geriatr. Soc.* 2004; 46: 1437–1448.
- Perry E.K., Gibson P.H., Blessed G., Perry R.H., Tomlinson B.E. Neurotransmitter enzyme abnormalities in senile dementia. Choline acetyltransferase and glutamic acid decarboxylase activities in necropsy brain tissue. *J. Neurol. Sci.* 1977; 34: 247–265.
- Pratt R.D., Kumar D., Perdomo C.A. Donepezil-treated vascular dementia patients demonstrate sustained cognitive improvements for 1 year. Zaprezentowano na: American Association for Geriatric Psychiatry's 17<sup>th</sup> Annual Meeting, Baltimore, Stany Zjednoczone, 21–24 lutego 2004.
- Rogers S.L., Farlow M.R., Doody R.S., Mohs R., Friedhoff L.T. A 24-week, double-blind, placebo-controlled trial of donepezil in patients with Alzheimer's disease. *Neurology* 1998; 50: 136–145.
- Román G.C. Vascular dementia revisited: diagnosis, pathogenesis, treatment, and prevention. *Med. Clin. North. Am.* 2002; 86: 477–499.
- Román G.C. Vascular dementia: distinguishing characteristics, treatment, and prevention. *J. Am. Geriatr. Soc.* 2003; 51: S296–S304.
- Román G.C., Tatemichi T.K., Erkinjuntti T. i wsp. Vascular dementia: diagnostic criteria for research studies. Report of the NINDS-AIREN International Workshop. *Neurology* 1993; 43: 250–260.
- Rosen W.G., Mohs R.C., Davis K.L. A new rating scale for Alzheimer's disease. *Am. J. Psychiatry* 1984; 141: 1356–1364.
- Sachdev P.S., Brodaty H., Looi J.C. Vascular dementia: diagnosis, management and possible prevention. *Med. J. Aust.* 1999; 170: 81–85.
- Sakurada T., Alufuzoff I., Winblad B., Nordberg A. Substance P-like immunoreactivity, choline acetyltransferase activity and cholinergic muscarinic receptors in Alzheimer's disease and multi-infarct dementia. *Brain Res.* 1990; 521: 329–332.
- Snowdon D.A. Healthy aging and dementia: findings from the nun study. *Ann. Int. Med.* 2003; 139: 450–454.
- Swartz R.H., Sahlas D.J., Black S.E. Strategic involvement of cholinergic pathways and executive dysfunction: does location of white matter signal hyperintensities matter? *J. Stroke Cerebrovasc. Dis.* 2003; 12: 29–36.
- Tohgi H., Abe T., Kimura M., Saheki M., Takahashi S. Cerebrospinal fluid acetylcholine and choline in vascular dementia of Binswanger and multiple small infarct types as compared with Alzheimer-type dementia. *J. Neural. Transm.* 1996; 103: 1211–1220.
- Waller S.B., Ball M.J., Reynolds M.A., London E.D. Muscarinic binding and choline acetyltransferase in postmortem brains of demented patients. *Can. J. Neurol. Sci.* 1986; 13 (supl. 4): 528–532.
- Wallin A., Alafuzoff I., Carlsson A. i wsp. Neurotransmitter deficits in a non-multi-infarct category of vascular dementia. *Acta Neurol. Scand.* 1989; 79: 397–406.
- Wilkinson D., Doody R., Helme R. i wsp. Donepezil in vascular dementia: a randomized, placebo-controlled study. *Neurology* 2003; 61: 479–486.
- Xu A.J., Chen Z., Yanai K., Huang Y.W., Wei E.Q. Effect of 3-[1-(phenylmethyl)-4-piperidyl]-1-(2,3,4,5-tetrahydro-1H-1-benzazepin-8-yl)-1-propanone fumarate, a novel acetylcholinesterase inhibitor, on spatial cognitive impairment induced by chronic cerebral hypoperfusion in rats. *Neurosci. Lett.* 2002; 331: 33–36.
- Zhou J., Fu Y., Tang X.C. Huperzine A and donepezil protect rat *pheochromocytoma* cells against oxygen-glucose deprivation. *Neurosci. Lett.* 2001; 306: 53–56.