

# Zespół odwracalnej tylnej encefalopatii w przebiegu rzucawki u kobiet w ciąży — opis trzech przypadków

Grzegorz Dalek<sup>1</sup>, Grzegorz Wasilewski<sup>2</sup>, Andrzej Tutaj<sup>1</sup>

<sup>1</sup>Oddział Neurologii z Pododdziałem Udarowym, Wojewódzki Szpital Specjalistyczny w Olsztynie

<sup>2</sup>Zakład Radiologii i Diagnostyki Obrazowej, Wojewódzki Szpital Specjalistyczny w Olsztynie

## STRESZCZENIE

Autorzy przedstawili 3 przypadki chorych z rzucawką i zespołem odwracalnej tylnej encefalopatii. U pacjentek ze znacznie podwyższonym ciśnieniem tętniczym w okresie okołoporodowym wystąpiły bardzo silne bóle głowy, narastające zaburzenia świadomości, napady padaczkowe i zaburzenia widzenia pochodzenia korowego. Objawom neurologicznym towarzyszyły zaburzenia metaboliczne charakterystyczne dla rzucawki. W badaniach neuroobrazowych stwierdzono zmiany w płatach potylicznych i ciemieniowych spowodowane obrzękiem mózgu. Rozwiązanie ciąży oraz leczenie hipotensyjne i przeciwobrzękowe, prowadzone od początku zachorowania, wraz z wyrównaniem zaburzeń metabolicznych związanych z rzucawką spowodowało wycofanie się objawów neurologicznych.

*Polski Przegląd Neurologiczny 2009; 5 (4): 201–207*

**Słowa kluczowe:** zespół odwracalnej tylnej encefalopatii, rzucawka, encefalopatia nadciśnieniowa

## Wstęp

Zespół odwracalnej tylnej encefalopatii (PRES, *posterior reversible encephalopathy syndrome*) charakteryzuje się podostro występującymi bólami głowy, narastającymi zaburzeniami świadomości,

drgawkami oraz bardzo charakterystycznymi dla tego zespołu zaburzeniami widzenia. U większości pacjentów w początkowym okresie stwierdza się wysokie wartości ciśnienia tętniczego. W badaniach neuroobrazowych — tomografii komputerowej (TK) i rezonansie magnetycznym (MR, *magnetic resonance*) — obserwuje się zmiany obejmujące istotę białą płatów potylicznych i ciemieniowych. W terapii od początku należy dążyć do normalizacji wartości ciśnienia tętniczego i wyrównania zaburzeń metabolicznych. Prawidłowe leczenie w większości przypadków prowadzi do wycofania się objawów neurologicznych.

Autorzy przedstawili 3 przypadki chorych z rzucawką i encefalopatią spełniające kryteria PRES, u których doszło do wycofania się objawów deficytu neurologicznego.

## Opisy przypadków

### Przypadek 1.

Dwudziestoletnia pierwiastka w 35. tygodniu ciąży została przyjęta na oddział położniczy z powodu nasilającego się stanu przedrzucawkowego i rozpoczynającego się porodu. W badaniu przedmiotowym stwierdzono uogólnione obrzęki i podwyższone wartości ciśnienia tętniczego (150/95 mm Hg). W badaniach laboratoryjnych stwierdzono następujące nieprawidłowości: liczba białych krwinek (WBC, *white blood cell*) — 15,5 tys., liczba płytek krwi (PLT, *platelets*) — 69 tys., stężenie aminotransferazy alaninowej (ALAT, *alanine aminotransferase*) — 110 j./l, stężenie aminotransferazy aspa-

**Adres do korespondencji:** lek. Grzegorz Dalek

Oddział Neurologii z Pododdziałem Udarowym

Wojewódzki Szpital Specjalistyczny

ul. Żołnierska 18, 10-561 Olsztyn

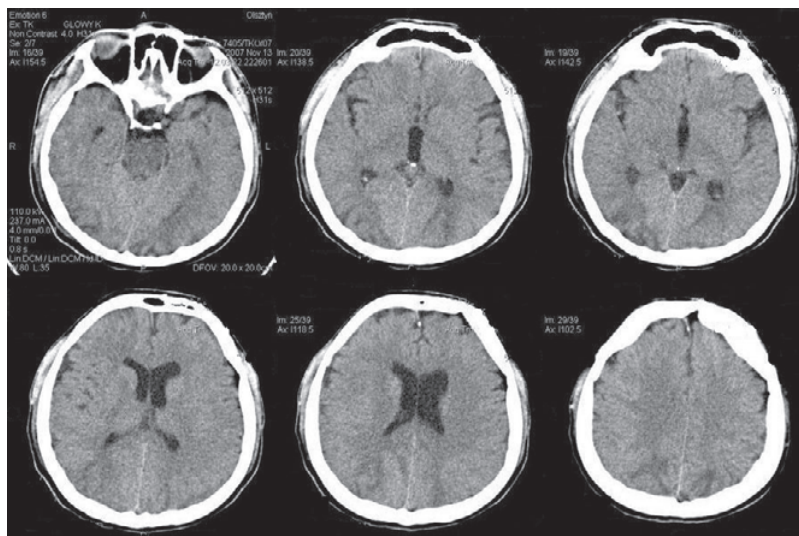
tel.: 89 538 62 73

e-mail: gdalek@gmail.com

Polski Przegląd Neurologiczny 2009, tom 5, 4, 201–207

Wydawca: „Via Medica sp. z o.o.” sp.k.

Copyright © 2009 Via Medica



**Rycina 1.** Przypadek 1. Tomografia komputerowa głowy przy przyjęciu do szpitala. Zmiany obrzękowe płatów potylicznych i ciemieniowych

raginianowej (AspAT, *aspartate aminotransferase*) — 142 j./l, stężenia: kwasu moczowego — 7,2 mg/dl, fibrynogenu — 641 mg/dl, D-dimerów — 4,32  $\mu$ g/ml oraz białkomocz.

Ciążę w trybie pilnym rozwiązano cięciem cesarskim. W pierwszej dobie po rozwiązaniu stan chorej nie poprawił się. Pacjentka zaczęła się skarżyć na bardzo silne bóle głowy; była niespokojna. Wystąpił u niej uogólniony napad padaczkowy. Konsultujący neurolog stwierdził znaczne spłylenie świadomości i obuoczną ślepotę, przy braku objawów oponowych i innych objawów uszkodzenia układu nerwowego.

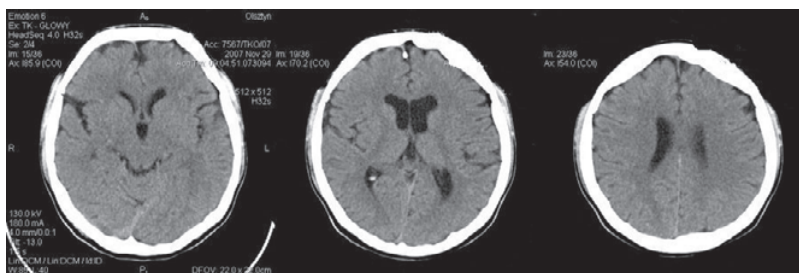
W TK głowy (ryc. 1) uwidoczniono obszary hipodensyjne w istocie białej obu płatów potylicznych, ciemieniowych i przyległych części płatów czołowych i skroniowych. Badanie radiologiczne (RTG) klatki piersiowej uwidocznilo poszerzoną sylwetkę serca. U chorej ustalono wstępne rozpoznanie PRES i rozpoczęto intensywną farmakoterapię. Zastosowano leki obniżające ciśnienie tętnicze, leki przeciwobrzękowe (mannitol i furosemid), przeciwzakrzepowe (heparyny drobnocząsteczkowe [LMWH, *low molecular weight heparin*]) oraz magnez we wlewach dożylnych. Stan internistyczny i neurologiczny chorej szybko się poprawiał. Po 2 dniach w badaniu neurologicznym nie stwierdzano ani objawów ubytkowych, ani oponowych. Prawidłowe były również wyniki badania okulistycznego i wykonanych po 7 dniach badań laboratoryjnych. Kontrolne badanie TK głowy, wykonane po 10 dniach, nie wykazywało zmian. Stwierdzane wcześniej zmiany patologiczne wycofały się całkowicie (ryc. 2).

### Przypadek 2.

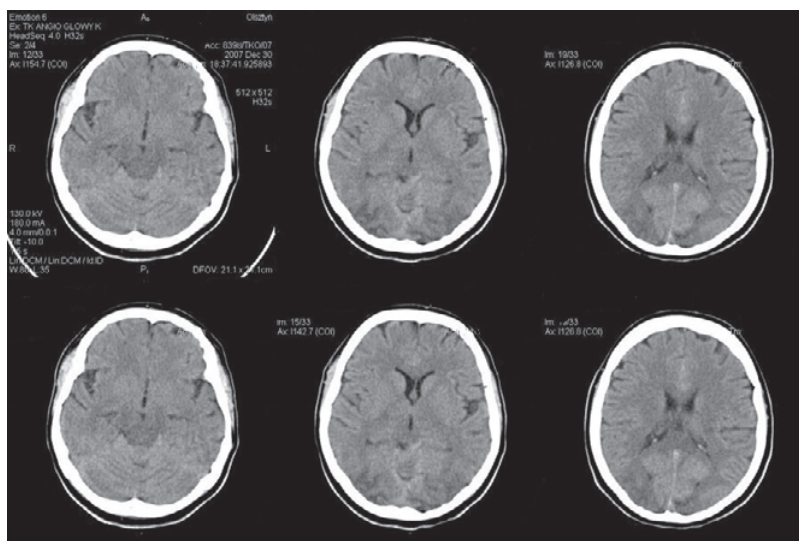
Chora w wieku 26 lat, 12 godzin po wykonanym cięciu cesarskim z powodu rzucawki, zgłosiła zaburzenia widzenia, następnie wystąpił uogólniony napad padaczkowy. W badaniu internistycznym stwierdzono wysokie wartości ciśnienia tętniczego (200/120 mm Hg) i uogólnione obrzęki, głównie w zakresie twarzy i kończyn. W badaniu neurologicznym obserwowano: spłylenie świadomości oraz obuoczne zaburzenia widzenia z zachowanym jedynie światłopoczuciem. Nie zaobserwowano objawów oponowych ani innych objawów uszkodzenia układu nerwowego. W badaniu okulistycznym na dnie oczu stwierdzono obustronny obrzęk tarcz nerwów wzrokowych. W badaniach laboratoryjnych stwierdzono następujące nieprawidłowości: WBC — 21 280, HGB — 9, PLT — 176 tys., stężenia: fibrynogenu — 713 mg/dl, kwasu moczowego — 60 mg/dl, D-dimerów powyżej 20  $\mu$ g/ml, AspAT — 54 j./l.

W TK głowy (ryc. 3) uwidoczniono hipodensyjne obszary obejmujące istotę białą obu płatów potylicznych i ciemieniowych. W RTG klatki piersiowej uwidoczniono znaczne poszerzenie sylwetki serca, natomiast w USG — niewielką ilość płynu w jamach otrzewnowej i opłucnowej.

Ustalono wstępne rozpoznanie PRES. Zastosowano intensywną farmakoterapię, podobnie jak u pierwszej chorej. W ciągu 48 godzin stan ogólny i neurologiczny pacjentki poprawił się. W badaniu neurologicznym stwierdzano jedynie niewielkie zaburzenia widzenia typu korowego oraz dysleksję. Badanie dna oka w 3. dobie nie wykazało obrzę-



**Rycina 2.** Przepadek 1. Tomografia komputerowa głowy wykonana po 10 dniach od zachorowania. Całkowita regresja zmian stwierdzonych w poprzednim badaniu



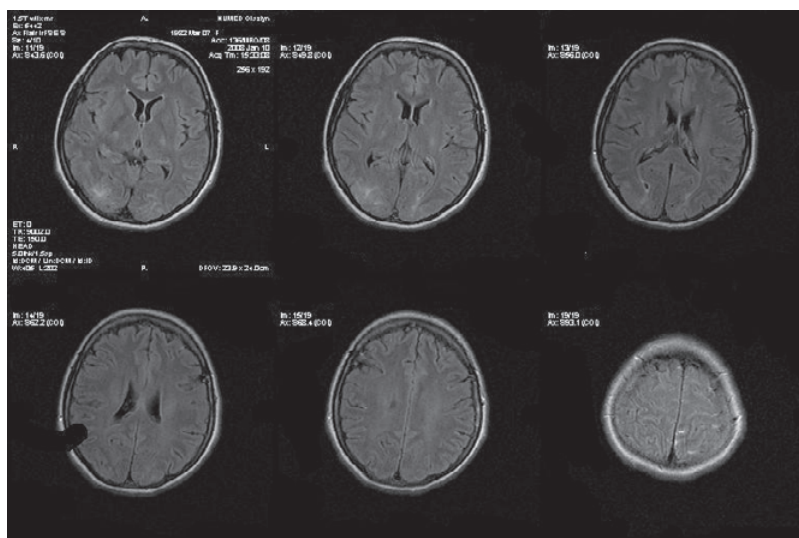
**Rycina 3.** Przepadek 2. Tomografia komputerowa głowy wykonana w pierwszej dobie zachorowania. Widoczne symetryczne obszary hipodensyjne obejmujące płaty potyliczne i ciemieniowe odpowiadające obrzękowi naczyniopochodnemu

ku tarcz nerwów wzrokowych. W ciągu 10 dni wyniki badań laboratoryjnych unormowały się. W wykonanym w 11. dobie MR głowy (ryc. 4) uwidoczono drobne obszary hiperintensywne w istocie białej obu płatów potylicznych jedynie w sekwencji inwersji i powrotu (FLAIR, *fluid light attenuation inversion recovery*). W czasie wizyty kontrolnej po 3 miesiącach w badaniu neurologicznym nie stwierdzono żadnych odchyśleń od stanu prawidłowego.

### Przepadek 3.

Rodzina 17-letniej pierwiastki wezwała Pogotowie Ratunkowe z powodu napadu padaczkowego, który był poprzedzony kilkugodzinnym okresem narastających zaburzeń świadomości z towarzyszącym bólem głowy. W okresie ciąży pacjentka nie była objęta opieką lekarską, nie przeprowadzała badań kontrolnych i w momencie zachorowania czas trwania ciąży nie był określony. W badaniu przedmiotowym przy przyjęciu do szpitala stwier-

dzono uogólnione obrzęki i podwyższone wartości ciśnienia tętniczego (150–180/90 mm Hg). Pacjentka była przytomna, pobudzona, w bardzo płytkim kontakcie słownym, nie fiksowała wzroku. Konsultujący neurolog, poza ślepotą korową, nie stwierdził objawów oponowych ani innych objawów ogniskowych. Wyniki badań laboratoryjnych potwierdziły stan rzucawkowy (białkomocz, WBC — 20 600, stężenia: fibrynogenu — 631 mg/dl, D-dimerów — 12,7  $\mu$ g/dl, kwasu moczowego — 7,4 mg/dl). W trybie pilnym wykonano cięcie cesarskie; dziecko było zdrowe, donoszone. Wynik badania TK głowy przeprowadzonego w trybie pilnym był prawidłowy, wobec czego zlecono wykonanie badania MR następnego dnia. Zastosowano leczenie hipotensyjne (dihydralazyna, metylodopa, furosemid), uzyskując normalizację ciśnienia w ciągu 48 godzin. W 2. dobie u pacjentki nie stwierdzono objawów w badaniu przedmiotowym, natomiast w MR głowy wykazano rezydualne zmiany w tylnym obszarze unaczynie-



**Rycina 4.** Przypadek 2. Rezonans magnetyczny głowy w 11. dobie od wystąpienia rzucawki. Obszary hiperintensywne w sekwencji inwersji i powrotu (FLAIR, *fluid light attenuation inversion recovery*) w płatach potylicznych

nia w płatach potylicznych, ciemieniowych i jądrach podstawy, których nie stwierdzono w kontrolnym MR głowy wykonanym tydzień później. Podczas 10-dniowej hospitalizacji parametry biochemiczne i białkomocz stopniowo się normalizowały (ryc. 5, 6).

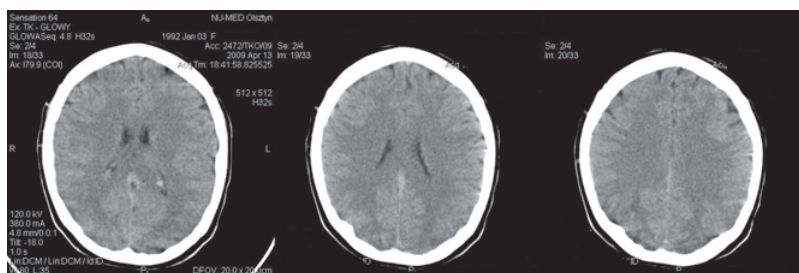
## Omówienie

Zespół odwracalnej tylnej encefalopatii opisał po raz pierwszy Hinchey w 1996 roku, na podstawie retrospektywnej obserwacji 15 chorych. Była to różnorodna grupa pacjentów. Przyczyną encefalopatii u 7 chorych było leczenie immunosupresyjne, u jednego — stosowanie interferonu, u 3 — rzucawka, zaś u pozostałych 4 — nadciśnieniowa encefalopatia nerkowa. U pacjentów tych zaobserwowano charakterystyczny zespół objawów [1]. W kolejności pojawiały się: bóle głowy, nudności, wymioty, zaburzenia świadomości (od dezorientacji do śpiączki), napady padaczkowe (pojedyncze lub gromadne) oraz niedowidzenie lub ślepotę korową. Zaburzenia widzenia występowały u wszystkich chorych i były charakterystycznym objawem PRES. U wszystkich chorych, przynajmniej w początkowym okresie, stwierdzano wysokie wartości ciśnienia tętniczego.

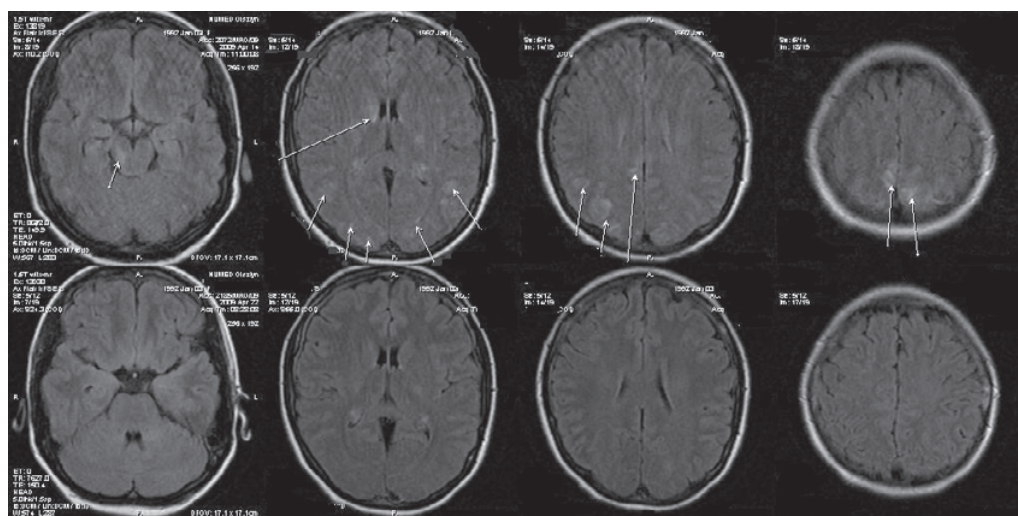
W następnych latach kolejni autorzy poszerzyli listę schorzeń, w przebiegu których obserwowano PRES. Byli to pacjenci we wstrząsie septycznym (głównie o etiologii paciorkowcowej), we wstrząsie układowym [2], z porfirią [3, 4], kolagenozami (toczeń rumieniowaty układowy [SLE, *systemic lupus erythematosus*], wieloguzkowe zapalenie tętnic (PAN, *polyarteritis nodosa*), choroba Behçeta)

[5, 6], po transplantacji, endarterektomii oraz po zastosowaniu dożylnie środka kontrastowego w badaniach radiologicznych. Rozszerza się także lista leków, które mogą być powodem PRES. Oprócz wcześniej opisywanych leków wywołujących ten zespół (cyklosporyna, takrolimus i interferon) wymienia się inne leki immunosupresyjne, między innymi: winkrystynę, fludarabinę, ifosfamid, etanercept i indinawir.

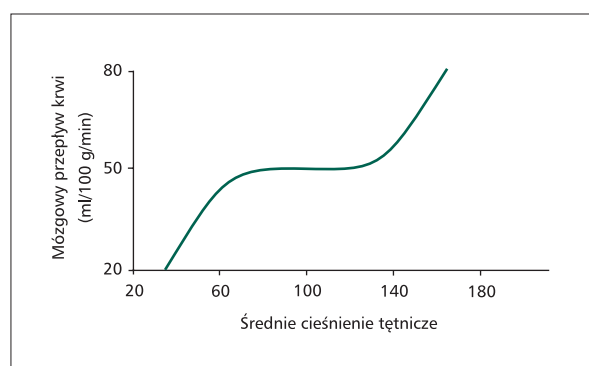
Proponowany patomechanizm odwracalnej tylnej encefalopatii ma się opierać na zaburzeniach autoregulacji krążenia mózgowego w warunkach podwyższonego ciśnienia tętniczego z dysfunkcją bariery krew–mózg. W warunkach fizjologicznych, aby zachować stałe ukrwienie, mózgowie kompensuje wzrost układowego ciśnienia tętniczego zwężeniem własnych tętnic. Autoregulacja ta ma swoje granice (ryc. 7) — jest zachowana w granicach wartości 70–150 średniego ciśnienia tętniczego. W przypadku ciśnienia przekraczającego wartości autoregulacji dochodzi do przełamania bariery krew–mózg i do przesieku hydrostatycznego, który powoduje naczyniopochodny obrzęk istoty białej. Naczynia tylnego krążenia mózgowego są stosunkowo słabo zaopatrzone we włókna współczulne i przy podwyższeniu ciśnienia tętniczego to w nich najszybciej dochodzi do zmian powodujących obrzęk mózgu. Przedłużający się obrzęk mózgu może spowodować powstanie ognisk niedokrwienia lub krwotoków mózgowych. W autopsjach stwierdzano obrzęk płatów potylicznych, ciemieniowych, czasem również czołowych, skroniowych, mózdzku, istoty szarej i głębiej położonych



**Rycina 5.** Przypadek 3. Tomografia komputerowa głowy w pierwszej dobie (pełna manifestacja objawów klinicznych). Dyskretny zmiany obrzękowe w płatach potylicznych i ciemieniowych sugerujące rozpoznanie encefalopatii tylnej



**Rycina 6.** Przypadek 3. Rezonans magnetyczny w sekwencji inwersji i powrotu (FLAIR, fluid light attenuation inversion recovery). Górne zdjęcia: druga doba od zachorowania (brak objawów klinicznych) — ustępujące zmiany obrzękowe zaznaczono strzałkami. Dolne zdjęcia: 8 dni od zachorowania — obraz prawidłowy



**Rycina 7.** Autoregulacja krążenia mózgowego (za zgodą z: *Update in Anaesthesia* 2002; 14: 2)

obszarów istoty białej. Mogą także występować drobne wynaczynienia krwi [1].

Ten mechanizm w stosunkowo prosty sposób tłumaczy występowanie PRES w encefalopatii nadciśnieniowej. Jednak pojawianie się tego zespołu

w innych jednostkach klinicznych sugeruje bardziej złożoną patogenezę.

Stan przedrzucawkowy dotyczy kobiet po 20. tygodniu ciąży. Stan ten charakteryzuje się nadciśnieniem tętniczym oraz zaburzeniami wielu układów humoralnych związanych z regulacją objętości i ciśnienia tętniczego. Obserwuje się: białkomocz, małopłytkowość, hiperurykemię, aktywację układu krzepnięcia, zaburzenia czynności nerek, wątroby oraz gospodarki wodno-elektrolitowej. Rzucawka jest definiowana jako wystąpienie u kobiety ze stanem przedrzucawkowym drgawek, które nie mają innej przyczyny. Występuje zwykle w ciężkim stanie przedrzucawkowym pod koniec ciąży, podczas porodu lub w pierwszych 2 dobach połogu. Wielu badaczy uważa, że podstawowy wpływ na powstawanie wszystkich objawów ma łożysko, ponieważ skutecznym sposobem leczenia jest zakończenie ciąży [7].

Zatem w przypadku rzucawki w przestrzeni śródnaczyniowej obecne są wymienione uprzed-

nio metabolity, które prawdopodobnie przyczyniają się do uszkodzenia śródbłonka i ułatwiają przełamanie bariery krew–mózg. Nerkowopochodny PRES, oprócz podwyższonego ciśnienia tętniczego, charakteryzuje się retencją płynów i pojawieniem się metabolitów, które mogą zmieniać reaktywność naczyń mózgu. Podobny mechanizm uszkodzenia śródbłonka naczyniowego i przełamanie bariery krew–mózg sugeruje się w przypadku stosowania leków immunosupresyjnych.

Charakterystyczny obraz PRES opisywano w badaniach obrazowych mózgu. W TK obserwuje się zmiany hipodensyjne istoty białej umiejscowione w płatach potylicznych i ciemieniowych, niezadko z zajęciem przyległych regionów mózgu — płatów skroniowych, czołowych, półkul mózdzku, rzadziej pnia mózgu i jąder podkorowych. W obrazowaniu MR stwierdza się zmiany w tych samych okolicach i są one hiperintensywne w obrazach T2-zależnych i w sekwencji FLAIR oraz hipointensywne w obrazach T1-zależnych.

Wbrew swojej nazwie schorzenie to nie zawsze kończy się pomyślnie. W celu scharakteryzowania odwracalności zmian w badaniach obrazowych w 2006 roku powołano zespół, który zbadał retrospektywnie 52 przypadki PRES nadesłane z 28 ośrodków. Odwracalność uszkodzeń pnia mózgu (44%) i podkorowej istoty białej (47%) była znamiennej mniejsza niż w obszarze korowo-podkorowym (76–91%). Zmiany były w pełni odwracalne u wszystkich pacjentek z rzucawką w przeciwieństwie do chorych z encefalopatią nadciśnieniową (u 63%), nerkowopochodną (u 40%) i w przebiegu immunosupresji (u 58%) [8].

Zespół odwracalnej tylnej encefalopatii należy różnicować przede wszystkim z udarem niedokrwiennym. Udar niedokrwienny mózgu występujący w tej okolicy może być spowodowany zatorom szczytu tętnicy podstawnej (syndrom *top of the basilar*), gdzie zmiany w TK widoczne są również symetrycznie w obu półkulach mózgu, zazwyczaj jednak dodatkowo dotyczą pnia mózgu, międzymózgowia i zaoszczędzają bruzdę ostrogową w płatach potylicznych. Ból głowy nie jest objawem wiodącym i nie zawsze występuje. Napady padaczkowe stwierdza się sporadycznie. W badaniu neurologicznym można wówczas zaobserwować: zaburzenia żreniczne, oczopląs, porażenie nerwów okoruchowych, apraksję spojrzenia w pionie, porażenie międzjądrowe oraz korowe zaburzenia widzenia. Tomografia komputerowa głowy nie jest badaniem różnicującym PRES z udarem niedokrwiennym.

Jedynym badaniem, na podstawie którego można zweryfikować wstępne rozpoznanie, to badanie dyfuzji rezonansu magnetycznego (DWI, *diffusion weighted imaging*) i ADC (*apparent diffusion coefficient*). Zmiany obserwowane w PRES, w przeciwieństwie do udaru niedokrwiennego, w DWI są hipo- lub izointensywne, a w ADC — prawie zawsze hiperintensywne (w udarze niedokrwiennym — hipointensywne) [9]. Jest to spowodowane charakterem obrzęku, który w udarze niedokrwiennym jest pierwotnie cytotoksyczny, a w PRES — naczyniopochodny. Całkowicie odmienne jest także leczenie — jeśli ciśnienie tętnicze nie przekracza wartości 220/120 mm Hg, nie normalizuje się go w ostrej fazie udaru.

Zespół odwracalnej tylnej encefalopatii należy różnicować także z zakrzepicą zatok żylnych, która może wystąpić w okresie okołoporodowym i w połogu. Do objawów klinicznych tego schorzenia należą ból głowy i zaburzenia świadomości; mogą także występować napady padaczkowe. Objawy ogniskowe są jednak zmienne i rzadko obserwuje się korowe zaburzenia widzenia. Podstawowym badaniem obrazowym w przypadku podejrzenia zakrzepicy zatok żylnych są wenografia MR lub TK, uwidaczniające niedrożność zatoki żyłnej.

Leczenie PRES jest ukierunkowane na usunięcie czynnika wywołującego. Jeśli przyczyną jest rzucawka, należy rozwiązać ciążę i normalizować parametry metaboliczne. W przypadku immunosupresji trzeba przerwać stosowanie leku, który może być przyczyną PRES. Wszyscy autorzy podkreślają konieczność szybkiego obniżenia podwyższonego ciśnienia tętniczego. Stosuje się także terapię objawową, na przykład podaje siarczan magnezu w przypadku drgawek w rzucawce, stosuje leki przeciwobrzękowe [10]. W przypadku prawidłowego leczenia ubytkowe objawy neurologiczne wycofują się w ciągu kilku godzin lub dni. Zmiany radiologicznie wycofują się nieco dłużej i zazwyczaj ich pełna rezolucja dokonuje się w ciągu 2 tygodni od momentu zachorowania. Nieodpowiednie leczenie może spowodować utrwalenie deficytów neurologicznych.

## Podsumowanie

Przedstawione przez autorów niniejszej pracy 3 przypadki kobiet z rzucawką, u których w kolejności wystąpiły: narastające silne bóle głowy, zaburzenia świadomości, drgawki i zaburzenia widzenia, a w badaniach neuroobrazowych — zmiany obrzękowe w płatach potylicznych, speł-

niąją kryteria rozpoznania PRES. Rozpoznanie potwierdzają także bardzo dobre wyniki intensywnego leczenia hipotensyjnego, po którym objawy neurologiczne szybko się wycofały, oraz wyniki kontrolnych badań obrazowych, wykazujące prawie całkowite ustąpienie stwierdzanych uprzednio zmian. Autorzy zwracają uwagę, że szybkie ustalenie rozpoznania PRES i podjęcie właściwego leczenia decyduje o pomyślnym przebiegu choroby.

## PIŚMIENNICTWO

- Hinchey J., Chaves C., Appignani B. i wsp. A reversible posterior leukoencephalopathy syndrome. *N. Engl. J. Med.* 1996; 334: 494–500.
- Bartynski W.S., Boardman J.F., Zeigler Z.R., Shaddock R., Lister J. Posterior reversible encephalopathy syndrome in infection, sepsis, and shock. *Am. J. Neuroradiol.* 2006; 27: 2179–2190.
- Gurces C., Durukan A., Sencer S., Akca S., Baykan B., Gokyigit A. A severe neurological sequela in acute intermittent porphyria: presentation of a case from encephalopathy to quadriplegia. *Br. J. Radiol.* 2008; 81: 135–140.
- Kupferschmidt H., Bont A., Schnorf H. i wsp. Transient cortical blindness and bioccipital brain lesions in two patients with acute intermittent porphyria. *Ann. Intern. Med.* 1995; 123: 598–600.
- Primavera A., Audenino D., Mavillo N., Cocito L. Reversible posterior leukoencephalopathy syndrome in systemic lupus and vasculitis. *Ann. Rheum. Dis.* 2001; 60: 534–537.
- Mak A., Chan B.P.L., Yeh I.B. i wsp. Neuropsychiatric lupus and reversible posterior leukoencephalopathy syndrome: a challenging clinical dilemma. *Rheumatology* 2008; 47: 256–262.
- Report of the National High Blood Pressure Education Program Working Group on High Blood Pressure in Pregnancy National Institutes of Health National Heart, Lung, and Blood Institute NIH Publication No. 00–3029 (rev. July 2000).
- Pande A.R., Ando K., Ishikura R. i wsp. Clinicoradiological factors influencing the reversibility of posterior reversible encephalopathy syndrome: a multicenter study. *Radiat. Med.* 2006; 24: 659–668.
- Doelken M., Lanz S., Rennert J., Alibek S., Richter G., Doerfler A. Differentiation of cytotoxic and vasogenic edema in a patient with reversible posterior leukoencephalopathy syndrome using diffusion-weighted MRI. *Diagn. Interv. Radiol.* 2007; 13: 125–128.
- Abdelfatah S., Burud S., Anies S., Ali J., Tarek D. Reversible posterior leuko-encephalopathy syndrome: a case report. *Pak. J. Med. Sci.* 2005; 21: 213–216.