

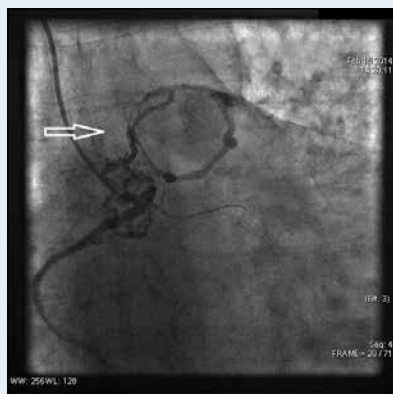# Pacjentka w wieku 63 lat z mnogimi przetokami między krążeniem wieńcowym i płucnym

A 63-year-old female with multiple coronaro-pulmonary fistulae

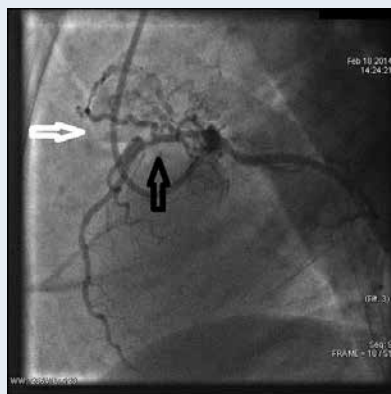
Anna Czekalska, Jarosław D. Kasprzak, Radosław Kręcki

Katedra i Klinika Kardiologii, Uniwersytet Medyczny w Łodzi, Łódź

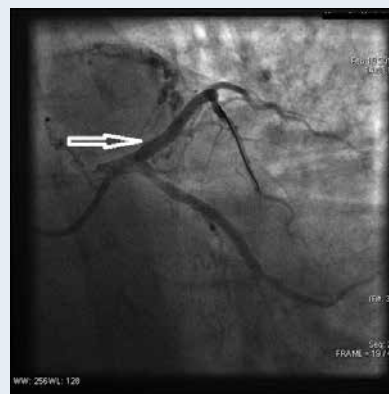
Pacjentka w wieku 63 lat, z nadciśnieniem tętniczym, cukrzycą typu 2, przewlekłe paląca tytoń, została przyjęta do Kliniki Kardiologii z powodu pierwszego w życiu epizodu silnego, spoczynkowego bólu zamostkowego o charakterze ucisku, utrzymującego się od ok. 5 h. Wobec stwierdzonych w elektrokardiogramie uniesień odcinka ST na ścianie dolno-bocznej, pacjentkę z rozpoznaniem zawału serca z uniesieniem odcinka ST w trybie pilnym przekazano do Pracowni Hemodynamiki. W badaniu echokardiograficznym uwidoczniło się rozległe odcinkowe zaburzenia kurczliwości, frakcję wyrzutową lewej komory (LVEF) oceniono na 35%. W koronarografii, oprócz okluzji odpowiedzialnej za zawał gałęzi okalającej, stwierdzono 75-procentowe zwężenie w proksymalnym segmencie gałęzi przedniej zstępującej (LAD) oraz dwie przetoki wieńcowe komunikujące proksymalne segmenty prawej tętnicy wieńcowej (RCA) i LAD z lewą tętnicą płucną, będące podstawą zespołu podkradania. Jednocześnie wykonano angioplastykę odpowiedzialnej za zawał gałęzi okalającej, z implantacją stentu Xience Pro uwalniającego ewerolimus, uzyskując optymalny efekt angiograficzny. W celu oceny wskazań do leczenia rewaskularyzacyjnego opisywanego zwężenia w LAD z nakładającym się zespołem podkradania przez przetoki zarówno w LAD, jak i w RCA, pacjentkę przyjęto do Kliniki Kardiologii ponownie miesiąc po opisanym incydencie. Dolegliwości stenokardialne oceniono na II klasę wg *Canadian Cardiovascular Society*, w kontrolnym badaniu echokardiograficznym odnotowano niewielką poprawę funkcji skurczowej lewej komory (LVEF 38%). Na podstawie pomiarów cząstkowej rezerwy wieńcowej (FFR) po uzyskaniu hiperemii z zastosowaniem adenozyiny (0,69 w LAD i 0,89 w RCA) jednocześnie wykonano przezskórną interwencję wieńcową (PCI) LAD z implantacją stentu pokrytego lekiem Promus Premier 3,5 × 32 mm. Kontrolny pomiar FFR po PCI w LAD wyniósł 0,93 i dowodził nieistotnego hemodynamicznie rezydualnego zespołu podkradania przez przetokę wieńcową, podobnie jak w przypadku przetoki w RCA. W trakcie 3-miesięcznej obserwacji u pacjentki nie stwierdzono objawów dławicy.



**Rycina 1.** Prawa tętnica wieńcowa, CAU 30. Widoczna przetoka łącząca proksymalny segment RCA z lewą tętnicą płucną (biała strzałka)



**Rycina 2.** Lewa tętnica wieńcowa, LAO 90. Widoczna przetoka łącząca proksymalny segment LAD z lewą tętnicą płucną (biała strzałka) oraz zwężenie w proksymalnym segmencie tętnicy (czarna strzałka)



**Rycina 3.** Lewa tętnica wieńcowa, CAU 30. LAD po zabiegu PCI z implantacją stentu pokrytego lekiem (biała strzałka)

**Adres do korespondencji:**

dr hab. n. med. Radosław Kręcki, Katedra i Klinika Kardiologii, Uniwersytet Medyczny w Łodzi, Szpital im. Biegańskiego, ul. Kniaziewiczza 1/5, 91-347 Łódź, e-mail: rkrecki@gazeta.pl

**Konflikt interesów:** nie zgłoszono