

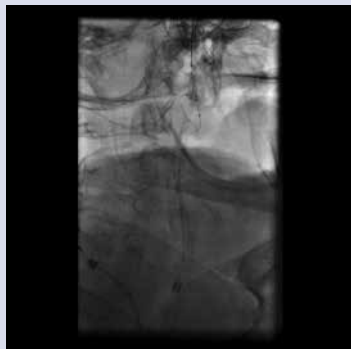
Jatrogenna perforacja tętnicy szyjnej wewnętrznej powikłana krwiakiem tkanek miękkich okolicy szyi

Iatrogenic perforation of internal carotid artery with haematoma formation on the neck

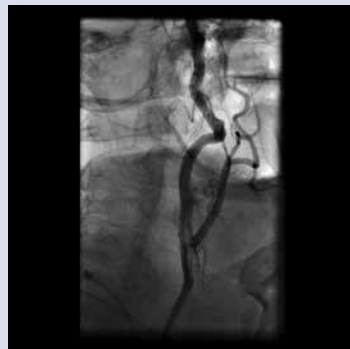
Maciej Lewandowski, Irmina Kossuth, Andrzej Modrzejewski, Jarosław Gorący

Klinika Kardiologii, Pomorski Uniwersytet Medyczny, Szczecin

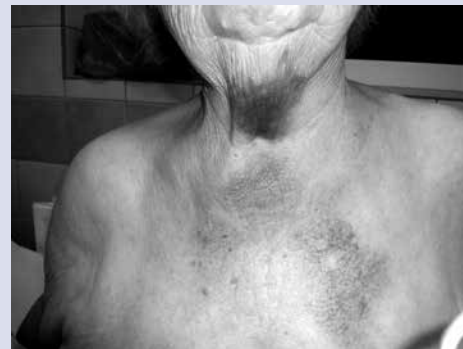Do najpoważniejszych powikłań stentowania tętnic szyjnych (CAS) zalicza się: udary mózgu, zespoły hiperperfuzji, udary krwotoczne, a w przypadku pacjentów obciążonych kardiologicznie (np. stenoza aortalna, zwężenie pnia lewej tętnicy wieńcowej) — często towarzyszące zabiegom — bradykardię i hipotonię. Niniejszy artykuł poświęcono sporadycznemu powikłaniu, jaki stanowi okołozabiegowa perforacja tętnicy szyjnej. Jest ona powikłaniem niezwykle rzadko opisywanym w piśmiennictwie i występuje w mniej niż 1% przypadków. Najczęściej jest spowodowana doprężaniem stentu w celu optymalizacji zabiegu wykonanego w obrębie masywnie uwapnionego naczynia. Lokalizacja powstającego krwiaka (okolica języka lub nagłośni) determinuje dość szybko pojawiające się objawy spowodowane uciskiem dróg oddechowych, dlatego pacjenci bardzo często wymagają pilnej intubacji. Pacjentka w wieku 72 lat, po przebytych incydentach niedokrwienia ośrodkowego układu nerwowego w latach 2001–2010, z krytyczną, objawową stenozą aortalną, nadciśnieniem tętniczym, cukrzycą, otyłością, została skierowana do szpitala w celu wykonania koronarografii przed planowanym zabiegiem kardiochirurgicznym wymiany zastawki aortalnej. Ze względu na obecność krytycznego zwężenia w rozgałęzieniu tętnicy szyjnej wspólnej lewej i proksymalnym segmencie tętnicy szyjnej wewnętrznej lewej pacjentkę zakwalifikowano do angioplastyki tętnicy szyjnej. Zastosowano system protekcji dystalnej Emboshield NAV 4–7 mm i implantowano stent otwartokomórkowy 7–10 × 40 mm. Zwężenie poddano postdylatacji balonem (ryc. 1), po której pacjentka zgłosiła ból szyi w okolicy gardła i niewielką duszność. W kontrolnej angiografii uwidoczniło się wynaczynianie kontrastu spowodowane perforacją tętnicy szyjnej (ryc. 2) w miejscu wszczepionego stentu, dlatego z powodu braku odpowiedniego stentgraftu implantowano do wewnątrz kolejny stent, zamkniętokomórkowy XACT 7 × 20 mm. Ze względu na brak efektu dotychczasowego postępowania do tętnicy szyjnej wewnętrznej lewej założono ponownie balon 5,0 × 20 mm, który rozprężono na wysokości perforacji, by powstrzymać krwawienie. Czynność tę powtarzano kilkakrotnie, ponieważ wkrótce po otwarciu balonu nasilały się dolegliwości neurologiczne pacjentki, które ostatecznie zmusiły operatorów do odstąpienia od zaplanowanej strategii działania. Pacjentce podano siarczan protaminy *i.v.*, a tworzący się w przednio-bocznej części szyi krwiak obłożono lodem. Powyższe czynności spowodowały, że w ciągu kilkunastu minut zmniejszyła się zgłaszana przez pacjentkę duszność i uczucie ucisku na gardło. W kontrolnym badaniu USG metodą Dopplera nie uwidoczniło się czynnego krwawienia poza naczynie, jedynie obecność umiarkowanej wielkości krwiaka. W kolejnych dobach hospitalizacji stan pacjentki się poprawił, na szyi zaobserwowano umiarkowanej wielkości krwiak tkanek miękkich (ryc. 3), a w wykonanych kontrolnie oznaczeniach morfologii — nieznaczną anemizację, która nie wymagała podania preparatu KKCz. Szybka identyfikacja powikłania, wdrożenie odpowiednich procedur (stentgraft, stent zamkniętokomórkowy, przedłużona inflacja balonu, interwencja chirurgiczna) oraz utrzymanie ścisłej współpracy lekarzy bezpośrednio biorących udział w zabiegu z anestezyjologami i chirurgiem naczyniowym gwarantuje dużą skuteczność działań podejmowanych w leczeniu perforacji tętnicy szyjnej. Staranna i przemyślana kwalifikacja chorych do obu stosowanych w praktyce metod (endartektomia i CAS) wydaje się mieć największe znaczenie w ograniczaniu ryzyka wystąpienia powikłań okołozabiegowych.



Rycina 1. Postdylatacja stentu w tętnicy szyjnej



Rycina 2. Perforacja tętnicy szyjnej



Rycina 3. Krwiak tkanek miękkich szyi

Adres do korespondencji:

dr n. med. Irmina Kossuth, Klinika Kardiologii, Pomorski Uniwersytet Medyczny, ul. Powstańców Wlkp. 72, 70-111 Szczecin, e-mail: kossuth@tlen.pl

Konflikt interesów: nie zgłoszono