

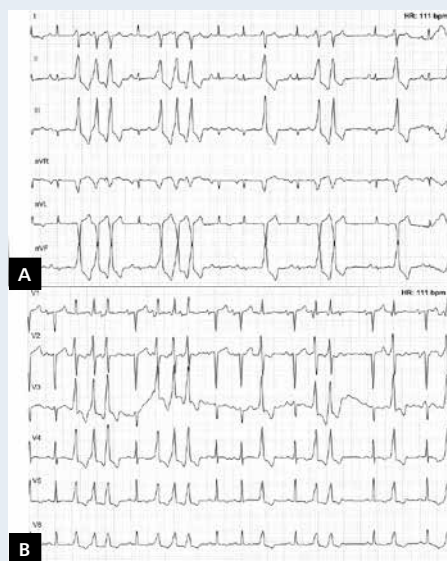
# Ostre zapalenie mięśnia sercowego powikłane zatorowością płucną

Acute myocarditis complicated by pulmonary embolism

Bartosz Puchalski, Filip M. Szymański

I Katedra i Klinika Kardiologii, Warszawski Uniwersytet Medyczny, Warszawa

Zapalenie mięśnia sercowego jest chorobą, która może prowadzić do ciężkiej niewydolności serca (HF). Objawy ze strony układu sercowo-naczyniowego zazwyczaj są poprzedzone infekcją. Procesy autoimmunologiczne toczące się w miokardium prowadzą do uszkodzenia kardiomiocytów i aktywacji wielu procesów zapalnych. Rozpoznanie ustala się na podstawie danych z wywiadu, badania przedmiotowego i badań obrazowych: echokardiografii oraz rezonansu magnetycznego serca (CMR). Biopsję endomiokardialną wykonuje się w sytuacji podejrzenia zapalenia olbrzymiokomorowego, braku odpowiedzi na standardową terapię oraz w przypadkach o piorunującym przebiegu. Mężczyznę w wieku 28 lat przyjęto do Kliniki z powodu narastającej duszności i ograniczenia tolerancji wysiłku. Z wywiadu wynikało, że chory przebył prawostronne zapalenie płuc 2 miesiące przed przyjęciem. W badaniach laboratoryjnych stwierdzono nieznacznie podwyższone parametry stanu zapalnego: białko C-reaktywne 13,2 mg/l. W zapisie elektrokardiograficznym (EKG) stwierdzono rytm zatokowy miarowy, ujemne załamki T w odprowadzeniach II, III, aVF, V<sub>3</sub>-V<sub>6</sub>. W badaniu echokardiograficznym (ECHO) uwidoczniono zaburzenia kurczliwości pod postacią akinezy ściany przedniej i dolnej, części przegrody międzykomorowej oraz hipokinezę pozostałych ścian lewej komory (LV), z frakcją wyrzutową LV (LVEF) 18%, a także krew echogenną w LV. Na podstawie wyniku CMR rozpoznano zapalenie mięśnia sercowego w fazie aktywnej. Do leczenia włączono prednizolon, karwedilol, ramipril, eplerenon, suplementację potasu i kwas acetylosalicylowy, uzyskując poprawę stanu ogólnego pacjenta. W kontrolnym ECHO stwierdzono poprawę kurczliwości mięśnia LV i wzrost LVEF do 35%. W ramach dalszej diagnostyki wykonano tomografię klatki piersiowej z kontrastem, stwierdzając drobne skrzepiny w obrębie tętnic segmentalnych — rozpoznano zatorowość płucną niskiego ryzyka. W czasie kolejnej hospitalizacji, która miała miejsce po około miesiącu od poprzedniej, wykonano koronarografię, w której nie uwidoczniono zmian miażdżycowych w tętnicach wieńcowych. W kontrolnych ECHO stwierdzono uogólnioną hipokinezę mięśnia LV, z LVEF 19%, oraz umiarkowaną, czynnościową niedomykalność mitralną (ERO 0,2 cm<sup>2</sup>, MR<sub>vol</sub> 22 ml, VC 4–5 mm). W 24-godzinym monitorowaniu pracy serca metodą Holtera zarejestrowano liczne komorowe zaburzenia rytmu pod postacią par, bigemini, trigemini komorowych oraz epizodów nieutrwalonych częstoskurczów komorowych (ryc. 1). Wszczepiono układ kardiowertera-defibrylatora w ramach prewencji pierwotnej nagłego zgonu sercowego. W badaniu ergospirometrycznym wykazano obniżoną wydolność fizyczną wynikającą z HF, a na podstawie parametrów VE/VCO<sub>2</sub>slope (31,5) oraz PETCO<sub>2</sub> (32 mm Hg) stwierdzono podwyższone ryzyko sercowo-naczyniowe. Pacjenta wypisano w stanie poprawy z zaleceniem stałej opieki w Poradni Kardiologicznej. Zapalenie mięśnia sercowego może mieć różny przebieg kliniczny: od niewielkiej dysfunkcji skurczowej miokardium aż do ciężkiej HF wymagającej transplantacji narządu. U większości chorych reakcja autoimmunologiczna na patogen zostaje stłumiona, jednak u niektórych osób trwające procesy zapalne mogą doprowadzić do pozapalnej postaci kardiomiopatii rozstrzeniowej. Związek między infekcjami wirusowymi powodującymi reakcje zapalne a występowaniem zatorowości płucnej przedstawiono w pracy Abgueguena i wsp. (Clin Infect Dis, 2013; 36: 134–139), w której omówiono 2 przypadki infekcji wirusem cytomegalii w powiązaniu z zatorowością płucną. Interesujących spostrzeżeń dokonano w badaniu obejmującym 22 pacjentów z zatorowością płucną, u których stwierdzono obecność komórek zapalnych w mięśniu prawej i lewej komory, z towarzyszącymi cechami miocytolizy charakterystycznymi dla zapalenia mięśnia sercowego.



Rycina 1. A, B. Rytm zatokowy zakłócony licznymi komorowymi zaburzeniami rytmu pod postacią nieutrwalonych częstoskurczów komorowych, par, bigemini, pojedynczych dodatkowych pobudzeń

#### Adres do korespondencji:

dr n. med. Bartosz Puchalski, I Katedra i Klinika Kardiologii, Warszawski Uniwersytet Medyczny, ul. Banacha 1A, 02-097 Warszawa, e-mail: bartosz-puchalski@wp.pl

**Konflikt interesów:** nie zgłoszono