

Organiczna niedomykalność mitralna: diagnostyka nieinwazyjna. Stanowisko grupy ekspertów polskiego Klinicznego Forum Obrazowania Serca i Naczyń

Imaging in organic mitral regurgitation. Expert consensus statement of the Polish Clinical Forum for Cardiovascular Imaging

Piotr Szymański¹, Mateusz Śpiewak¹, Tomasz Miszański-Jamka², Przemysław Jaźwiec², Andrzej Gackowski³, Tomasz Hryniewiecki¹, Tomasz Kukulski⁴, Katarzyna Mizia-Stec⁴, Edyta Płońska-Gościński⁵

Polskie Kliniczne Forum Obrazowania Serca i Naczyń: Edyta Płońska-Gościński, Magdalena Kostkiewicz, Piotr Lipiec, Tomasz Miszański-Jamka, Andrzej Szyszka, Mieczysław Pasowicz, Andrzej Gackowski, Tomasz Kukulski, Mirosław Dziuk, Cezary Kępka, Mariusz Skowerski, Zbigniew Gąsior, Jerzy Walecki, Piotr Szymański, Katarzyna Mizia-Stec, Anna Klisiewicz, Piotr Hoffman, Piotr Podolec, Piotr Pruszczyk, Jarosław D. Kasprzak, Adam Torbicki

¹Institut Kardiologii, Warszawa

²Wojskowy Szpital Kliniczny z Polikliniką, Wrocław

³Uniwersytet Jagielloński, Collegium Medicum, Kraków

⁴Śląski Uniwersytet Medyczny, Katowice

⁵Pomorski Uniwersytet Medyczny, Szczecin

WSTĘP

Niedomykalność mitralna to nieprawidłowy wsteczny przepływ krwi z lewej komory (LV) do lewego przedsionka (LA) spowodowany nieszczelnością zastawki dwudzielnej. Wada prowadzi do przeciążenia objętościowego LV i LA, a w konsekwencji do dysfunkcji skurczowej LV.

W Europie, zgodnie z wynikami *Euro Heart Survey on Valvular Heart Disease*, niedomykalność mitralna stanowiła drugą, po zwężeniu zastawki aortalnej (43,1%), z najczęstszych patologii zastawkowych (31,5%). W grupie chorych leczonych operacyjnie niedomykalność mitralna stanowiła drugą, po zwężeniu zastawki aortalnej, przyczynę zabiegów kardiochirurgicznych (14,1%) [1].

Do zadań diagnostyki obrazowej w niedomykalności mitralnej należą: 1) jakościowa i ilościowa ocena wielkości fali zwrotnej; 2) ocena następstw przeciążenia objętościowego LV i LA, w tym ocena ciśnienia w tętnicy płucnej; 3) identyfikacja zmian patologicznych aparatu zastawkowego i ewentualnie LV odpowiedzialnych za jej powstanie (ryc. 1). Wszystkie powyższe parametry służą w praktyce klinicznej do określenia stopnia istotności wady, oceny rokowania i kwalifikacji do le-

czenia operacyjnego (w tym do oceny możliwości wykonania operacji/interwencji naprawczych).

W niniejszej pracy przedstawiono stanowisko Forum wyłączenie w odniesieniu do pierwotnej (organicznej) niedomykalności mitralnej. Wśród metod obrazowych omówiono: badanie rentgenowskie klatki piersiowej, echokardiografię, badanie metodą rezonansu magnetycznego serca i tomografię komputerową.

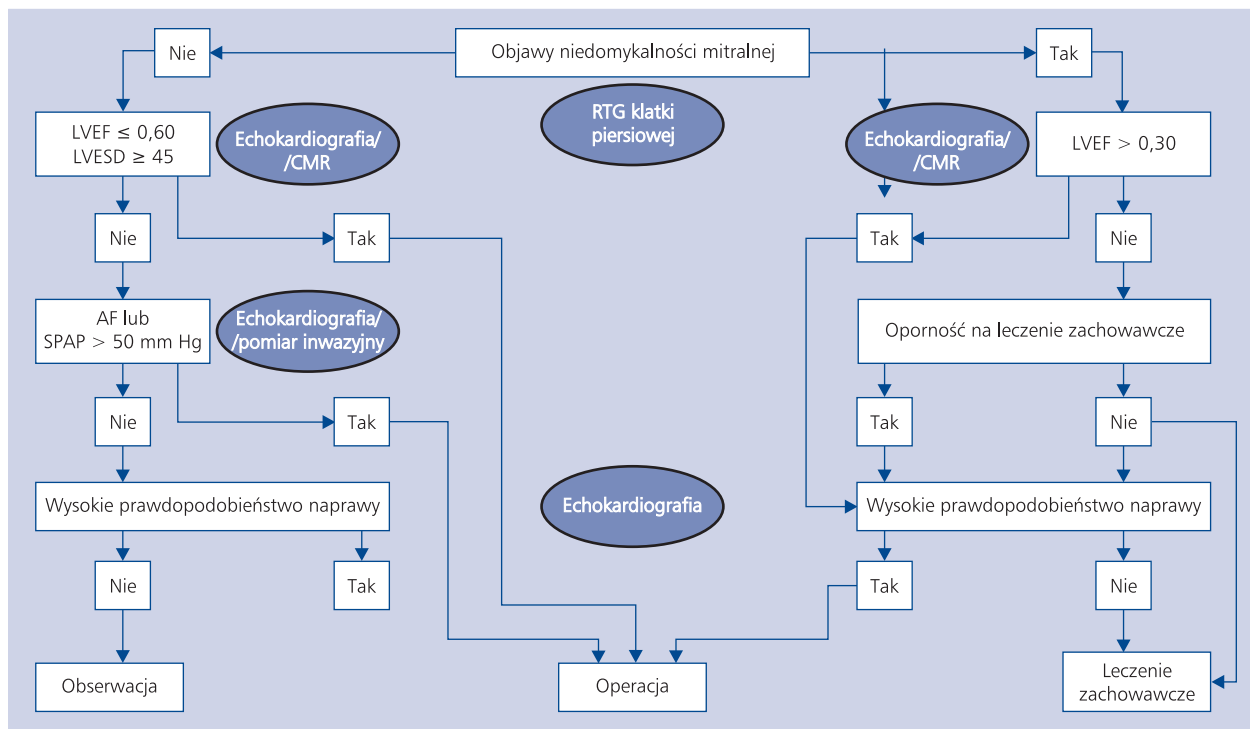
BADANIE RENTGENOWSKIE KLATKI PIERSIOWEJ

Radiogram klatki piersiowej w projekcji tylnoprzedniej (PA) jest zalecanym badaniem w ocenie chorych z niedomykalnością zastawki mitralnej. Jest ono przydatne u osób z objawami niewydolności serca i stanowi cenny element diagnostyki różnicowej objawów w tej grupie osób. Radiogram PA służy ocenie następstw niedomykalności obejmujących: powiększenie jam serca, szczególnie LV i LA, niewydolność serca i nadciśnienie w krążeniu płucnym, a także pozwala na identyfikację zwapnień w rzucie zastawki mitralnej (ryc. 2). Zgodnie z zaleceniami Europejskiego Towarzystwa Kardiologicznego (ESC) jest to rutynowe badanie stosowane w ocenie pacjentów z zastawkowymi wadami serca [2].

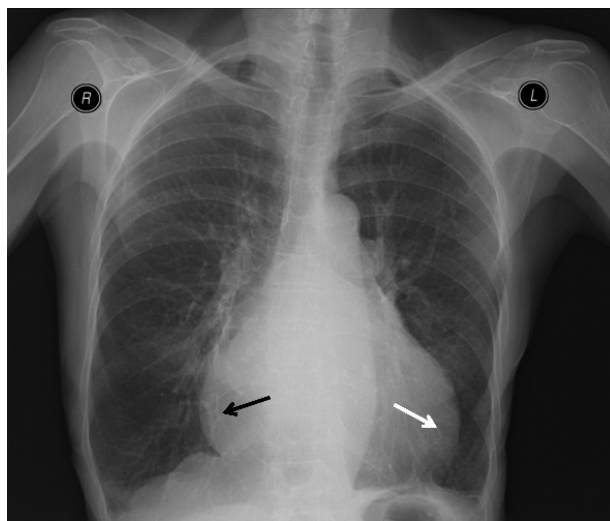
Adres do korespondencji:

prof. nadzw. dr hab. n. med. Piotr Szymański, Klinika Wad Nabytych Serca, Instytut Kardiologii, ul. Alpejska 42, 04–628 Warszawa, tel: +48 22 343 41 80, e-mail: p.szymanski@ikard.pl

Copyright © Polskie Towarzystwo Kardiologiczne



Rycina 1. Miejsce badań obrazowych w schemacie przedoperacyjnej oceny pierwotnej niedomykalności mitralnej; AF — migotanie przedsionków; CMR — rezonans magnetyczny serca; LVEF — frakcja wyrzutowa lewej komory; LVESD — wymiar skurczowy lewej komory [mm]; RTG — badanie rentgenowskie; SPAP — skurczowe ciśnienie w tętnicy płucnej



Rycina 2. Radiogram klatki piersiowej w projekcji tylnoprzodniej (PA) u chorego z niedomykalnością zastawki mitralnej. Uogólnione powiększenie sylwetki serca z prawidłowym łukiem aorty. Uwypuklenie dolnej części lewego zarysu serca (strzałka biała) odpowiada powiększeniu lewej komory, natomiast uwypuklenie dolnej części prawego zarysu serca (strzałka czarna) może odpowiadać powiększeniu zarówno lewego, jak i prawego przedsionka. Miarodajna radiologiczna ocena powiększenia lewego przedsionka jest możliwa w badaniu klatki piersiowej w projekcji profilowej z podaniem doustnego środka kontrastowego

ECHOKARDIOGRAFIA

Zgodnie ze rekomendacjami zawartymi w zaleceniach poświęconych nabytym zastawkowym wadom serca badanie echokardiograficzne stanowi podstawową metodę diagnostyczną służącą do oceny niedomykalności mitralnej [2]. Rozdzielczość przestrzenna i czasowa metody umożliwia doskonałą wizualizację szybko poruszających się struktur, takich jak płatki zastawki czy nici ścięgniaste. Dwu- i trójwymiarowe obrazowanie LV pozwala na ocenę jej wielkości i funkcji skurczowej. Do szczegółowej oceny funkcji skurczowej służą także zaawansowane techniki pomiaru odkształceń LV, takie jak technika doplera tkankowego czy technika śledzenia plamki (*speckle tracking*). Echokardiografia dopplerowska umożliwia ocenę jakościową, półilościową i ilościową stopnia niedomykalności oraz oszacowanie wartości ciśnienia w tętnicy płucnej.

W jakościowej ocenie stopnia ciężkości niedomykalności mitralnej w wielu pracowniach w praktyce wykorzystuje się wyłącznie metodę mapowania metodą kolorowego doplera (ryc. 3).

Metoda ta ma wiele ograniczeń, ponieważ zarówno oceniany zasięg, jak i powierzchnia strumienia niedomykalności zależą nie tylko od objętości fali zwrotnej, ale także od podatności i wielkości LA, wielkości gradientu LV–LA, kierunku strumienia zwrotnego przepływu krwi i ustawień aparatu echokardiograficznego. Efekt „Koanda” występujący w przypadku strumieni ekscentrycznych sprzyja niedoszaco-

waniu stopnia niedomykalności. Z tych względów w opublikowanych przez *European Association of Echocardiography* standardach dotyczących niedomykalności mitralnej nie zaleca się stosowania oceny powierzchni strumienia niedomykalności w celu określenia stopnia ciężkości wady (ryc. 4) [3]. Autorzy rekomendacji europejskich uważają, że technikę tę można wykorzystywać jedynie do rozpoznawania fali zwrotnej. Zdaniem ekspertów Forum tego rodzaju sformułowanie jest zbyt kategoriyczne, a ocena ilościowa fali zwrotnej jest w przeważającej większości przypadków wystarczająca do dychotomicznej kwalifikacji fali zwrotnej („istotna” vs. „nieistotna”).

W rekomendacjach *European Association of Echocardiography* (poświęconych wadom zastawkowym) na rozpoznanie ciężkiej organicznej niedomykalności zastawki mitralnej wskazuje „bardzo duży centralny lub ekscentryczny strumień niedomykalności, powodujący zawirowania krwi i sięgający do tylnej ściany LA” [3]. Dodatkowymi cechami potwierdzającymi ciężką niedomykalność mitralną są: 1) duża strefa konwergencji przed otworem niedomykalności od strony komorowej, przy limicie Nyquista wynoszącym 50–60 cm/s [limit Nyquista to graniczna wartość prędkości przepływu krwi, przy której badanie techniką kolorowego doplera nie powoduje zafałszowania mapy prędkości (tzw. aliasing)] oraz 2) silny sygnał fali zwrotnej rejestrowanej techniką doplera ciągłego. Zdaniem ekspertów Forum w przypadku dużego strumienia fali zwrotnej niedomykalności mitralnej w kolorowym doplerze, towarzyszącego dużym zmianom morfologicznym płatków zastawki (np. cepowatemu płatkowi mitralnemu z widocznym w badaniu dwuwymiarowym dużym otworem niedomykalności), wada może zostać skategoryzowana jako ciężka wyłącznie na podstawie obrazowania techniką kolorowego doplera i nie ma bezwzględnej potrzeby oceny ilościowej fali zwrotnej. Tego rodzaju praktykę pośrednio wydają się mimo wszystko akceptować autorzy rekomendacji europejskich, uznając technikę kolorowego doplera za bardzo dobry test przesiewowy służący dla rozpoznania łagodnej vs. ciężkiej niedomykalności mitralnej. W codziennej praktyce klinicznej w przypadku niedomykalności mitralnej ocenianej w badaniu techniką kolorowego doplera jako mała nie ma uzasadnienia dla jej dalszej oceny ilościowej, pod warunkiem, że: 1) jamy LV i/lub LA nie są istotnie poszerzone; 2) nie występuje istotne nadciśnienie płucne; 3) nie ma objawów klinicznych wskazujących na występowanie istotnej niedomykalności mitralnej.

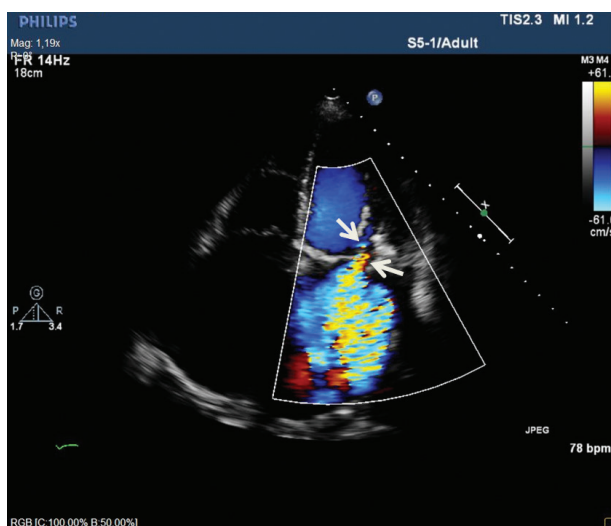
W półilościowej ocenie wielkości fali zwrotnej wykorzystuje się pomiar szerokości tzw. talii niedomykalności (*vena contracta*) przy limicie Nyquista 40–70 cm/s (ryc. 5).

Za wartość definiującą niedomykalność ciężką uznaje się średnią szerokość talii niedomykalności mierzoną w dwóch prostopadłych płaszczyznach, wynoszącą co najmniej 7 mm. Należy pamiętać, że wartości talii niedomykalności < 7 mm nie są równoznaczne ze stwierdzeniem nieistotnej fali zwrotnej, ale znajdują się w „szarej strefie” i wymagają przeprowa-

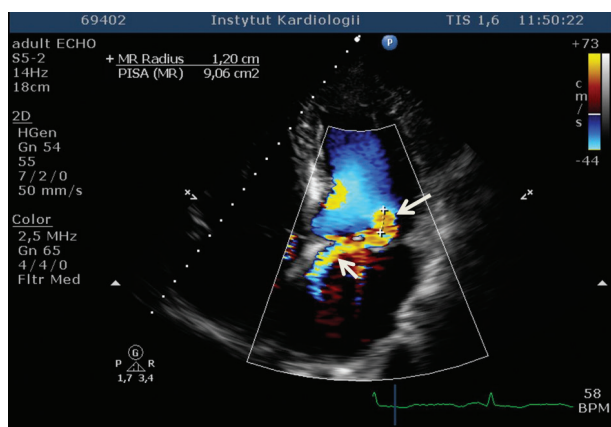
dzenia dalszych pomiarów innymi metodami. W przypadku licznych strumieni niedomykalności wartości talii nie ulegają sumowaniu i jeśli pomiar żadnego z nich nie wynosi co najmniej 7 mm konieczna jest ocena wielkości fali zwrotnej innymi metodami. *European Association of Echocardiography* rekomenduje pomiar talii niedomykalności do kwantyfikacji wielkości fali zwrotnej, zarówno w przypadku strumieni centralnych, jak i ekscentrycznych [3]. Eksperti Forum zwracają uwagę, że istnieje rozbieżność między przyjętą praktyką oceny talii niedomykalności w projekcji przymostkowej w osi długiej i/lub projekcji czterojamowej a zaleceniem pomiaru szerokości talii niedomykalności obrazowanej w dwóch prostopadłych płaszczyznach (w obu wymienionych wyżej projekcjach płaszczyzną przecięcia jest w przybliżeniu prostopadła do linii koaptacji płatków) i tym samym zalecają obrazowanie także w projekcji bikomisuralnej.

Uzupełnieniem oceny istotności fali zwrotnej jest badanie przepływu w żyłach płucnych. W badaniu techniką doplera pulsacyjnego ocena spływu z żyły płucnej pozwala uwidocznnić skurczową falę S, rozkurczową falę D i falę A — wsteczny przepływ w okresie skurczu przedsionka. Odwrócenie fali S (wsteczny przepływ w żyłę płucnej w okresie skurczu komory) uznaje się za bardzo swoisty wskaźnik ciężkiej niedomykalności mitralnej. Należy przypomnieć, że samo spłaszczenie fali S nie jest wystarczająco swoistym wskaźnikiem istotności fali zwrotnej i występuje także u chorych z migotaniem przedsionków lub wzrostem ciśnienia w LA z innych przyczyn. W codziennej praktyce klinicznej możliwość wiarygodnej rejestracji doplerowskiego widma spływu z żył płucnych w przekłatkowym badaniu echokardiograficznym zależy od warunków oceny i jakości aparatu echokardiograficznego i nie jest możliwe do wykonania u znaczącego odsetka chorych. Co istotne, w przypadku niedomykalności ekscentrycznych do odwrócenia przepływu może dochodzić wyłącznie w lewych lub prawych żyłach płucnych, tymczasem nawet przy dobrych warunkach obrazowania w badaniu przekłatkowym bardzo często nie jest możliwa rejestracja techniką doplera pulsacyjnego przepływu z lewych żył płucnych. Zdaniem ekspertów Forum obrazowanie spływu z żył stanowi użyteczne uzupełnienie rutynowej oceny istotności fali zwrotnej w przezprzetykowym badaniu echokardiograficznym. Wykonalność i wiarygodność oceny spływu z żył płucnych w badaniu przekłatkowym jest istotnie ograniczona.

Dodatkowymi półilościowymi wskaźnikami istotności fali zwrotnej są: zwiększona powyżej 1,5 m/s prędkość fali E napełniania LV oraz stosunek całki prędkości napływu mitralnego w czasie, zarejestrowanej na poziomie końców płatków zastawki do całki prędkości wyrzutu aortalnego w czasie, zarejestrowanej na poziomie pierścienia aortalnego przekraczający 1,4. Eksperti Forum zwracają uwagę, że pierwszy ze wskaźników nie jest zwykle użyteczny u osób młodych, z nieuszkodzonym mięśniem sercowym, u których fala wczesnego napełniania LV jest zwykle stosunkowo szybka.



Rycina 3. Badanie echokardiograficzne dwuwymiarowe. Mapowanie techniką kolorowego dopлера. Projektja koniuszkowa czterojamowa. Uwidoczniona niedomykalność mitralną oceniono jakościowo jako istotną-umiarkowaną. Wątpliwości może budzić mała strefa konwergencji i talia niedomykalności (strzałki)

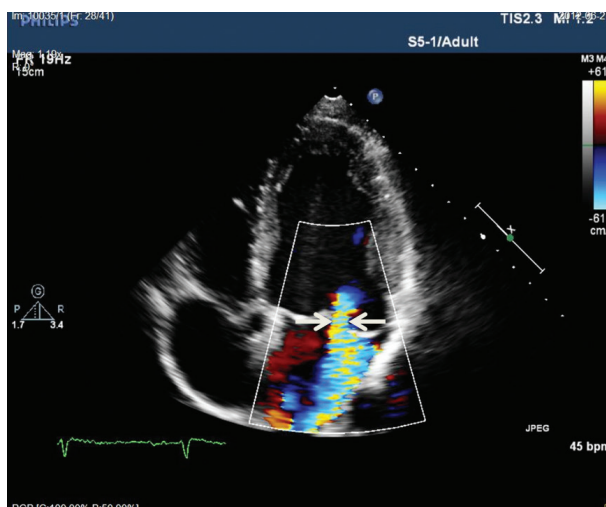


Rycina 4. Efekt „Koanda” (strzałka) powoduje, że fala zwrotna spływająca po przednim płątku i przegrodzie międzyprzedsionkowej może zostać oceniona jako nie więcej jak umiarkowana. Przeczy temu duża strefa konwergencji (zjawisko PISA) (strzałka)

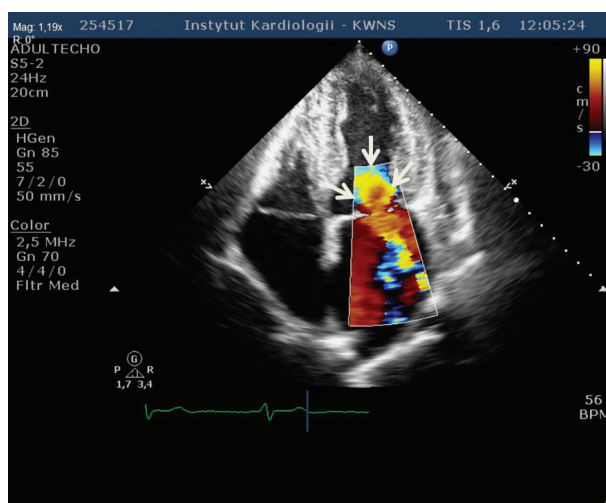
Drugi ze wskaźników jest nieużyteczny u pacjentów ze współistniejącą wadą aortalną.

W ilościowej ocenie wielkości fali zwrotnej najczęściej stosuje się metodę oceny konwergencji przepływu. Podstawę obliczeń stanowi obrazowanie techniką kolorowego dopлера (przy limicie Nyquista 15–40 cm/s) zjawiska konwergencji przepływu określanego akronimem PISA (*proximal isovelocity surface area*) (ryc. 6).

Ilościowa ocena promienia PISA w środkowym okresie skurczu, w połączeniu z oceną całki prędkości fali zwrotnej w czasie, umożliwia obliczenie wymiaru efektywnego



Rycina 5. Badanie echokardiograficzne dwuwymiarowe. Mapowanie techniką kolorowego dopлера. Projektja koniuszkowa czterojamowa. Widoczna talia strumienia niedomykalności mitralnej (strzałki)



Rycina 6. Badanie echokardiograficzne dwuwymiarowe. Mapowanie techniką kolorowego dopлера. Projektja koniuszkowa czterojamowa. Widoczna duża strefa konwergencji przepływu (zjawisko PISA) (strzałki)

pola powierzchni otworu niedomykalności (EROA) i objętości fali zwrotnej (RVol). Niedomykalność uznaje się za łagodną, gdy EROA < 20 mm², a RVol < 30 ml, za umiarkowaną, gdy EROA 20–39 mm², a RVol 30–59 ml, z kolei w dużej niedomykalności EROA wynosi ≥ 40 mm², a RVol ≥ 60 ml. Wartość EROA ma istotne znaczenie prognostyczne u bezobjawowych chorych z organiczną niedomykalnością mitralną [4].

Ocena wielkości zjawiska PISA i pomiar EROA są możliwe zarówno w przypadku centralnych, jak i ekscentrycznych fal zwrotnych. Należy przypomnieć, że zgodnie z teoretycznym założeniem, stanowiącym podstawę do obliczeń EROA

i RVol, zjawisko PISA ma kształt półkolisty. Założenie takie jest prawdziwe wyłącznie w przypadku w praktyce niewystępującego, symetrycznego, okrągłego otworu niedomykalności. W rzeczywistości bardzo często mamy do czynienia z niesymetrycznymi, szczelinowatymi, czasem licznymi otworami niedomykalności i ocena wielkości EROA na podstawie zjawiska PISA może powodować niedoszacowanie wielkości fali zwrotnej. Eksperti Forum zwracają uwagę, że zgodność wielu obserwatorów w ocenie wielkości fali zwrotnej na podstawie oceny EROA, talii niedomykalności i powierzchni strumienia niedomykalności w ocenie techniką kolorowego doplera jest najwyżej umiarkowana. W ocenie stopnia niedomykalności mitralnej należy zatem uwzględniać wyniki pomiaru kilku wskaźników jakościowych, półilościowych i ilościowych, ich zgodność z obrazem morfologicznym zastawki, wskaźnikami przeciążenia objętościowego LV, wynikami innych badań obrazowych oraz obrazem klinicznym wady.

Zasadniczym elementem badania echokardiograficznego w niedomykalności mitralnej jest ocena następstw przeciążenia objętościowego LV i przeciążenia LA. Istotne dla podejmowania decyzji klinicznych są pomiary frakcji wyrzutowej LV (LVEF) i wymiaru końcowoskurczowego LV. Za wartość progową nakazującą rozważenie zasadności zabiegu operacyjnego u osób bezobjawowych przyjmuje się LVEF $\leq 60\%$. Pomiary LVEF powinny być wykonywane metodą Simpsona w obrazowaniu 2D. Wyniki pomiarów techniką echokardiografii trójwymiarowej/kontrastowej lepiej niż badanie dwuwymiarowe korelują z wynikami oceny LVEF referencyjną techniką rezonansu magnetycznego. Według ekspertów Forum w ośrodkach referencyjnych powinna istnieć możliwość rutynowej oceny funkcji LV za pomocą echokardiografii trójwymiarowej/kontrastowej [5].

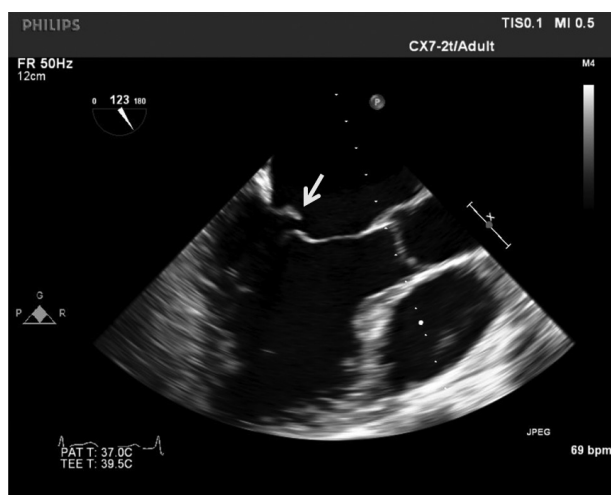
W europejskich rekomendacjach poświęconych wadom zastawkowym za wartość progową wymiaru końcowoskurczowego LV przyjęto 45 mm [2]. Warto przypomnieć, że zalecenia amerykańskie są bardziej rygorystyczne i proponują przyjęcie niższej wartości progowej wymiaru końcowoskurczowego LV równej 40 mm [6]. W praktyce oznacza to dużo wcześniejszą, w stosunku do rekomendacji europejskich, kwalifikację do leczenia operacyjnego pacjentów bezobjawowych. Według ekspertów Forum przyjęcie bardziej konserwatywnego progu wydaje się bardziej uzasadnione, zwłaszcza w ośrodkach o mniejszym doświadczeniu w wykonywaniu operacji naprawczych zastawki mitralnej. Należy także przypomnieć o konieczności indeksowania wymiaru końcowoskurczowego, zwłaszcza u dzieci, młodzieży i dorosłych o niskim wzroście i/lub małej masie ciała ($BSA < 1,4\text{--}1,5\text{ m}^2$). W zaleceniach amerykańskich jako wartość progową przyjmuje się wówczas indeksowany wymiar końcowoskurczowy LV $> 22\text{ mm/m}^2$ [6].

Przydatność nowszych wskaźników służących do oceny mechaniki skurczu LV, takich jak pomiar prędkości miokardialnych czy globalnego odkształcenia podłużnego, pozostaje do ustalenia [3].

W nowych standardach ESC dotyczących postępowania w wadach zastawkowych serca należy odnotować znaczenie pomiarów objętości LA przy podejmowaniu decyzji o leczeniu operacyjnym przewlekłej niedomykalności mitralnej. Zgodnie z rekomendacjami ESC (klasa IIb) leczenie operacyjne można rozważać u bezobjawowych chorych z utrzymanym rytmem zatokowym i indeksowaną względem powierzchni ciała objętością LA $\geq 60\text{ ml/m}^2$ [2]. Eksperti Forum zwracają uwagę, że jest to wartość istotnie wyższa od uznanej w standardach *European Association of Echocardiography* za niekorzystną rokowniczo u osób z organiczną niedomykalnością mitralną ($> 40\text{ ml/m}^2$) [3].

Rutynowym elementem oceny niedomykalności mitralnej jest próba oszacowania ciśnienia skurczowego w prawej komorze na podstawie wyników pomiarów gradientu wstecznego niedomykalności zastawki trójdzielnej. Spoczynkowa wartość ciśnienia skurczowego w prawej komorze/tętnicy płucnej $> 50\text{ mm Hg}$ stanowi wskaźnik decydujący o konieczności rozważenia, jako rekomendacji klasy IIa, leczenia operacyjnego wady u chorych bezobjawowych. Z kolei wartość ciśnienia skurczowego w prawej komorze/tętnicy płucnej w trakcie wysiłku $> 60\text{ mm Hg}$ jest wskaźnikiem decydującym o możliwości rozważenia, jako rekomendacji klasy IIb, leczenia operacyjnego wady w tej samej grupie pacjentów. Eksperti Forum przypominają, że pomiar ciśnienia skurczowego w prawej komorze/tętnicy płucnej na podstawie gradientu wstecznego niedomykalności zastawki trójdzielnej jest obciążony dużym marginesem niepewności i nie może stanowić jedynej przesłanki do podejmowania decyzji o leczeniu operacyjnym wady [7]. W wybranych przypadkach, w których wiarygodność pomiarów echokardiograficznych budzi istotne wątpliwości i/lub pomiar ciśnienia skurczowego w prawej komorze/tętnicy płucnej jest podstawową zmienną mającą decydować o wskazaniach do leczenia operacyjnego, należy rozważyć zasadność inwazyjnej oceny ciśnień w tętnicy płucnej.

U chorych z organiczną niedomykalnością mitralną kwalifikowanych do leczenia operacyjnego niezbędne jest określenie etiologii i mechanizmu niedomykalności mitralnej. Ze względu na odmienny mechanizm patofizjologiczny, sposób leczenia i rokowanie wyróżniono 2 typy niedomykalności: niedomykalność pierwotną (*primary mitral regurgitation*), określaną również mianem niedomykalności organicznej, i wtórną (*secondary mitral regurgitation*), nazywaną także niedomykalnością czynnościową. Do grupy przyczyn niedomykalności pierwotnej zalicza się wszystkie etiologie związane z patologicznymi zmianami wszystkich elementów aparatu zastawkowego, których wyjściową przyczyną jest uszkodzenie płatków, pierścienia zastawki i nici ścięgnistych. Do ich uszkodzenia dochodzi najczęściej w przebiegu zmian degeneracyjnych spowodowanych zwyrodnieniem śluzakowatym w zespole Barlowa lub spowodowanych niedoborem tkanki łącznej w zespole niedoboru włókien elastycznych (*fibroelastic*



Rycina 7. Przezprzelikowe badanie echokardiograficzne. Projekcja przezprzelikowa środkowa (123°). Widoczne wypadanie wolnego brzołu tylnego płata mitralnego (strzałka)

deficiency), w przebiegu gorączki reumatycznej, infekcyjnego zapalenia wsierdza i chorób zapalnych. W *Euro Heart Survey on Valvular Heart Disease* etiologia degeneracyjna, reumatyczna, infekcyjna i zapalna stanowiły odpowiednio 61,3%, 14,2%, 3,5% i 0,8% przyczyn niedomykalności zastawki mitralnej [1].

Do grupy niedomykalności wtórnych zalicza się etiologie związane z patologicznymi zmianami wszystkich elementów aparatu zastawkowego, których wyjściową przyczynę stanowi uszkodzenie LV o różnej etiologii, najczęściej w przebiegu choroby niedokrwiennej serca i kardiomiopatii rozstrzeniowej. Niedomykalności wtórnej zostanie poświęcony osobny dokument.

W grupie niedomykalności o etiologii degeneracyjnej należy szczególnie wyróżnić niedomykalność mitralną w mechanizmie niestabilności i głębokiego wypadania brzołu płata (płatków) zastawki (tzw. płatek cepowaty — *flail*), zwykle spowodowanego zerwaniem pierwszorzędowych nici ścięgniętych (ryc. 7). Niektórzy autorzy uważają bowiem, że tego rodzaju mechanizm powstawania fali zwrotnej stanowi czynnik ryzyka nagłego zgonu u osób z niedomykalnością mitralną [8].

Eksperti Forum zwracają uwagę, że ze względu na zróżnicowane rokowanie (w odniesieniu do trwałości operacji naprawczych płatków) istotne znaczenie ma także zróżnicowanie zwyrodnienia śluzakowego (choroby Barlowa) i niedoboru włókien elastycznych jako przyczyn niedomykalności płatków zastawki.

Zdaniem ekspertów Forum u wszystkich chorych, u których rozważa się leczenie operacyjne pierwotnej niedomykalności mitralnej, w opisie badania echokardiograficznego powinny się znaleźć szczegółowe informacje dotyczące mechanizmu powstawania niedomykalności, tak aby była

możliwa ocena prawdopodobieństwa wykonalności zabiegu naprawczego zastawki. Taką ocenę należy przeprowadzać w ośrodkach referencyjnych mających doświadczenie w kwalifikacji chorych do zabiegów kardiologicznych.

Mechanizm niedomykalności powinien być określony na podstawie klasyfikacji funkcjonalnej Carpentiera (typ I — niedomykalność spowodowana poszerzeniem pierścienia mitralnego, typ II — niedomykalność spowodowana wypadaniem płatków, typ III — niedomykalność spowodowana ograniczeniem ruchomości płatków). W przypadku rozpoznania typu II niedomykalności w raporcie echokardiograficznym musi się znaleźć informacja o lokalizacji wypadania płatków (przedni, tylny płatek lub oba płatki) i jego zakresie (cały płatek lub jego poszczególne segmenty). W tym celu jest konieczne uzyskanie czytelnych projekcji przymostkowych w osi długiej i krótkiej. Szczególnej uwagi wymaga ocena szczelności komisur. U tych chorych przebieg strumienia fali zwrotnej bywa ekscentryczny lub nawet prostopadły do kierunku napływu mitralnego, co utrudnia szacowanie ilościowe stopnia niedomykalności. W takiej sytuacji należy zobrazować przedsionek w wielu projekcjach, aby prześledzić przebieg całego strumienia fali zwrotnej (czasem osobno części proksymalnej i dystalnej). Strumienie fali zwrotnej w wypadaniu okolicy komisur mają często charakter wirujący (*swirling jet*). Zobrazowanie „tępotującej” ścianę przedsionka fali zwrotnej o takim wirującym przebiegu upoważnia do rozpoznania ciężkiej niedomykalności.

REZONANS MAGNETYCZNY SERCA

Ocena niedomykalności mitralnej w badaniu metodą rezonansu magnetycznego serca (CMR) opiera się na pomiarze objętości niedomykalności [9]. Nie są stosowane metody ilościowe i wizualne. Najczęściej wykorzystywaną i rekomendowaną technikę oceny ilościowej stanowi pomiar objętości niedomykalności jako różnicy między objętością wyrzutową LV a objętością przepływu w aortie wstępującej. Pierwszy parametr wylicza się na podstawie zbioru przekrojów w sekwencji kinematograficznej (*cine*) w osi krótkiej LV w fazie końcowoskurczowej i końcoworozkurczowej. Przepływ w aortie wstępującej oblicza się na podstawie obrazów w sekwencji *phase contrast*. Każdy błąd w obliczeniach objętości wyrzutowej LV (np. zła jakość obrazów spowodowana artefaktami w wyniku niemiarowej pracy serca czy ruchów pacjenta; niewłaściwa analiza danych) i objętości krwi wyrzucanej z komory do aorty (np. źle dobrane parametry techniczne sekwencji, artefakty powodowane przez sztuczne zastawki) istotnie wpływa na ostateczny wynik. Alternatywną, rzadziej stosowaną techniką jest pomiar objętości niedomykalności mitralnej jako różnicy objętości wyrzutowej lewej i prawej komory. Tę metodę można zastosować wyłącznie u pacjentów, u których niedomykalności zastawki mitralnej nie towarzyszy niedomykalność innej zastawki (tab. 1).

Parametrami oceny ilościowej niedomykalności w CMR są objętość niedomykalności wyrażona w mililitrach i frakcja

Tabela 1. Metody oceny ilościowej niedomykalności mitralnej w badaniu metodą rezonansu magnetycznego serca

Objętość niedomykalności mitralnej = objętość wyrzutowa lewej komory* – przepływ w aorcie wstępującej
Objętość niedomykalności mitralnej# = objętość wyrzutowa lewej komory* – objętość wyrzutowa prawej komory*

*Wyliczana jako różnica między objętością końcoworozkurczową a końcowoskurczową

#Obliczenia możliwe do zastosowania przy braku niedomykalności innych zastawek

niedomykalności wyliczana jako stosunek objętości niedomykalności do objętości wyrzutowej LV.

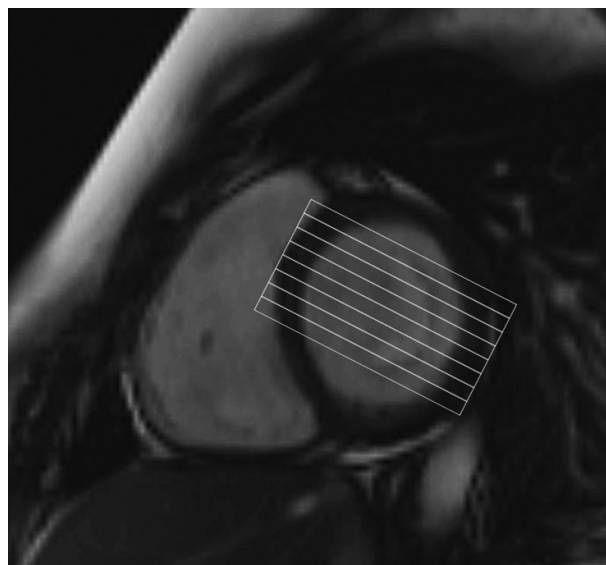
Należy podkreślić, że ocena niedomykalności mitralnej oraz wielkości i funkcji LV nie wymaga podania środka kontrastowego, a badanie nie trwa dłużej niż ok. 20 min.

Badanie CMR, oceniające niedomykalność mitralną oraz wielkość i funkcję LV, można uzupełnić podaniem gadolinowego środka kontrastowego, co umożliwia m.in. ocenę późnego wzmocnienia pokontrastowego (*late gadolinium enhancement*) i ma szczególne znaczenie w przypadku osób z niedomykalnością mitralną współistniejącą z chorobą wieńcową.

Ocenę pacjentów z wadami zastawkowymi, w tym ocenę ilościową niedomykalności zastawkowej, eksperci amerykańskich towarzystw naukowych uznali za właściwe wskazania do badania CMR [10]. Podobnie, za właściwą metodę postępowania uznano ilościową ocenę funkcji LV (pomiar LVEF) za pomocą CMR. Właściwym postępowaniem jest również wykonanie CMR w przypadku rozbieżnych wyników badań uzyskiwanych przed wykonaniem CMR oraz w sytuacji ograniczonej z przyczyn technicznych widoczności w echokardiograficznym badaniu przezklatkowym lub przezprzelykowym.

Podobne stanowisko zajęli eksperci ESC, uznając badanie echokardiograficzne za metodę pierwszego rzutu w ocenie pacjentów z wadami zastawkowymi i traktując CMR jako uzupełniające badanie echokardiograficzne w sytuacji ograniczonej widoczności w badaniu przezklatkowym, chęci uniknięcia wykonania badania przezprzelykowego i sprzecznych wyników badań echokardiograficznych czy hemodynamicznych [11]. Jednocześnie eksperci zwrócili uwagę, że CMR bardzo dobrze nadaje się do oceny progresji niedomykalności oraz do ilościowej oceny wpływu wady zastawkowej na wielkość, funkcję i masę komory.

Badanie CMR dostarcza klinicznie istotnych informacji na temat anatomii zastawki mitralnej, w przypadkach gdy dane z innych badań obrazowych są niewystarczające. W CMR ocena morfologiczna płatków jest możliwa, ale badanie charakteryzuje się gorszą rozdzielczością przestrzenną i czasową w porównaniu z echokardiografią. Może to utrudniać lub uniemożliwiać ocenę niektórych struktur anatomicznych i małych szybko poruszających się struktur (np. vegetacje, zerwane struny ścięgna). W celu dokładniejszej oceny morfologii zastawki zaleca się wykonanie zbioru równoległych przekrojów przez zastawkę mitralną od spoidła przedniego do spoidła tylnego (ryc. 8). Umożliwia to dokładniejszą ocenę segmentów płatków zastawki mitralnej, lokalizację wypadania

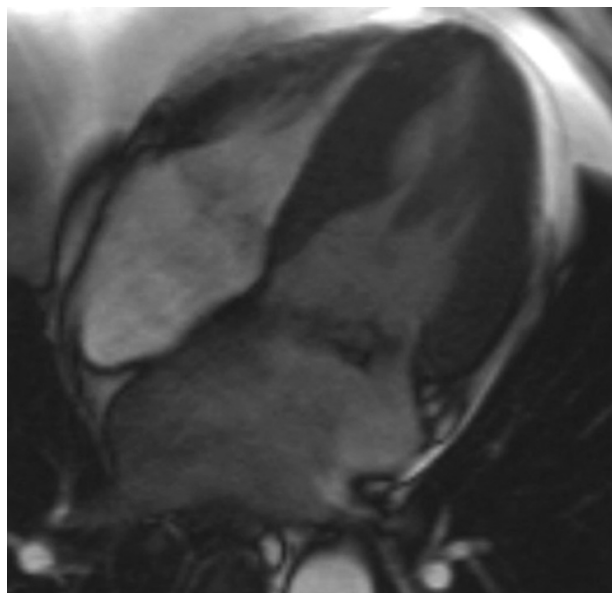


Rycina 8. Badanie techniką rezonansu magnetycznego. Zbiór równoległych przekrojów przez zastawkę mitralną od spoidła przedniego do spoidła tylnego

płatków i miejsca niedomykalności [9]. Jednak ze względu na wyższość przezprzelykowego badania echokardiograficznego w codziennej praktyce klinicznej metoda ta jest wykorzystywana rzadko (ryc. 9).

Badanie CMR jest uważane za wiarygodny sposób oceny ilościowej niedomykalności zastawkowych, jednak brakuje jednoznacznych kryteriów ciężkości wady, co utrudnia podejmowanie decyzji klinicznych na podstawie wyników CMR. Najczęściej stosuje się kategorie analogiczne to kryteriów echokardiograficznych. Proponowane są inne klasyfikacje oparte na porównaniu frakcji niedomykalności mitralnej z badania CMR z wynikami badań echokardiograficznych. Na ich podstawie niedomykalność mitralna jest klasyfikowana do jednej z 4 grup: 1) mała (frakcja niedomykalności $\leq 15\%$), umiarkowana (frakcja niedomykalności 16–24%), średniociężka (25–42%) i ciężka ($> 42\%$) [12].

Nowsze dane dostarczają informacji na temat wartości rokowniczej rezonansowych parametrów oceny ilościowej niedomykalności mitralnej. Wykazano, że objętość niedomykalności > 57 ml i frakcja niedomykalności $> 40\%$ charakteryzują się wysoką czułością i swoistością w przewidywaniu wystąpienia objawów lub konieczności wykonania operacji chirurgicznej u bezobjawowych pacjentów z niedomykalnością zastawki mitralnej [13]. Być może w przyszłości parametry



Rycina 9. Badanie techniką rezonansu magnetycznego (CMR). Pacjent z rozpoznanym infekcyjnym zapaleniem wsierdza. Ograniczenia CMR sprawiają, że wiarygodna ocena vegetacji i aparatu zastawkowego nie jest możliwa, więc CMR w tej grupie osób nie jest zalecane

te zostaną umieszczone w zaleceniach dotyczących postępowania u pacjentów z niedomykalnością zastawki mitralnej.

TOMOGRAFIA KOMPUTEROWA

Tomografia komputerowa (CT) jest badaniem uzupełniającym w diagnostyce niedomykalności zastawki mitralnej. Pozwala na ocenę 1) morfologii zastawki; 2) stopnia jej niedomykalności; 3) wymiarów, objętości i funkcji jam serca. Według rekomendacji ACCF/SCCT/ACR/AHA/ASE/ASNC/NASCI/SCAI/SCMR tomografia komputerowa jest uważana za użyteczną metodę diagnostyczną w przypadku podejrzenia istotnej dysfunkcji zastawki i niejednoznacznych wyników innych badań obrazowych [14].

Ocena zastawki

Dzięki wysokiej rozdzielczości przestrzennej i możliwości rekonstrukcji CT umożliwia dokładną ocenę morfologii zastawki. Należy podkreślić, że z powodu stosunkowo niskiej rozdzielczości czasowej ocena ruchomości płatków może być utrudniona. Tomografia komputerowa pozwala na dokładną ocenę wielkości i geometrii pierścienia zastawki, grubości i wielkości płatków oraz obecności zwapnień [15, 16]. Badanie to może być wykorzystane do obrazowania aparatu podzastawkowego, z tym jednak zastrzeżeniem, że ocena poruszających się strun ścięgniętych może być trudna. U chorych kwalifikowanych do anuloplastyki zastawki mitralnej szczególnie przydatne może się okazać obrazowanie relacji przestrzennych pierścienia zastawki do zatoki wieńcowej

i tętnic wieńcowych, głównie gałęzi okalającej lewej tętnicy wieńcowej [17]. Wykazano, że obrazy CT mogą być wykorzystane do wiarygodnej oceny stopnia niedomykalności zastawki mitralnej poprzez obliczenie różnicy objętości wyrzutowej LV i objętości przepływu na poziomie aorty wstępującej czy też różnicy objętości wyrzutowej lewej i prawej komory [18, 19].

Ocena pozostałych struktur

Na podstawie CT powinno się także oceniać wielkość i funkcję jam serca, zwłaszcza LV, LA i prawej komory. Badanie to ma również dużą wartość w wykluczaniu istotnych zwężeń tętnic wieńcowych, co może mieć znaczenie przy kwalifikacji chorych do zabiegów wymiany zastawki.

MIEJSCE BADAŃ OBRAZOWYCH W STANDARDACH POSTĘPOWANIA ESC W WADACH ZASTAWKOWYCH SERCA

W najnowszych standardach ESC dotyczących postępowania w zastawkowych wadach serca badanie echokardiograficzne pozostaje podstawową metodą obrazowania [2]. Poza standardowym przekłatkowym badaniem echokardiograficznym ośrodki referencyjne powinny dysponować możliwością zaawansowanej oceny funkcji LV technikami doplera tkankowego i śledzenia płamki za pomocą trójwymiarowego obrazowania zastawki i funkcji LV. Ze względu na stopień trudności oceny wad zastawkowych autorzy standardów przypominają, że badania powinny wykonywać odpowiednio przeszkolone osoby. Zdaniem ekspertów Forum w przypadku organicznej niedomykalności mitralnej badanie stanowiące podstawę do określenia wskazań do korekcji operacyjnej wady powinno być przeprowadzone w ośrodku referencyjnym i ocenione wspólnie przez kwalifikującego kardiologa i kardiochirurga, zarówno pod kątem wskazań do leczenia operacyjnego, jak i możliwości naprawy zastawki. Istotny element oceny powinna stanowić weryfikacja zgodności między wynikami pomiarów różnych wskaźników oceniających stopień ciężkości wady i przeciążenia objętościowego LV. W ośrodku wykonującym zabiegi naprawcze zastawki mitralnej konieczne jest zapewnienie śródoperacyjnego monitorowania przy użyciu echokardiografii skuteczności naprawy przez doświadczonego kardiologa obrazowego.

Zalety CMR w ocenie pacjentów z niedomykalnością zastawki mitralnej wymieniane w dokumentach towarzystw naukowych dotyczących obrazowania nie znajdują odzwierciedlenia w standardach klinicznych ESC na temat postępowania w wadach zastawkowych serca. Autorzy wytycznych poświęcają CMR jedynie krótki fragment, w którym podkreślają, że badanie to powinno być wykonane u pacjentów ze złą jakością obrazów echokardiograficznych lub rozbieżnymi wynikami badań. Ekspertki zauważają, że w tych sytuacjach CMR może służyć ocenie ciężkości wad zastawkowych, zwłaszcza niedomykalności oraz ocenie objętości i funkcji komory [2].

Tabela 2. Zalety i wady poszczególnych technik obrazowania w ocenie pierwotnej niedomykalności mitralnej

	Radiologia konwencjonalna	Echokardiografia	Rezonans magnetyczny serca	Tomografia komputerowa
ZALETY	Tania, przydatna w rutynowej obserwacji chorych z niedomykalnością mitralną	Powszechna dostępność, możliwość oceny zarówno jakościowej, jak i ilościowej, możliwość weryfikacji spójności wyników oceny, zweryfikowane znaczenie prognostyczne poszczególnych wskaźników w dużych grupach chorych. Duże możliwości oceny mechaniki skurczu lewej komory, zweryfikowane znaczenie prognostyczne klasycznych wskaźników funkcji skurczowej w dużych grupach chorych, znacznie lepsza powtarzalność wyników oceny w echokardiografii trójwymiarowej. Doskonała rozdzielczość przestrzenna i czasowa, wyniki oceny zweryfikowane śródoperacyjnie, potwierdzone w dużych grupach chorych prognostyczne znaczenie wyników oceny echokardiograficznej, możliwość rekonstrukcji trójwymiarowej aparatu zastawkowego.	Zalety wspólne dla wszystkich zastosowań: brak ograniczeń wizualizacji zależnych od pacjenta (np. otyłość, budowa klatki piersiowej). Wysoka powtarzalność w ocenie wielkości i funkcji lewej komory — metoda referencyjna.	Duża rozdzielczość przestrzenna. Przydatna możliwość obrazowania relacji przestrzennych pierścienia zastawki do zatoki wieńcowej i tętnic wieńcowych, głównie gałęzi okalającej lewej tętnicy wieńcowej.
WADY	Subiektywny charakter oceny, brak zwalidowanych wskaźników ilościowych	Istotne ograniczenia techniczne wszystkich metod oceny, duża zmienność oceny między obserwatorami. Umiarkowana dokładność oceny funkcji skurczowej za pomocą echokardiografii jedno- i dwuwymiarowej, brak weryfikacji znaczenia prognostycznego nowych wskaźników echokardiograficznych (np. odkształcenia) w dużych grupach chorych. Duża zależność jakości obrazowania i wiarygodności wyniku od doświadczenia osoby wykonującej badanie.	Brak jednoznacznych rezonansowych kryteriów oceny wady. Ograniczona dostępność, brak możliwości wykonywania badań przytępkowych/śródoperacyjnych, zależność od współpracy pacjenta, zaburzenia rytmu i ruchy oddechowe znacznie ograniczają wartość diagnostyczną badania. Dość liczne przeciwwskazania do badania (m.in. stymulatory i kardiowertery-defibrylatory). Ograniczone dane dotyczące znaczenia rezonansowych parametrów (np. objętości końcoworozkurczowej) przy podejmowaniu decyzji klinicznych. Gorsza rozdzielczość przestrzenna i czasowa w porównaniu z badaniem echokardiograficznym. Małe, szybko poruszające się struktury (np. wegetacje, zerwane struny ścięgniaste) mogą nie być widoczne.	Promieniowanie jonizujące. Z powodu niskiej rozdzielczości czasowej ocena ruchomości płatków jest utrudniona. Zła wizualizacja aparatu podzastawkowego.

W celu powszechniejszego zastosowania CMR w codziennej praktyce klinicznej i zwiększenia jego roli w wytycznych postępowania konieczne są dalsze badania potwierdzające przydatność tej metody, a zwłaszcza prace dowodzące istotnej roli zarówno ilościowej oceny niedomykalności, jak i wielkości oraz funkcji LV w podejmowaniu decyzji terapeutycznych oraz znaczenia rokowniczych parametrów z badania CMR.

Zalety i wady poszczególnych technik obrazowania w ocenie pierwotnej niedomykalności mitralnej przedstawiono w tabeli 2.

Konflikt interesów: nie zgłoszono

Piśmiennictwo

1. Iung B, Baron G, Butchart EG et al. A prospective survey of patients with valvular heart disease in Europe: The Euro Heart Survey on Valvular Heart Disease. *Eur Heart J*, 2003; 24: 1231–1243.
2. Vahanian A, Alfieri O, Andreotti F et al. Guidelines on the management of valvular heart disease (version 2012). *Eur Heart J*, 2012; 33: 2451–2496.
3. Lancellotti P, Moura L, Pierard LA et al.; European Association of Echocardiography. European Association of Echocardiography recommendations for the assessment of valvular regurgitation. Part 2: mitral and tricuspid regurgitation (native valve disease). *Eur J Echocardiogr*, 2010; 11: 307–332.
4. Enriquez-Sarano M, Avierinos JF, Messika-Zeitoun D et al. Quantitative determinants of the outcome of asymptomatic mitral regurgitation. *N Engl J Med*, 2005; 352: 875–883.

5. Jenkins C, Bricknell K, Hanekom L, Marwick TH. Reproducibility and accuracy of echocardiographic measurements of left ventricular parameters using real-time three-dimensional echocardiography. *J Am Coll Cardiol*, 2004; 44: 878–886.
6. Bonow RO, Carabello BA, Chatterjee K et al. ACC/AHA 2006 guidelines for the management of patients with valvular heart disease: a report of the American College of Cardiology/American Heart Association Task Force on Practice Guidelines (writing Committee to Revise the 1998 guidelines for the management of patients with valvular heart disease) developed in collaboration with the Society of Cardiovascular Anesthesiologists endorsed by the Society for Cardiovascular Angiography and Interventions and the Society of Thoracic Surgeons. *J Am Coll Cardiol*, 2006; 48: e1–148.
7. Fisher MR, Forfia PR, Chamera E et al. Accuracy of Doppler echocardiography in the hemodynamic assessment of pulmonary hypertension. *Am J Respir Crit Care Med*, 2009; 179: 615–621.
8. Grigioni F, Enriquez-Sarano M et al. Sudden death in mitral regurgitation due to flail leaflet. *J Am Coll Cardiol*, 1999; 34: 2078–2085.
9. Kramer CM, Barkhausen J, Flamm SD et al. Standardized cardiovascular magnetic resonance imaging (CMR) protocols, society for cardiovascular magnetic resonance: board of trustees task force on standardized protocols. *J Cardiovasc Magn Reson*, 2008; 10: 35.
10. Hendel RC, Patel MR, Kramer CM et al. ACCF/ACR/SCCT/SCMR/ASNC/NASCI/SCAI/SIR 2006 appropriateness criteria for cardiac computed tomography and cardiac magnetic resonance imaging: a report of the American College of Cardiology Foundation Quality Strategic Directions Committee Appropriateness Criteria Working Group, American College of Radiology, Society of Cardiovascular Computed Tomography, Society for Cardiovascular Magnetic Resonance, American Society of Nuclear Cardiology, North American Society for Cardiac Imaging, Society for Cardiovascular Angiography and Interventions, and Society of Interventional Radiology. *J Am Coll Cardiol*, 2006; 48: 1475–1497.
11. Pennell DJ, Sechtem UP, Higgins CB et al. Clinical indications for cardiovascular magnetic resonance (CMR): Consensus Panel report. *Eur Heart J*, 2004; 25: 1940–1965.
12. Gelfand EV, Hughes S, Hauser TH et al. Severity of mitral and aortic regurgitation as assessed by cardiovascular magnetic resonance: optimizing correlation with Doppler echocardiography. *J Cardiovasc Magn Reson*, 2006; 8: 503–507.
13. D'arcy J, Christiansen J, Mohiaddin R et al. Prediction of clinical outcome in asymptomatic mitral regurgitation using CMR. *Eur Heart J*, 2011; 32: 1077 (abstract).
14. Taylor AJ, Cerqueira M, Hodgson JM et al. ACCF/SCCT/ACR/AHA/ASE/ASNC/NASCI/SCAI/SCMR 2010 Appropriate Use Criteria for Cardiac Computed Tomography. *J Cardiovasc Comput Tomogr*, 2010; 4: 407.e1–33.
15. Manghat NE, Rachapalli V, Van Lingen R et al. Imaging the heart valves using ECG-gated 64-detector row cardiac CT. *Br J Radiol*, 2008; 81: 275–290.
16. Tops LF, Krishnan SC, Schuijf JD et al. Noncoronary applications of cardiac multidetector row computed tomography. *J Am Coll Cardiol Cardiovasc Imag*, 2008; 1: 94–106.
17. Choure AJ, Garcia MJ, Hesse B et al. In vivo analysis of the anatomical relationship of coronary sinus to mitral annulus and left circumflex coronary artery using cardiac multidetector computed tomography: implications for percutaneous coronary sinus mitral annuloplasty. *J Am Coll Cardiol*, 2006; 48: 1938–1945.
18. Lembcke A, Borges AC, Dushe S et al. Assessment of mitral valve regurgitation at electron-beam CT: comparison with Doppler echocardiography. *Radiology*, 2005; 236: 47–55.
19. Guo YK, Yang ZG, Ning G et al. Isolated mitral regurgitation: quantitative assessment with 64-section multidetector CT: comparison with MR imaging and echocardiography. *Radiology*, 2009; 252: 369–376.