

# Nawrotny częstoskurcz węzłowy wywołujący migotanie przedsionków – opis przypadku

Atrioventricular nodal reentrant tachycardia triggering atrial fibrillation – a case report

Marek Jastrzębski, Bogumiła Bacior

I Klinika Kardiologii i Nadciśnienia Tętniczego, *Collegium Medicum*, Uniwersytet Jagielloński, Kraków

## Abstract

We describe a case of an otherwise healthy 50-year-old man with frequent attacks of heart palpitations. During electrophysiological study two episodes of atrial fibrillation (AF) were induced. In both cases AF was preceded by a few seconds of atrioventricular nodal reentrant tachycardia (AVNRT). Ablation of atrioventricular node slow pathway successfully eliminated both tachyarrhythmias during 6 months follow-up. Since during AVNRT a few short coupled atrial ectopic beats appeared, we hypothesized that AVNRT did not trigger AF directly but by inducing ectopic beats from a pulmonary vein or an atrial focus that became a direct trigger of AF.

**Key words:** atrioventricular nodal reentrant tachycardia, atrial fibrillation, trigger, ablation

Kardiol Pol 2007; 65: 846-850

## Wstęp

U ok. 30% chorych z migotaniem przedsionków (ang. *atrial fibrillation*, AF) nie stwierdza się obecności istotnej organicznej choroby serca, która mogłaby być przyczyną wystąpienia tej arytmii. Wiadomo, że u części z tych chorych przyczyną AF są inne zaburzenia rytmu, zwłaszcza trzepotanie przedsionków czy zespół Wolffa-Parkinsona-White'a (WPW) [1]. Słabiej udokumentowane jest wywołanie napadów AF przez nawrotny częstoskurcz węzłowy (AVNRT).

## Opis przypadku

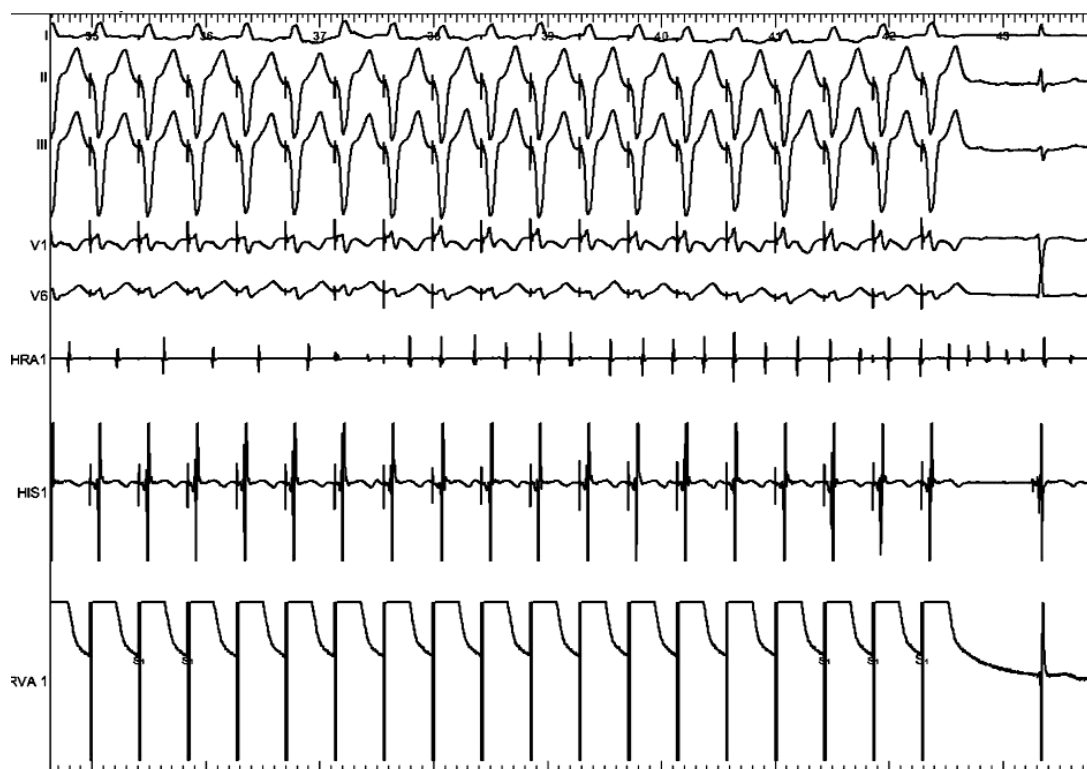
Prezentujemy chorego w wieku 50 lat z wieloletnim wywiadem napadowych kołatań serca (nieudokumentowanych elektrokardiograficznie), bez innych istotnych chorób. W badaniu elektrofizjologicznym stwierdzono: wyjściowo rytm zatokowy miarowy 50/min, prawidłowe przewodzenie przedsionkowo-komorowe (p-k): AH=100 ms, HV=38 ms, punkt Wenckebacha =160/min, refrakcja węzła przedsionkowo-komo-

rowego (AV)=310 ms. Już na początku badania, podczas stopniowanej stymulacji komór, przy częstotliwości 180/min, doszło do wyindukowania AF. Dokładna analiza momentu wyzwolenia (Rycina 1.) pokazała, że AF poprzedza 4-sekundowy okres miarowej, szybszej od rytmu komór arytmii przedsionkowej. Rytm przedsionków, będący początkowo następstwem przewodzenia wstecznego 1:1, w pewnym momencie przyspiesza do 220/min, doprowadzając do rozkojarzenia p-k. Po 5 s arytmia ta przechodzi w AF. Postanowiono wykonać kardiowersję elektryczną i podjąć ponowną próbę indukcji tej arytmii za pomocą programowanej stymulacji przedsionków. Podczas stymulacji pojedynczym impulsem przedsionkowym zaobserwowano obecność dwuistej fizjologii węzła p-k (obecny „przeskok” – wydłużenie AH z 180 na 260 ms przy  $S_1S_2=320$  ms). Wyzwolono częstoskurcz o częstości 220/min (Rycina 2.), z wąskimi zespołami QRS i krótkim odstępem VA=54 ms. Po 9 s częstoskurcz ten przekształcił się ponownie w AF (Rycina 3.). Bardzo krótki czas trwania częstoskurczu umożliwił wykonanie jakichkolwiek manewrów różnicu-

---

## Adres do korespondencji:

dr n. med. Marek Jastrzębski, I Klinika Kardiologii i Nadciśnienia Tętniczego, ul. Kopernika 17, 31-501 Kraków, tel.: +48 12 424 73 00, faks: +48 12 424 73 20, e-mail: mcjastrz@cyf-kr.edu.pl



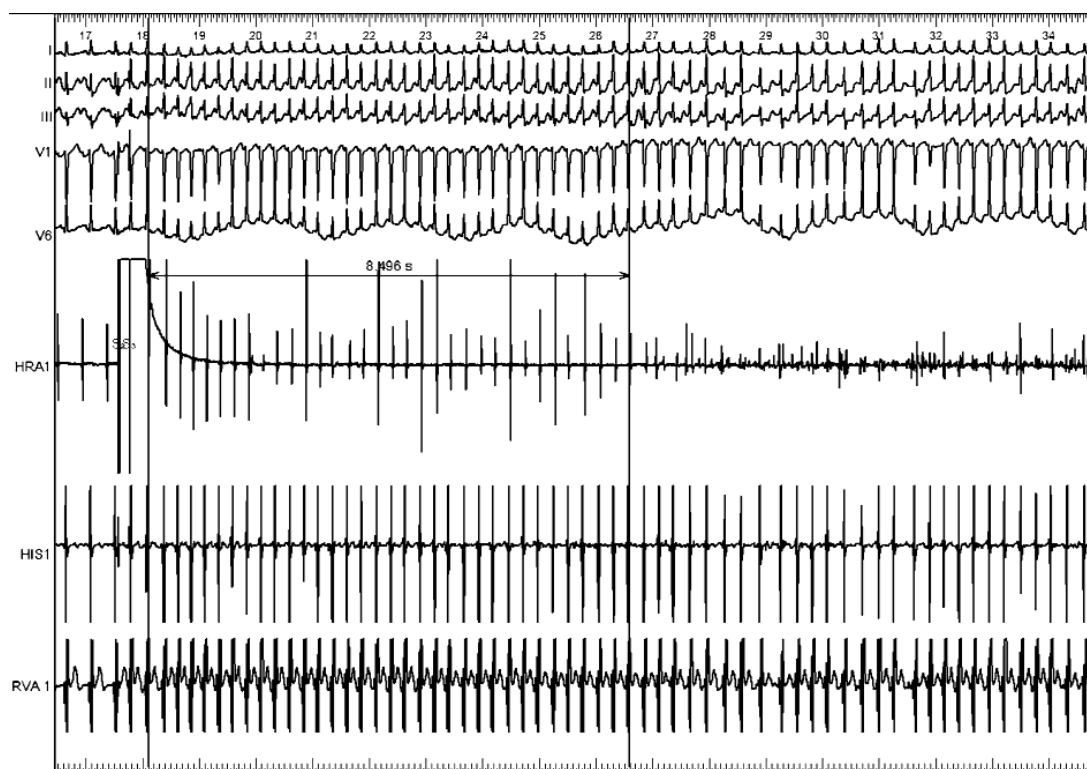
**Rycina 1.** Podczas stopniowanej stymulacji komór 180/min obecne wsteczne przewodzenie 1:1 indukujące, widoczny na zapisie z elektrody HRA, częstoskurcz 240/min, który po 4 s przechodzi w migotanie przedsionków

jących. Zaobserwowane zjawiska pozwalają jednak z dużą pewnością postawić prawidłowe rozpoznanie arytmii. Rozkojarzenie p-k obecne podczas pierwszego epizodu częstoskurczu wyklucza z rozpoznania różnicowego nawrotny częstoskurcz p-k, a jest zjawiskiem typowym dla częstoskurczów przedsionkowych. Rozkojarzenie p-k nie wyklucza jednak z diagnostyki różnicowej częstoskurczu AVNRT, gdyż komory nie stanowią w tej arytmii obligatoryjnej części pętli *reentry*. Krótki odstęp VA oraz obecność dwoistej fizjologii węzła AV uwidocznione podczas indukcji drugiego epizodu arytmii przemawiają właśnie za rozpoznaniem częstoskurczu AVNRT *slow-fast*, jednak z kolei zjawiska te nie wykluczają częstoskurczu przedsionkowego. W 9. s trwania drugiego epizodu częstoskurczu obecna była niewielka niemiarkowość odstępów AA i VV; zmiany odstępów VV wyprzedzały i pozwalały przewidywać zmiany odstępów AA (Rycina 4.). Takiej reakcji nie obserwuje się w częstoskurczach przedsionkowych, gdyż przewodzenie p-k nie wpływa na częstotliwość częstoskurczu przedsionkowego. Zjawisko to wskazuje, że węzeł p-k jest integralną częścią pętli *reentry*, co ostatecznie przesądziło o rozpoznaniu AVNRT. Wykonano ponownie elektrowersję, a następnie, po przywróceniu rytmu

zatokowego, w obawie przed kolejnym napadem AF, postanowiono bez dalszych indukcji częstoskurczu przeprowadzić ablację ścieżki wolnej łączy AV. Po ablacji powtórzono stopniowaną stymulację komór oraz programowaną stymulację przedsionków: nie wywołało częstoskurczu AVNRT ani AF. Chorego wypisano do domu bez leczenia antyarytmicznego, w dalszej półrocznej obserwacji nie występowały arytmie czy kołatania serca.

## Dyskusja

W piśmiennictwie anglojęzycznym obecnych jest kilka, a w polskim tylko jedna publikacja dokumentująca wyzwalanie AF przez napad AVNRT [2–5]. Brugada i wsp. opisali 4 chorych o charakterystyce klinicznej podobnej do chorego przedstawionego w obecnym opisie. Interesujące jest, że u chorych tych do wyzwalania AF dochodziło po podobnie bardzo krótkim okresie trwania AVNRT ( $8,3 \pm 4,5$  s) [2]. U większości z nich jedyną klinicznie udokumentowaną arytmia była AF. U chorej opisaną przez Majewskiego i wsp. do przejścia AVNRT w AF również doszło po 9 s trwania AVNRT [5]. W takich przypadkach, ze względu na bardzo krótki czas trwania AVNRT, postawienie rozpoznania, że AF jest wtórne



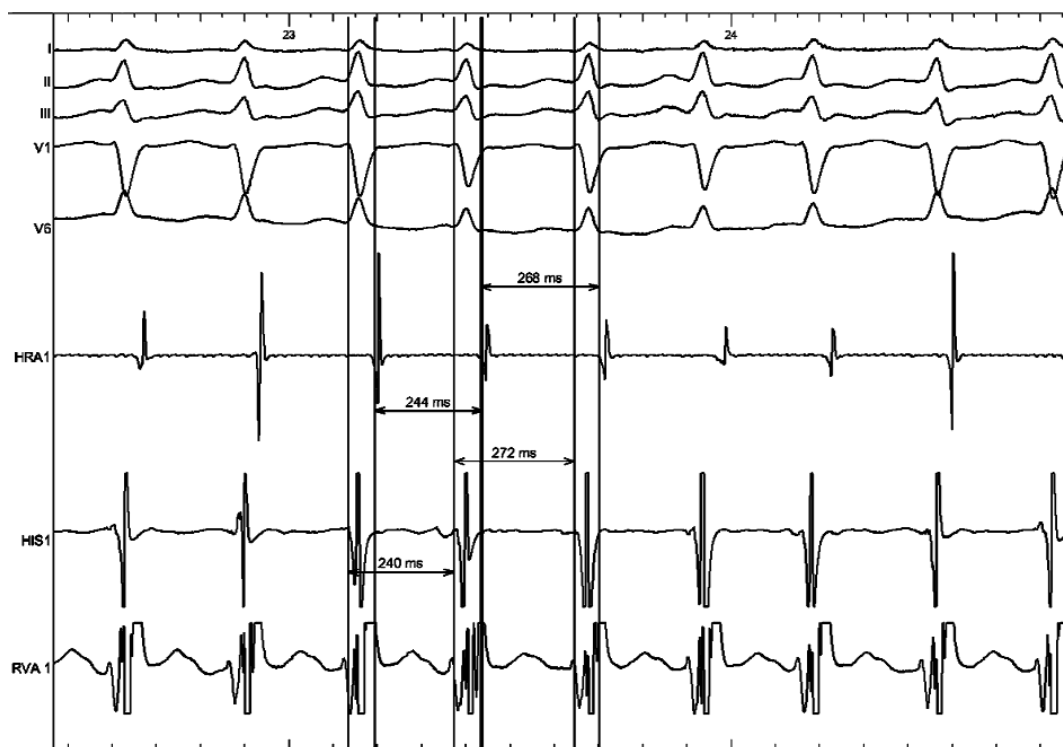
**Rycina 2.** Indukcja nawrotnego częstoskurczu węzłowego (AVNRT) za pomocą dwóch impulsów przedsionkowych. Po 8 s AVNRT przekształca się w migotanie przedsionków

do częstoskurczu, może być bez badania elektrofizjologicznego wyjątkowo trudne. Duże znaczenie ma wykonanie badań holterowskich w celu uchwycenia początku napadu AF. Jednak i wtedy postawienie prawidłowego rozpoznania może nie być łatwe, co ilustruje 12-odprowadzeniowy zapis EKG z chwili przejścia AVNRT w AF (Rycina 4.). Podobna częstotliwość obu arytmii, nieznaczna niemiarywość AVNRT oraz początkowo względnie niewielka niemiarywość rytmu komór podczas AF utrudnia rozpoznanie, że mamy do czynienia z dwoma różnymi arytmiami. Poza nasileniem niemiarywości, za zmianą mechanizmu arytmii przemawia inna morfologia końcowego fragmentu zespołu QRS w II, III, aVF, związana ze zniknięciem nakładającego się wcześniej wstecznego zatamka P. U niektórych chorych z AF wyzwalanym przez częstoskurcz nadkomorowy w postawieniu rozpoznania mogą pomóc dane z wywiadów, zwłaszcza informacja, że niektóre epizody arytmii są odczuwane inaczej lub że początek arytmii jest inny – szybszy, bardziej miarowy.

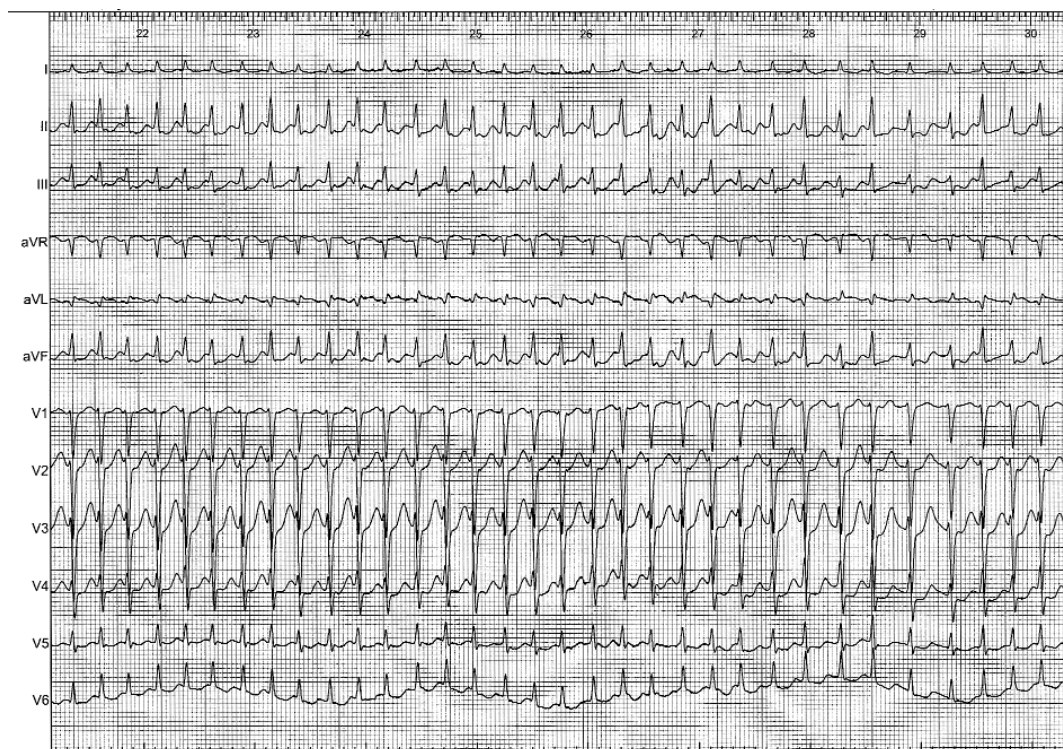
Szacuje się, że u ok. 18% chorych z wieloletnim wywiadem napadowego AVNRT może być obecne także napadowe AF [6–8]. U większości chorych z AVNRT wyzwalającym AF ablacja drogi wolnej węzła p-k skutecz-

nie eliminuje również napady AF [2]. W dwóch niewielkich retrospektywnych analizach chorych z AVNRT, u których w wywiadach obecne było także napadowe AF, wykazano, że po ablacji drogi wolnej węzła p-k AF ustępuje u ok. 70% chorych [3–6].

Za wywołanie AF podczas napadu AVNRT może odpowiadać kilka mechanizmów. Postuluje się udział czynników mechanicznych – rozciągnięcie przedsionka wywołane jednoczesnym skurczem przedsionków i komór oraz skrócenie okresu refrakcji miocytów wywołane tachykardią i wpływem układu autonomicznego [5–6]. Mechanizmy te najpewniej jedynie „przygotowują” substrat do AF, nie są zaś bezpośrednio odpowiedzialne za wywołanie AF, jako że większość chorych z AVNRT nie ma napadów AF. Jest możliwe, że AVNRT, zwłaszcza szybki, może wywoływać napad AF w sposób pośredni – inicjując ogniskowe przedwczesne pobudzenia z żył płucnych czy z przedsionka, które stają się bezpośrednim triggerem AF. Taki mechanizm mógł mieć miejsce u opisanego chorego, bowiem AF poprzedziło pojawienie się przedwczesnych pobudzeń przedsionkowych o krótkim okresie sprzężenia, dwóch w trakcie AVNRT i kolejnych w momencie przejścia częstoskurczu w AF (Rycina 5.).

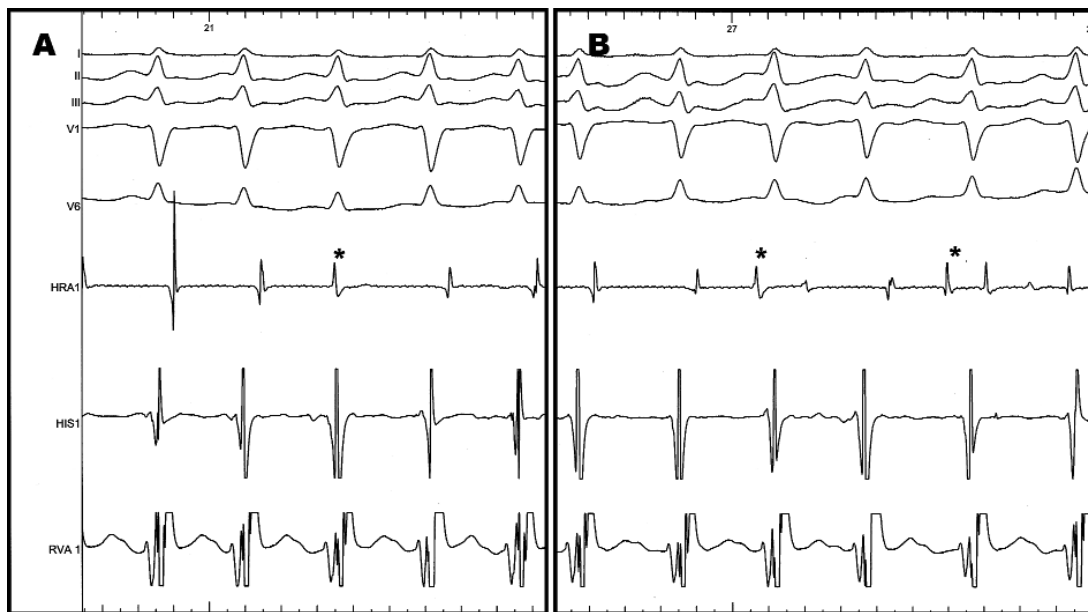


**Rycina 3.** Podczas częstoskurczu obecna niewielka niemiarowość. Odstępy VV wyprzedzają i pozwalają przewidywać odstępy AA



**Rycina 4.** Obraz przejścia nawrotnego częstoskurczu węzłowego w migotanie przedsionków w 12-odprowadzeniowym EKG. Migotanie rozpoczyna się od znacznika 27. Przesuw papieru 25 mm/s





**Rycina 5.** Pobudzenia przedwczesne o krótkim czasie sprzężenia – 200 ms i 165 ms (zaznaczone gwiazdką), o odwrotnej polarności w stosunku do pobudzeń wstecznych, pierwsze (panel A) podczas napadu nawrotnego częstoskurczu węzłowego i kolejne bezpośrednio przed wystąpieniem migotania przedsionków (panel B)

## Wnioski

Opisany przypadek oraz przedstawione dane z piśmiennictwa ilustrują znaczenie nawrotnego częstoskurczu węzłowego w wyzwalaniu AF. Obecność napadowego AF u chorych bez istotnej choroby serca powinna skłaniać do przeprowadzenia głębszej diagnostyki również w kierunku nieogniskowych (np. z żył płucnych) czynników wyzwalających AF.

## Piśmiennictwo

1. Fuster V, Ryden LE, Cannom DS, et al. ACC/AHA/ESC 2006 guidelines for the management of patients with atrial fibrillation: full text: a report of the American College of Cardiology/American Heart Association Task Force on practice guidelines and the European Society of Cardiology Committee for Practice Guidelines (Writing Committee to Revise the 2001 guidelines for the management of patients with atrial fibrillation) developed in collaboration with the European Heart Rhythm Association and the Heart Rhythm Society. *Europace* 2006; 8: 651-745.
2. Brugada J, Mont L, Matas M, et al. Atrial fibrillation induced by atrioventricular nodal reentrant tachycardia. *Am J Cardiol* 1997; 79: 681-2.
3. Delise P, Gianfranchi L, Paparella N, et al. Clinical usefulness of slow pathway ablation in patients with both paroxysmal atrioventricular nodal reentrant tachycardia and atrial fibrillation. *Am J Cardiol* 1997; 79: 1421-3.
4. Hurwitz JL, German LD, Packer DL, et al. Occurrence of atrial fibrillation in patients with paroxysmal supraventricular tachycardia due to atrioventricular nodal reentry. *Pacing Clin Electrophysiol* 1990; 13: 705-10.
5. Majewski J, Lelakowski J, Pasowicz M. Skuteczne leczenie metodą przeskornej ablacji RF u pacjentki z napadowym migotaniem przedsionków wyzwalanym przez nawrotny częstoskurcz z węzła przedsionkowo-komorowego. *Przegl Lek* 2001; 58: 1016-7.
6. Amasyali B, Kose S, Aytemir K, et al. Atrioventricular nodal reentrant tachycardia with paroxysmal atrial fibrillation: clinical and electrophysiological features and predictors of atrial fibrillation recurrence following elimination of atrioventricular nodal reentrant tachycardia. *J Interv Card Electrophysiol* 2005; 13: 195-201.
7. Hamer ME, Wilkinson WE, Clair WK, et al. Incidence of symptomatic atrial fibrillation in patients with paroxysmal supraventricular tachycardia. *J Am Coll Cardiol* 1995; 25: 984-8.
8. Roark SF, McCarthy EA, Lee KL, et al. Observations on the occurrence of atrial fibrillation in paroxysmal supraventricular tachycardia. *Am J Cardiol* 1986; 57: 571-5.