

Subintymalna rekanalizacja przewlekłej niedrożności tętnicy udowej powierzchownej z zastosowaniem systemu *re-entry*

Subintimal recanalisation of chronic superficial femoral artery occlusion with the use of a re-entry system

Paweł Latacz¹, Piotr Pieniążek², Paweł Rostoff³, Piotr Musiałek², Andrzej Gackowski¹, Wiesława Piwowarska¹, Krzysztof Żmudka³

¹ Klinika Choroby Wieńcowej, Instytut Kardiologii, Collegium Medicum Uniwersytetu Jagiellońskiego, Kraków

² Klinika Chorób Serca i Naczyń, Instytut Kardiologii, Collegium Medicum Uniwersytetu Jagiellońskiego, Kraków

³ Zakład Hemodynamiki i Angiokardiografii, Instytut Kardiologii, Collegium Medicum Uniwersytetu Jagiellońskiego, Kraków

Abstract

We present a case of a 59-year-old man with symptomatic long-segment occlusion of the superficial femoral artery. Subintimal recanalization was initially unsuccessful due to the inability to re-enter the true lumen after crossing the occlusion in the subintimal space. We report, for the first time in Poland, our use of the Outback catheter for a successful intraluminal re-entry. There were no procedure-related complications. We indicate that the Outback catheter can be used safely in case of an unsuccessful conventional re-entry to the true lumen artery. This catheter can allow reduction the time of the procedure and minimize potential complications.

Key words: peripheral arterial disease, subintimal angioplasty, re-entry catheter

Kardiologia Polska 2008; 66: 1121-1125

Wstęp

Najczęstszą przyczyną przewlekłego niedokrwienia kończyn dolnych jest miażdżycza tętnic obwodowych (ang. *peripheral artery disease*, PAD), występująca z częstością 26,6 na 1000 mężczyzn i 13,3 na 1000 kobiet przed 65. rokiem życia oraz ok. 20 na 1000 kobiet i mężczyzn po 65. roku życia [1]. U 70–90% chorych z PAD występują istotne hemodynamicznie zwężenia tętnic wieńcowych o etiologii miażdżycowej [2, 3]. U chorych z zaawansowaną PAD (grupa C i D wg *TransAtlantic Inter-Society Consensus*, TASC) zabiegi przezskórnej (śródnacyniowej lub subintymalnej) angioplastyki tętnic obwodowych są zwykle bardziej skomplikowane, głównie z powodu trudności związanych z przejściem przez miejsce zwężenia i/lub wejściem przewodnikiem do prawdziwego światła naczynia za miejscem okluzji w przypadku angioplastyki subintymalnej [4].

Przedstawiamy przypadek chorego z wielonacyniową chorobą wieńcową (ang. *coronary artery disease*, CAD) i wielopoziomową PAD, u którego wykonano złożoną angioplastykę subintymalną prawej tętnicy udowej powierzchownej (ang. *superficial femoral artery*, SFA) z wykorzy-

staniem systemu Outback LTD Re-Entry Catheter, wspomagającego przejście do prawdziwego światła naczynia za miejscem niedrożności.

Opis przypadku

Chory w wieku 59 lat, z kardiomiopatią niedokrwieną i wywiadem dwóch zawałów serca, z licznymi czynnikami ryzyka miażdżycy (palenie tytoniu, nadciśnienie tętnicze 3 stopnia wg ESH/ESC, zaburzenia gospodarki lipidowej) oraz potwierdzoną angiograficznie wielonacyniową CAD, z okluzją gałęzi międzykomorowej przedniej, okluzją prawej tętnicy wieńcowej (ang. *right coronary artery*, RCA) w 3. segmencie i po przezskórnej angioplastyce (PCI) RCA w 1. segmencie, został skierowany do kliniki z powodu nasilającego się od ok. 4 miesięcy chromania przestankowego prawej kończyny dolnej. Objawy wysiłkowego niedokrwienia kończyny dolnej występowały od 2 lat, z wyraźnym nasileniem dolegliwości w ostatnich 6 miesiącach. W wykonanej komputerowej angiografii kończyn dolnych stwierdzono okluzję prawej SFA, po odejściu tętnicy udowej głębokiej, z odtworzeniem obwodu na wy-

Adres do korespondencji:

dr n. med. Paweł Latacz, Klinika Choroby Wieńcowej, Instytut Kardiologii, Collegium Medicum Uniwersytetu Jagiellońskiego, ul. Prądnicka 80, 31-202 Kraków, tel./faks: +48 12 633 67 44, e-mail: platacz@poczta.onet.pl

sokości kanału przywodzieli. Dystans chromania wynosił przy przyjęciu poniżej 200 m (stadium Fontaine'a IIb). W badaniu przedmiotowym tętna w obrębie lewej kończyny dolnej były wyczuwalne. Po prawej stronie tętno było wyczuwalne śladowo tylko w prawej pachwinie. W badaniu echokardiograficznym obserwowano zaburzenia globalnej i odcinkowej kurczliwości mięśnia lewej komory, z frakcją wyrzutową (LVEF) 34%.

Z uwagi na obraz kliniczny chorego zakwalifikowano do badania angiograficznego tętnic wieńcowych i tętnic obwodowych kończyn dolnych. W kontrolnej koronarografii stwierdzono porównywalny z poprzednim obraz wielonaczyniowej CAD, z utrzymanym wynikiem PCI RCA. W angiografii tętnic kończyn dolnych uwidoczniło się po stronie prawej: zamknięcie SFA tuż po odejściu tętnicy udowej głębokiej – obwód odtwarzał się od poziomu kanału przywodzieli, z widocznym słabym napływem z krążenia obocznego i obecnymi zwapnieniami w obrębie okluzji (Ryciny 1. i 2.) – zmiana typu D wg TASC. W tętnicach kończyny dolnej lewej stwierdzono obecność zmian przyściennych.

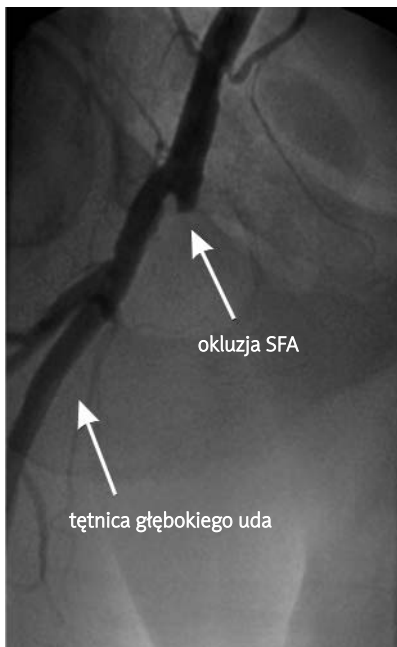
Po konsultacji chirurgicznej, ze względu na współistniejącą wielonaczyniową CAD i kardiomiopatię niedokrwinną, chorego zakwalifikowano do przezskórnej rewaskularyzacji tętnic kończyny dolnej prawej oraz pomostowania aortalno-wieńcowego w trybie planowym.

W pierwszym etapie wykonano przezskórną rewaskularyzację prawej SFA z implantacją 3 stentów metalowych, z wynikiem optymalnym. W trakcie zabiegu, ze względu

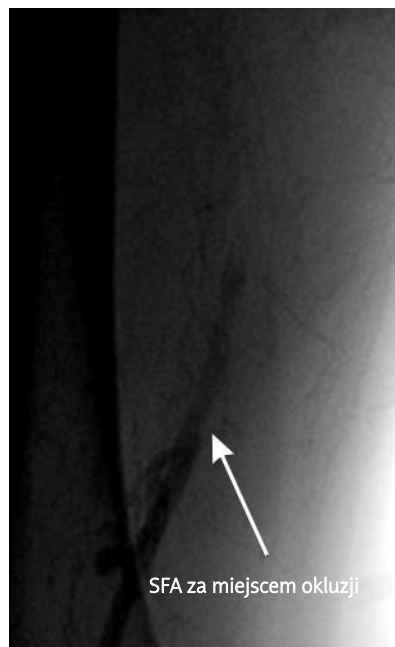
na trudności z wprowadzeniem prowadnika do światła prawdziwego za miejscem okluzji, ustalono wskazania do zastosowania systemu Outback LTD Re-Entry Catheter (Cordis). Zabieg wykonano 18 lutego 2008 r. (dr hab. P. Pieniążek, dr P. Latacz, w Zakładzie Hemodynamiki i Angiokardiografii IK CM UJ, kierownik: prof. dr hab. K. Żmudka). Jak wynika z analizy dostępnego piśmiennictwa, było to pierwsze zastosowanie tego typu systemu w Polsce.

Wykorzystano dostęp naczyniowy z nakłucia lewej tętnicy udowej wspólnej. W trakcie zabiegu wykorzystano: koszulkę naczyniową 7 F (Cook), cewnik prowadzący JR 4,0/5 F, prowadnik Terumo UltraStiff 260 cm (Terumo), cewnik poszerzający Agiltrac 4,0/40 (Abbott Vascular) do predylatacji oraz Fox 8,0/40 (Abbott Vascular), jako balon do doprężenia stentów. Po kaniulacji lewej tętnicy udowej uzyskano przejście prowadnikiem Terumo 180 cm do prawej tętnicy udowej głębokiej. Po prowadniku wprowadzono cewnik JR 4,0/5 F do początkowego odcinka tętnicy głębokiej uda, po czym wymieniono prowadnik Terumo 180 cm na prowadnik Amplatz SuperStiff (Boston Scientific) 0,035, o długości 260 cm. Po tym prowadniku wprowadzono koszulkę 7 F (Cook) do dystalnego odcinka prawej tętnicy biodrowej zewnętrznej. W trakcie zabiegu choremu podano 7000 j.m. heparyny niefrakcjonowanej. Wcześniej chory otrzymywał skojarzone leczenie przeciwplatekcyjne – kwas acetylosalicylowy (75 mg/dobę) oraz klopidogrel (75 mg/dobę).

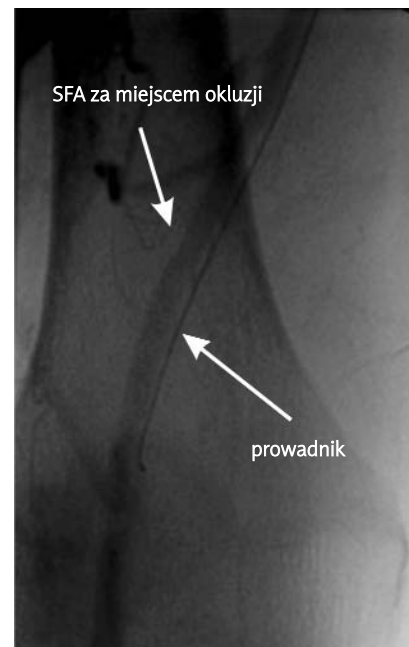
Do przejścia przez niedrożność w prawej SFA użyto prowadnika Terumo UltraStiff 0,035 mm, z podparciem cew-



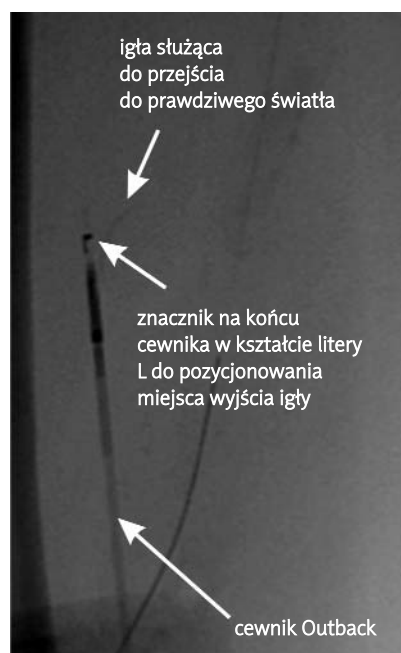
Rycina 1. Miejsce okluzji prawej tętnicy udowej powierzchownej, projekcja AP
SFA – tętnica powierzchowna uda



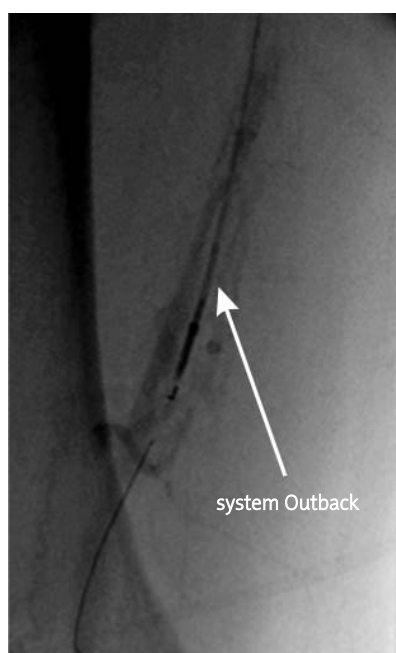
Rycina 2. Miejsce odtworzenia się prawej tętnicy udowej powierzchownej na wysokości kanału przywodzieli, projekcja AP
SFA – tętnica powierzchowna uda




Rycina 3. Subintymalna lokalizacja prowadnika za miejscem okluzji tętnicy udowej, projekcja RAO 30°
SFA – tętnica powierzchowna uda



Rycina 4. System Outback przed wprowadzeniem do koszulki hemostatycznej – widoczna wysunięta igła, służąca do przejścia do światła prawdziwego tętnicy



Rycina 5. Wprowadzony cewnik Outback po przewodniku 0,014” za miejsce okluzji, projekcja AP



Rycina 6. Wprowadzenie igły do światła prawdziwego tętnicy udowej, projekcja AP

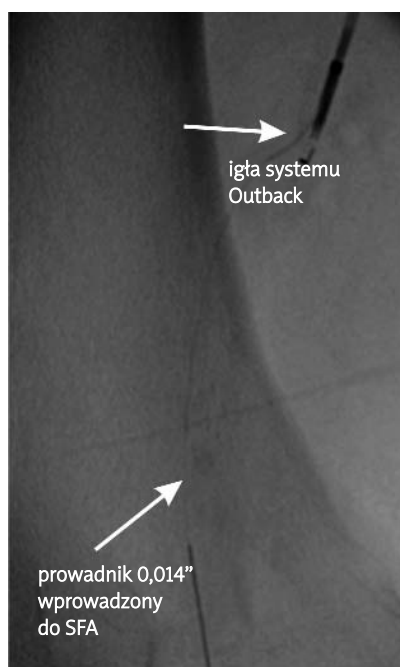
nikiem JR 4,0/5 F. Uzyskano subintymalne przejście przewodnikiem za miejsce okluzji. Wielokrotne próby wejścia do światła prawdziwego w dystalnym odcinku SFA z wykorzystaniem cewnika JR 4,0/5 F oraz MP 5 F były nieskuteczne (Rycina 3.). Ustalono wskazania do zastosowania systemu Outback LTD (Rycina 4.). Za pomocą cewnika 4 F wymieniono przewodnik Terumo 0,035 na przewodnik BHW 0,014 (Abbott Vascular). Po przewodniku BHW wprowadzono system Outback Re-Entry do miejsca okluzji (Rycina 5.), bez wcześniejszej predylatacji udrażnianego naczynia. Następnie, po lokalizacji miejsca wyjścia igły cewnika za pomocą markera w kształcie litery L umieszczonego w dystalnym odcinku cewnika i po właściwym usytuowaniu cewnika względem tętnicy, wykonano nakłucie SFA za miejscem niedrożności. Pierwsze dwie próby przejścia do światła prawdziwego były nieskuteczne. Ponownie wykonano pozycjonowanie urządzenia, po czym uzyskano przejście igłą przez błonę wewnętrzną SFA, przez którą następnie wprowadzono przewodnik BHW do światła prawdziwego naczynia (Ryciny 6. i 7.). Po przewodniku wieńcowym wprowadzono do tętnicy natywnej, za miejsce niedrożności, cewnik Agiltrac 4,0/60 i po potwierdzeniu jego właściwej lokalizacji (podanie kontrastu przez cewnik *over-the-wire*) wprowadzono przewodnik Amplatz Stiff 0,035”. Wykonano sekwencyjne inflacje balonem Agiltrac 4,0/60, a następnie implantowano łącznie 3 stenty: samorozprężalne 2 stenty Absolute 10/100 (Abbott Vascu-

lar) w dystalnym i proksymalnym odcinku tętnicy oraz stent Neptun 7,0/30 (Balton) w miejscu wejścia do niedrożności naczynia. Stenty dopięto balonem Fox 8,0/60 do 12 atm. Wynik zabiegu był optymalny. Uzyskano prawidłowy napływ do obwodu tętnicy podkolanowej i tętnic piszczelowych (Ryciny 8. i 9.).

Po zabiegu chory zgłaszał znaczną subiektywną poprawę ukrwienia prawej kończyny dolnej. W stanie ogólnym dobrym został wypisany do domu z zaleceniem zaprzestania palenia tytoniu. Zastosowano leczenie przeciwplatek: kwas acetylosalicylowy (75 mg/dobę) przewlekle i klopidogrel (75 mg/dobę) przez 3 miesiące, a także cilazapryl (1 mg/dobę), atorwastatinę (40 mg/dobę) i fenofibrat (160 mg/dobę).

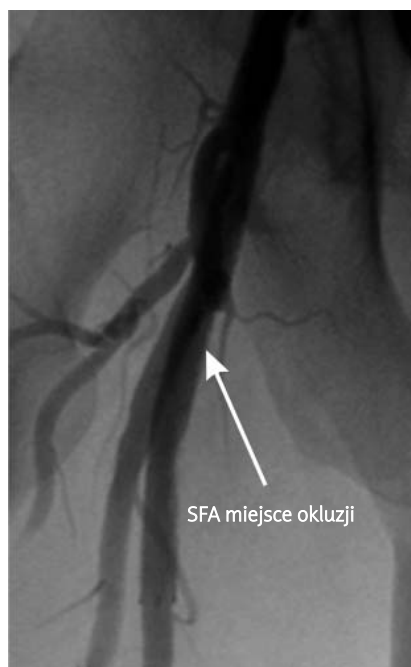
Omówienie

Chociaż przeszłokórne interwencje w zakresie tętnic kończyn dolnych są bezpieczne i poprawiają ukrwienie, to ich skuteczność zależy od stopnia zaawansowania zmian miażdżycowych. W związku ze stałym rozwojem nowych przeszłokórnych technik rewaskularyzacji oraz stosowanych stentów, wielu badaczy wskazuje na skuteczność metod przeszłokórnych także w przypadku zaawansowanych zmian typu C i D wg TASC [5–7]. Ograniczeniem pozostaje jednak trudność przejścia przez niedrożność, szczególnie w przypadku zmian przewlekłych i długich (>10 cm) [5–7]. Zastosowanie angioplastyki subintymalnej pozwala na stosunkowo łatwe forsowanie nawet bardzo długich niedrożności,



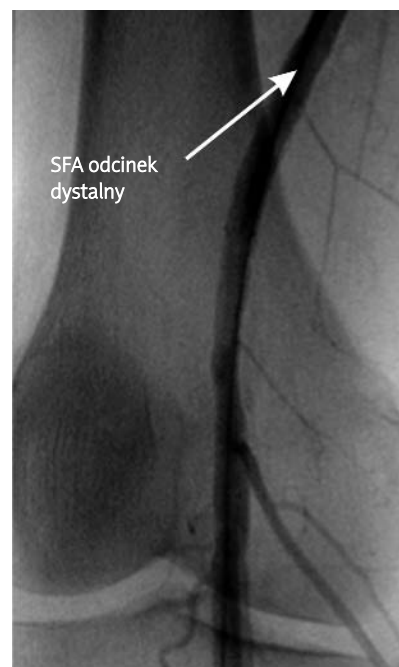
Rycina 7. Wprowadzenie przewodnika BHW do dystalnego odcinka tętnicy udowej, projekcja AP

SFA – tętnica powierzchowna uda



Rycina 8. Wynik końcowy, miejsce niedrożności pokryte stentami, projekcja AP

SFA – tętnica powierzchowna uda



Rycina 9. Wynik końcowy, dystalny odcinek tętnicy udowej i tętnica podkolanowa, projekcja AP

SFA – tętnica powierzchowna uda

jednakże w trakcie ok. 20–30% zabiegów występują istotne trudności z przejściem przewodnikiem do światła prawdziwego naczynia za miejscem okluzji [8–10]. Aby rozwiązać ten problem, stosuje się różne metody, m.in. wykonuje się wielokrotne próby przejścia przewodnikiem „po wyprostowanej pętli”, często z użyciem cewników 4 F i 5 F [8–10]. Innym sposobem jest wykorzystanie dwóch przewodników 0,014” – jeden z nich wprowadzany jest do światła rzekomego, natomiast drugim, wykorzystując rodzaj mappingu stworzonego przez pierwszy przewodnik, wykonywane są próby przejścia przez intymę [8–10]. Stosuje się także tzw. metodę *kissing wires*, polegającą na dwupunktowym nakłuciu poszerzanego naczynia i wprowadzeniu cewnika z nakłucia poniżej miejsca okluzji, przejściu w pobliżu przewodnika zlokalizowanego w świetle rzekomym i jego uchwyceniu za pomocą systemu do wyciągania [8–10]. Należy jednak zaznaczyć, że nie u każdego chorego można wykonać dwupunktowe nakłucie poszerzanego naczynia.

Dużą skutecznością w uzyskaniu przejścia do światła prawdziwego naczynia charakteryzuje się cewnik Pioneer (Medtronic) oraz zastosowany u prezentowanego chorego system Outback LTD (Cordis) [8–10]. W pierwszym przypadku, pod kontrolą fluoroskopii i sondy ultrasonograficznej zlokalizowanej na końcu cewnika, wykonuje się nakłucie igłą, przechodząc przez błonę wewnętrzną i wprowadzając przewodnik ze światła rzekomego do prawdziwego. Z kolei za pomocą systemu Outback, tylko pod kontrolą fluoroskopową wykonuje się

nakłucie igłą błony wewnętrznej, co pozwala na wprowadzenie przewodnika do światła prawdziwego. Jak wynika z piśmiennictwa, system Outback jest używany nieznacznie częściej i wydaje się łatwiejszy do zastosowania, także z powodu mniejszych wymiarów urządzenia [8–10]. W opisywanym przypadku, mimo dwukrotnie nieskutecznej próby przejścia cewnikiem do światła prawdziwego naczynia, nie stwierdzono krwawienia w okolicy nakłucia igłą oraz trudności z kolejnym nakłuciem.

W prezentowanym przypadku łączny czas przejścia przewodnikiem do światła prawdziwego tętnicy przy wykorzystaniu systemu Outback wyniósł 15 min. W piśmiennictwie podkreślane jest duże bezpieczeństwo i skuteczność stosowanych cewników *re-entry*, pozwalających bardzo istotnie skrócić czas trwania zabiegu [11, 12].

W przypadku zmian zlokalizowanych powyżej więzadła pachwinowego, tj. w tętnicach biodrowych zewnętrznych i wspólnych, częściej wykorzystuje się systemy, w których pozycjonowanie miejsca wyjścia igły odbywa się za pomocą zlokalizowanej na końcu cewnika sondy ultrasonograficznej [13]. Jak wynika z piśmiennictwa, pozwala to uniknąć groźnych powikłań, w tym nakłucia aorty, zwłaszcza w przypadku ostialnej niedrożności tętnicy biodrowej wspólnej. Ostatnie doniesienia wskazują jednak na bezpieczeństwo i wysoką skuteczność systemu Outback także u chorych z przewlekłą okluzją tętnicy biodrowej wspólnej [14].

Mimo że obecnie nadal „złotym standardem” leczenia zaawansowanych zmian miażdżycowych w tętnicach obwodowych kończyn dolnych jest metoda chirurgiczna, to istotny jest stały rozwój przezskórnych technik rewaskularyzacji i stosowanych stentów, w tym samorozprężalnych stentgraftów i stentów uwalniających leki przeznaczonych do zmian obwodowych. Również urządzenia modulujące blaszkę miażdżycową: balony tnące, aterektoomy (Athero-Cath, SilverHawk), balony pokrywane lekami, krioplastyka, dają nadzieję na uzyskiwanie coraz lepszych wyników odległych tych metod [15–18]. Jest to tym bardziej istotne, że zastosowanie chirurgicznej rewaskularyzacji w zaawansowanej PAD ma wiele ograniczeń, a sam zabieg jest mniej ekonomiczny i obarczony większym ryzykiem powikłań okołozabiegowych: infekcja rany – do 3,4%, wczesna niedrożność pomostu – do 24%, ostre niedokrwienie kończyny – do 2%, konieczność chirurgicznej rewizji >20%, śmiertelność okołoperacyjna – do 6% chorych, w porównaniu z interwencjami przezskórnymi [19–21]. W piśmiennictwie postulowany jest pogląd, że utrzymanie drożności naczynia w okresie 5-letnim u powyżej 30% chorych z zaawansowaną PAD pozwoli na stosowanie metod przezskórnych jako leczenia z wyboru w tej grupie chorych [20, 21].

Piśmiennictwo

1. Davies MG, Waldman DL, Pearson TA. Comprehensive endovascular therapy for femoropopliteal arterial atherosclerotic occlusive disease. *J Am Coll Surg* 2005; 201: 275-96.
2. Valentine RJ, Grayburn PA, Eichhorn EJ, et al. Coronary artery disease is highly prevalent among patients with premature peripheral vascular disease. *J Vasc Surg* 1994; 19: 668-74.
3. Latacz P, Rostoff P, Misztal M, et al. Spontaneous recanalisation of the superficial femoral artery following angioplasty of the femoral artery in a patient with disseminated atherosclerosis – a case report. *Kardiologia Pol* 2007; 65: 173-7.
4. Norgren L, Hiatt WR, Dormandy JA, et al. Inter-Society Consensus for the Management of Peripheral Arterial Disease (TASC II). *Eur J Vasc Endovasc Surg* 2007; 33 (suppl 1): S1-75.
5. Yilmaz S, Sindel T, Luleci F. Subintimal versus intraluminal recanalization of chronic iliac occlusions. *J Endovasc Ther* 2004; 11: 7-18.
6. Jacobs DL, Motaganahalli RL, Cox DE, et al. True lumen re-entry devices facilitate subintimal angioplasty and stenting of total chronic occlusions: Initial report. *J Vasc Surg* 2006; 43: 1291-6.
7. Vraux H, Bertoncello N. Subintimal angioplasty of tibial vessel occlusions in critical limb ischaemia: a good opportunity? *Eur J Vasc Endovasc Surg* 2006; 32: 663-7.
8. Wiesinger B, Steinkamp H, König C, et al. Technical report and preliminary clinical data of a novel catheter for luminal re-entry after subintimal dissection. *Invest Radiol* 2005; 40: 725-8.
9. Saket RR, Razavi MK, Padidar A, et al. Novel intravascular ultrasound guided method to create transluminal arterial communication: Initial experience in peripheral occlusive disease and aortic dissection. *J Endovasc Ther* 2004; 11: 274-80.
10. Hausegger KA, Georgieva B, Portugaller H, et al. The outback catheter: a new device for true lumen re-entry after dissection during recanalization of arterial occlusions. *Cardiovasc Intervent Radiol* 2004; 27: 26-30.
11. Wiesinger B, Steinkamp H, König C, et al. Technical report and preliminary clinical data of a novel catheter for luminal re-entry after subintimal dissection. *Invest Radiol* 2005; 40: 725-8.
12. Cardaioli P, Rigatelli G, Giordan M. Management of complex femoral artery occlusion with a re-entry catheter. *J Cardiovasc Med (Hagerstown)* 2007; 8: 1083-5.
13. Cho JR, Kim JS, Cho YH, et al. Subintimal angioplasty of an aortoiliac occlusion: re-entry site created using a transeptal needle under intravascular ultrasound guidance. *J Endovasc Ther* 2007; 14: 816-22.
14. Ramjas G, Thurley P, Habib S. The use of a re-entry catheter in recanalization of chronic inflow occlusions of the common iliac artery. *Cardiovasc Intervent Radiol* 2008; 31: 650-4.
15. Kazemi S, Djelmami-Hani M, Gupta A, et al. One year patency rate of the VIABAHN stentgraft for chronic total occlusion or long high-grade stenosis of the superficial femoral artery. *Am J Cardiol* 2006; 98: 235-6.
16. Kazemi S, Djelmami-Hani M, Tumuluri R, et al. VIABAHN stent-graft for treatment of in-stent restenosis in femoropopliteal vascular occlusive disease, procedural outcome and one-year follow-up. *Am J Cardiol* 2006; 98: 236.
17. Laird JR, Jaff MR, Biamino G, et al. Cryoplasty for the treatment of femoro-popliteal arterial disease: results of a prospective multicenter registry. *J Vasc Interv Radiol* 2005; 16: 1067-73.
18. Tepe G, Zeller T, Albrecht T, et al. Local taxan with short time exposure for reduction of restenosis in distal arteries (THUNDER). Presented at the Transcatheter Cardiovascular Therapeutics (TCT) conference, 22-27 October 2006, Washington DC, USA.
19. Karch LA, Mattos MA, Henretta JP, et al. Clinical failure after percutaneous transluminal angioplasty of the superficial femoral and popliteal arteries. *J Vasc Surg* 2000; 31: 880-7.
20. Jaff MR. The nature of SFA disease. *Endovascular Today* 2004; Suppl 3: 5.
21. Zeller T. Current state of endovascular treatment of femoro-popliteal artery disease. *Vasc Med* 2007; 12: 223-34.