

Leczenie hybrydowe obejmujące torakoskopową procedurę Ex-Maze III i przezcewnikową ablację prądem o częstotliwości radiowej u chorego z utrwalonym migotaniem przedsionków – opis przypadku

Thoracoscopic Ex-Maze III procedure and radiofrequency catheter ablation – a hybrid therapy for permanent atrial fibrillation. A case report

Jacek Majewski¹, Krzysztof Bartuś², Bogusław Kapelak², Jacek Myć², Jerzy Sadowski², Jacek Lelakowski¹

¹ Klinika Elektrokardiologii, Instytut Kardiologii, Uniwersytet Jagielloński *Collegium Medicum*, Krakowski Szpital Specjalistyczny im. Jana Pawła II

² Klinika Chirurgii Serca, Naczyń i Transplantologii, Instytut Kardiologii, Uniwersytet Jagielloński *Collegium Medicum*, Krakowski Szpital Specjalistyczny im. Jana Pawła II

Abstract

We describe a case of a 57-year-old patient with persistent longstanding atrial fibrillation (AF) in whom paracardioscopic Ex-Maze III procedure converted AF to typical counterclockwise atrial flutter. Subsequent catheter RF ablation of cavo-tricuspid isthmus restored sinus rhythm. We propose that the hybrid therapy including thoracoscopic maze procedure and catheter RF ablation of flutter isthmus might be effective in some patients with permanent AF. To the best of our knowledge this approach was never published before.

Key words: atrial fibrillation, atrial flutter, RF ablation, paracardioscopic Ex-Maze

Kardiologia Polska 2009; 67: 1044-1047

Wstęp

Migotanie przedsionków (ang. *atrial fibrillation*, AF) pozostaje nadal wyzwaniem dla współczesnej kardiologii, mimo istotnego postępu w dziedzinie nefarmakologicznego leczenia zaburzeń rytmu serca w ostatnich latach. Po przeznaczyńowej ablacji prądem o częstotliwości radiowej (RF) wykonanej z powodu napadowego AF rytm zatokowy utrzymuje się u 60–80% chorych w obserwacji trwającej 1–3 lat po zabiegu. Dla osiągnięcia tego efektu u 20–40% chorych konieczne jest jednak wykonanie więcej niż jednej ablacji [1]. Wyniki odległe trudno na razie uznać za w pełni zadowalające.

W opublikowanym niedawno doniesieniu napadowe AF występowało nadal u 56% pacjentów w czasie długoterminowej obserwacji (średnio 42 miesiące) po ablacji RF, mimo wykonania dwóch lub trzech zabiegów u 2/3 badanej grupy [2]. Skuteczność przeznaczyńowej ablacji u chorych z przetrwałym lub utrwalonym AF jest znacząco niż-

sza i poza izolacją żył płucnych wymaga wykonania dodatkowych linii w lewym przedsionku. Poważne powikłania zabiegu występują w ok. 5% przypadków i obejmują tamponadę, wytworzenie przetoki przedsionkowo-przetykowej, zwężenie żył płucnych, a także komplikacje zakrzepowozatorowe [1]. W wielu przypadkach konieczne jest kontynuowanie przyjmowania leków antyarytmicznych po ablacji w celu utrzymania rytmu zatokowego.

Zabiegi kardiologiczne w krążeniu pozaustrojowym (MAZE) jako metoda leczenia AF mają obecnie już tylko znaczenie historyczne [3], natomiast wykonywana jest śródoperacyjna ablacja RF u pacjentów z AF poddawanych zabiegom na zastawce mitralnej [4]. W dalszym ciągu podejmowane są próby wynalezienia skutecznej metody leczenia nefarmakologicznego, zwłaszcza u chorych z przetrwałym lub utrwalonym AF. W ostatnim okresie opracowano kardiologiczną procedurę małoinwazyjną Ex-Maze na bijącym sercu [5].

Adres do korespondencji:

dr hab. n. med. Jacek Majewski, Klinika Elektrokardiologii, Instytut Kardiologii, Uniwersytet Jagielloński *Collegium Medicum*, Krakowski Szpital Specjalistyczny im. Jana Pawła II, ul. Prądnicka 80, 31-202 Kraków, tel.: +48 12 614 20 00, faks: +48 12 614 25 25, e-mail: jmajewski@interia.pl

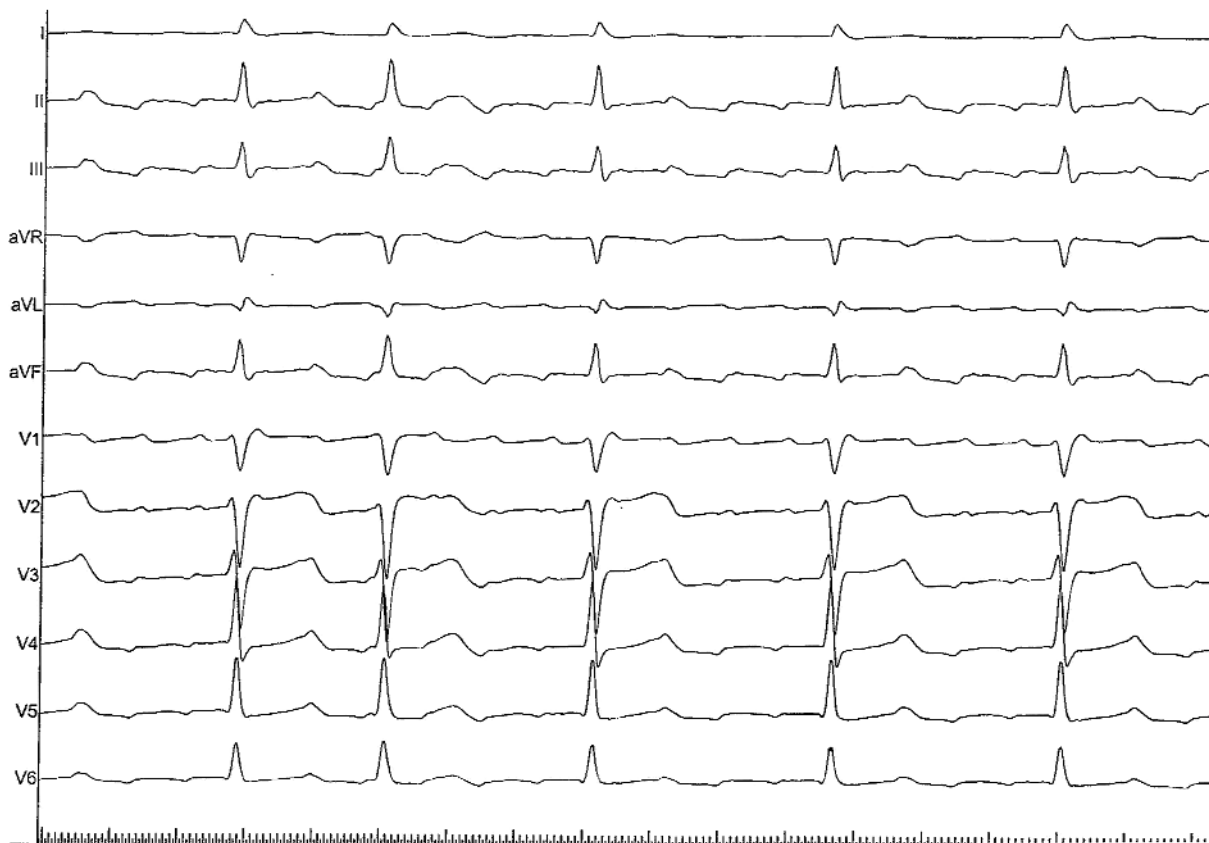
Opis przypadku

Mężczyzna 57-letni z wywiadem AF od 2001 r., u którego w przeszłości wielokrotnie umiarawiano AF za pomocą kardiowersji elektrycznej (30 sierpnia 2001 i 22 października 2002 r.) lub farmakologicznej z zastosowaniem chinidyny (27 stycznia 2004, 15 grudnia 2004 i 21 listopada 2007 r.). W prewencji nawrotów AF stosowano sotalol, metoprolol oraz amiodaron, nie uzyskując jednak efektu. W tej sytuacji od grudnia 2007 r. AF uznano za utrwalone. Pacjent skarżył się na kołatania serca i obniżoną tolerancję wysiłku (II/III klasa wg NYHA). W badaniu echokardiograficznym stwierdzono niewielki prolaps obu płatków z niedomykalnością mitralną II stopnia, wymiar lewego przedsionka $4,1 \times 4,9 \times 4,9$ cm, prawy przedsionek $5,3 \times 4,7$ cm, frakcja wyrzutowa lewej komory 45%. W koronarografii stwierdzono prawidłowe tętnice wieńcowe.

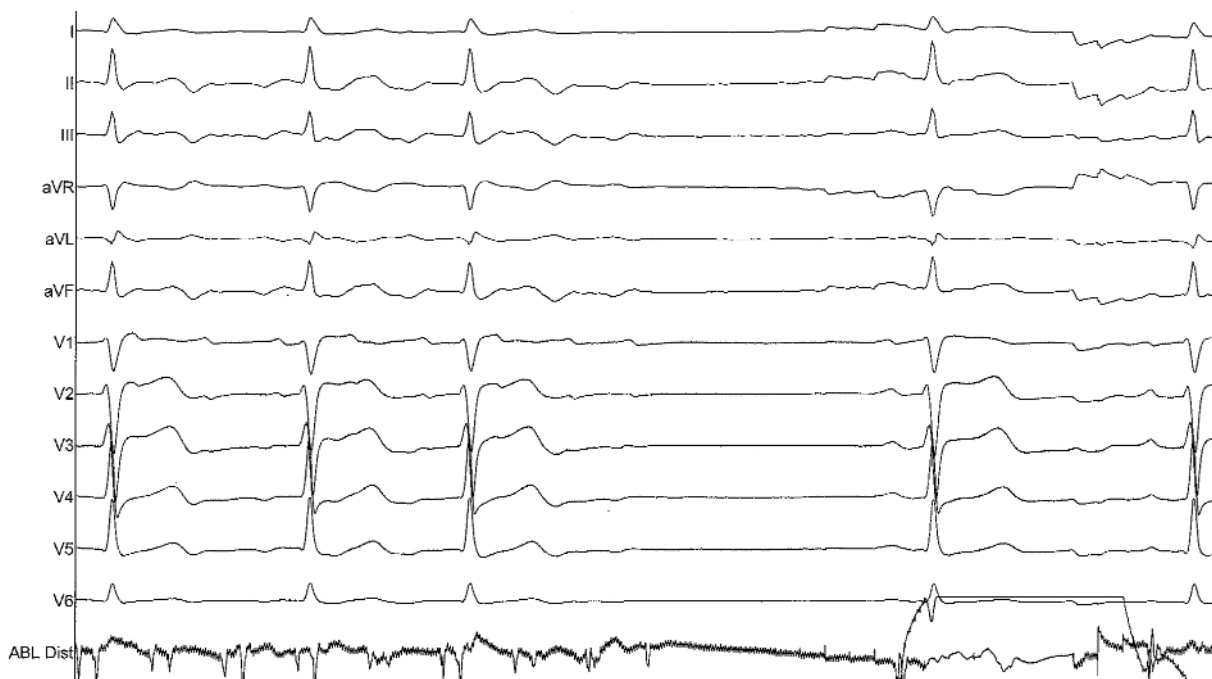Ze względu na pogarszającą się tolerancję arytmii chory został zakwalifikowany do leczenia inwazyjnego. W dniu 9 września 2008 r. w znieczuleniu ogólnym została wykonana przez kardiochirurgów małoinwazyjna procedura z dojścia przez torakoskopię prawostronną i kardioskopię (przez przeponę) metodą Ex-Maze III opracowaną i opublikowaną przez Kisera i wsp. [5]. Zabieg z zastosowaniem urządzenia do koagulacji VisiTrax (nContact Surgical, Morrisville, NC) polegał na wytworzeniu 8 linii ablacyjnych

od strony epikardialnej obejmujących ujścia żył płucnych, tylną ścianę dachu lewego przedsionka, linie pomiędzy lewostronnymi żyłami płucnymi a zatoką wieńcową, linię od prawostronnych żył płucnych wzdłuż żyły głównej dolnej i następnie w kierunku prawego przedsionka, techniką opisaną przez twórców metody [5]. W efekcie uzyskano przejście AF w trzepotanie przedsionków (ang. *atrial flutter*, AFL). Po zabiegu kontynuowano farmakoterapię (amiodaron 200 mg, długo działający preparat metoprololu 25 mg oraz warfaryna). Chory zgłaszał poprawę wydolności wysiłkowej, która jednak nadal była ograniczona (II klasa wg NYHA), a ponadto w dalszym ciągu skarżył się na okresowe kołatania serca. W 24-godzinym monitorowaniu EKG rejestrowano AFL ze średnią częstotliwością rytmu komór 95/min.

Pacjenta zakwalifikowano do zabiegu przezskórnej ablacji AFL. W dniu 28 stycznia 2009 r. pacjent został przyjęty do Kliniki. Przy przyjęciu w EKG stwierdzono typowe AFL z częstotliwością rytmu komór 80/min (Rycina 1.). Po uzyskaniu świadomej pisemnej zgody wykonano inwazyjne badanie elektrofizjologiczne. Drogą nakłucia lewej żyły udowej wprowadzono elektrodę 20-biegunową „Halo” do prawego przedsionka i potwierdzono rozpoznanie typowego (*counter-clockwise*) trzepotania przedsionków. Ponadto wprowadzono elektrodę do prawej komory oraz elektrodę



Rycina 1. Zapis EKG przy przyjęciu. Typowe trzepotanie przedsionków (przesuw 50 mm/s)



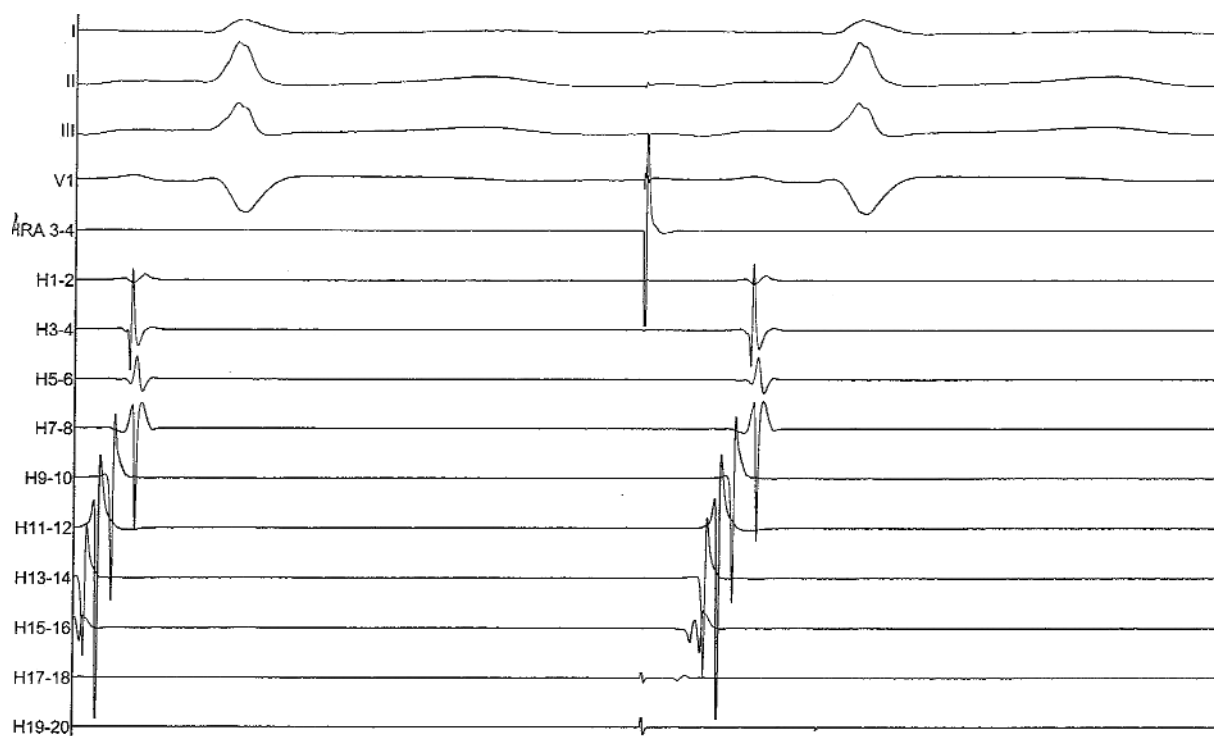
Rycina 2. Przerwanie trzepotania i powrót rytmu zatokowego podczas aplikacji RF. ABL dist – zapis z końcówki elektrody ablacynnej (przesuw 50 mm/s)

ablacyjną EZ Steer DS (Biosense Webster) z końcówką 8 mm, którą pozycjonowano w cieśni trzepotania przedsionków pod kontrolą RTG oraz zapisów wewnątrzsercowych, metodą opisaną przez Cosio i wsp. [6, 7]. Wykonano serię 15 aplikacji RF i uzyskano ustąpienie AFL i rytm zatokowy (Rycina 2.). Elektrode diagnostyczną z prawej komory przemieszczono do prawego przedsionka i stosując stymulację z jednoczesną analizą zapisów z elektrody „Halo”, wykazano blok przewodzenia w cieśni (Rycina 3.). Skuteczność zabiegu potwierdzono po 30 min od ostatniej aplikacji. W kolejnej dobie rejestrowano rytm zatokowy, pacjent został wypisany do domu z zaleceniem kontynuowania farmakoterapii. Podczas kontrolnej wizyty po 2 miesiącach od zabiegu potwierdzono rytm zatokowy w EKG i 24-godzinnym badaniu EKG metodą Holtera. Mężczyzna zgłaszał subiektywną poprawę – kołatania serca ustąpiły i poprawiła się wydolność wysiłkowa (obecnie I klasa wg NYHA). Planowane jest stopniowe odstawienie amiodaronu, a następnie warfaryny, jeśli utrzyma się stabilny rytm zatokowy.

Omówienie

Według obowiązujących standardów u chorych z AF można zastosować strategię kontroli częstotliwości (ang. *rate control*) lub kontroli rytmu (ang. *rhythm control*) [8]. Ze względu na ograniczoną skuteczność farmakoterapii w obu tych strategiach stosuje się metody nefarmakologiczne. W ramach kontroli częstotliwości wykonuje się zabiegi ablacji łącza przedsionkowo-komorowego z implan-

tacją stymulatora jako postępowanie paliatywne. W ostatnim okresie rozwijają się dynamicznie nowe techniki ablacynne, których celem jest kontrola rytmu, czyli przywrócenie i utrzymanie rytmu zatokowego [1]. Obejmują one izolację żył płucnych z wykonaniem dodatkowych linii w lewym przedsionku oraz ablację splotów zwojów i włókien autonomicznego układu nerwowego. W prezentowanym przypadku u chorego z wieloletnim przetrwałym AF wykonano procedurę Ex-Maze z dojścia przez torakoskopię prawostronną i kardioskopię przez przeponę, nowatorską metodą opisaną przez Kiserę i wsp. [5, 9]. Metoda ta obejmuje wykonanie licznych linii ablacynnych w przedsionkach od strony epikardialnej, jednak ze względów technicznych nie jest możliwe wytworzenie pełnej linii w cieśni pomiędzy zastawką trójdzielną a ujściem żyły głównej dolnej do prawego przedsionka. Dlatego też u niektórych chorych po zabiegu Ex-Maze, podobnie jak w opisywanym przypadku, konieczne może być wykonanie uzupełniającej przeznaczeniowej ablacji cieśni trzepotania w celu przywrócenia rytmu zatokowego. Zgodnie z naszą wiedzą tego typu hybrydowa strategia postępowania nie była dotąd opisywana. W prezentowanym przypadku typowe AFL wystąpiło dopiero po wykonaniu zabiegu kardiochirurgicznego. W dostępnym piśmiennictwie nie ma danych, u jakiego odsetka chorych po wykonaniu procedury Ex-Maze AF rozwija się w typowe AFL. Niewątpliwie potrzebne są badania oceniające doraźną i odległą skuteczność leczenia hybrydowego AF. Wydaje się, że współpraca kardiochirurgów i elektrofizjologów stwarza szansę poprawy wyni-



Rycina 3. Stymulacja prawego przedsionka (RA) w okolicy przegrodowej (w pobliżu ujścia zatoki wieńcowej). Mapowanie z elektrody „Halo” (H1/2 – H19/20) potwierdza blok przewodzenia w cieśni

ków leczenia u chorych z uznawanym dotychczas za utrwalone AF.

Wnioski

Prezentowany przypadek pokazuje, że zabieg hybrydowy polegający na połączeniu małoinwazyjnej procedury Ex-Maze z ablacją przezskórną cieśni AFL może być skutecznym sposobem leczenia chorych z AF uznawanym za utrwalone. Ponadto wydaje się, że rozwój nowych metod ablacyjnych spowoduje w przyszłości zmianę obowiązującej obecnie klasyfikacji AF i istotne ograniczenie kategorii utrwalonego AF.

Piśmiennictwo

1. Koebe J, Kirchhof P. Novel non-pharmacological approaches for antiarrhythmic therapy of atrial fibrillation. *Europace* 2008; 10: 433-7.
2. Katritsis D, Wood MA, Giazitzoglou E, et al. Long-term follow-up after radiofrequency catheter ablation for atrial fibrillation. *Europace* 2008; 10: 419-24.
3. Cox JL, Schuessler RB, D'Agostino HJ Jr. The surgical treatment of atrial fibrillation. III. Development of a definitive surgical procedure. *J Thorac Cardiovasc Surg* 1991; 101: 569-83.
4. Myrdko T, Śnieżek-Maciejewska M, Rudziński P, et al. Efficacy of intra-operative radiofrequency ablation in patients with permanent atrial fibrillation undergoing concomitant mitral valve replacement. *Kardiol Pol* 2008; 66: 932-8.
5. Kiser AC, Wimmer-Greinecker G, Kapelak B, et al. Totally extracardiac maze procedure performed on the beating heart. *Ann Thorac Surg* 2007; 84: 1783-5.
6. Cosio FG, Arribas F, Lopez-Gil M, Palacios J. Atrial flutter mapping and ablation I. Studying atrial flutter mechanisms by mapping and entrainment. *PACE* 1996; 19: 841-53.
7. Cosio FG, Arribas F, Lopez-Gil M, Gonzalez HD. Atrial flutter mapping and ablation II. Radiofrequency ablation of atrial flutter circuits. *PACE* 1996; 19: 965-75.
8. ACC/AHA/ESC 2006 guidelines for the management of patients with atrial fibrillation: full text. *Europace* 2006; 8: 651-745.
9. Kiser AC, Wimmer-Greinecker G, Kapelak B, et al. Achieving metrics during beating-heart ex-maze procedures improves outcomes. *Heart Surg Forum* 2008; 11: E237-42.