

# Kontrapulsacja wewnątrzaoortalna skutecznym postępowaniem doraźnym w oczekiwaniu na pomostowanie aortalno-wieńcowe u pacjentki z zawałem serca i nawracającymi obrzękami płuc

Intra-aortic balloon pump as a effective bridging therapy to coronary artery bypass grafting in a patient with myocardial infarction and recurrent pulmonary edema

Janusz Sielski<sup>1,2</sup>, Paweł Wątek<sup>1</sup>, Anna Polewczyk<sup>1</sup>, Marianna Janion<sup>1,2</sup>

<sup>1</sup>Świętokrzyskie Centrum Kardiologii, Wojewódzki Szpital Zespolony, Kielce

<sup>2</sup>Wydział Nauk o Zdrowiu, Uniwersytet Humanistyczno-Przyrodniczy Jana Kochanowskiego, Kielce

## Abstract

Intra-aortic balloon pump (IABP) is the most frequently used device for mechanical circulation support. We report a case of a 65-year-old female patient with myocardial infarction complicated by recurrent pulmonary edema. We decided to use long-term IABP despite lack of clear indication for this therapy, what enable us to stabilise hemodynamic state of our patient and perform coronary artery bypass grafting. Indications for this procedure and risk of long-term conterpulsation is discussed.

**Key words:** intra-aortic balloon pump, pulmonary edema, acute coronary syndrome, coronary-artery bypass

Kardiologia Polska 2010; 68: 85-89

## Wstęp

Początki kontrapulsacji, szeroko stosowanej dziś metody doraźnego leczenia pacjentów z niewydolnością lewej komory serca, to rok 1962, kiedy to Mouloupoulos i wsp. skonstruowali urządzenie do jej wykonania, a następnie przeprowadzili próby na zwierzętach [1]. Kontrapulsacja wewnątrzaoortalna (ang. *intra-aortic balloon pump*, IABP), jako metoda mechanicznego wspomagania ludzkiego krążenia, została po raz pierwszy zastosowana przez Kantrowitza i wsp. w sierpniu 1967 r. u 45-letniej kobiety z zawałem serca [2]. Przez ponad 40 lat obecności w praktyce kardiologicznej IABP została udoskonalona, poszerzył się też zakres wskazań i przeciwwskazań do jej użycia. Obecnie jest to najczęściej wykorzystywane urządzenie do mechanicznego wspierania układu krążenia u chorych z niewydolnością serca [3–6].

Prezentujemy przypadek pacjentki, u której zastosowano IABP mimo braku klasycznych wskazań, dzięki czemu uzyskano stabilizację hemodynamiczną do czasu operacji pomostowania aortalno-wieńcowego (CABG).

## Opis przypadku

Kobieta 65-letnia, po przebytych zawałach ściany przedniej w 2005 r., z nadciśnieniem tętniczym i hipercholesterolemią, została przyjęta w styczniu 2009 r. na oddział intensywnej opieki kardiologicznej w stanie ogólnym ciężkim, z 2-godzinnym wywiadem typowego, silnego bólu dławicowego. Dolegliwości dławicowe utrzymywały się od dnia poprzedniego. W badaniu fizykalnym czynność serca była miarowa, o częstotliwości ok. 80/min, ciśnienie tętnicze w normie (120/80 mmHg), osłuchowo nad płucami szmer pęcherzykowy prawidłowy, symetryczny, bez objawów patologicznych, na kończynach dolnych śladowe obrzęki. W badaniu elektrokardiograficznym (EKG) wykazano cechy ostrego zespołu wieńcowego z uniesieniem odcinka ST na ścianie dolno-bocznej z blokiem przedsionkowo-komorowym I stopnia (Rycina 1.). W badaniu echokardiograficznym stwierdzono akinezę ściany dolnej i tylnej, frakcję wyrzutową oceniono na ok. 40%, jamy serca były niepowiększone. Chora została w trybie natychmiastowym zakwalifikowana do badania koronarograficznego w za-

---

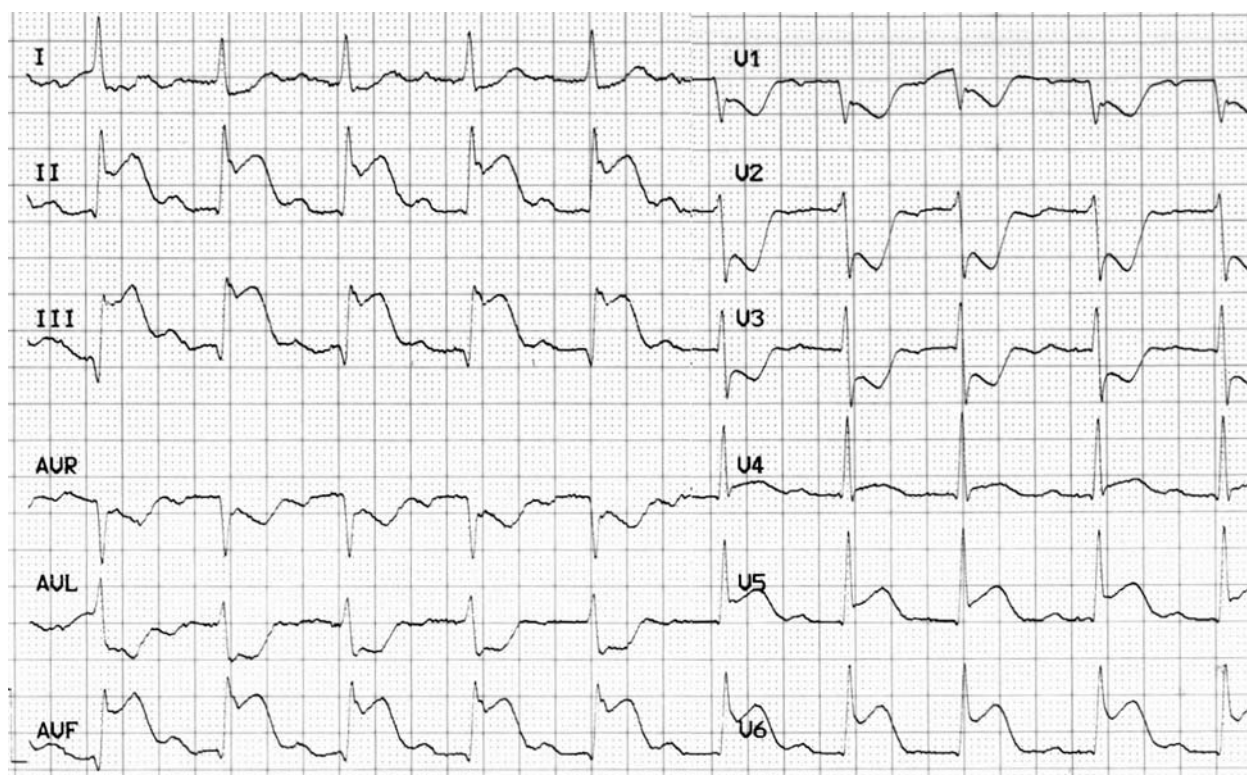
## Adres do korespondencji:

lek. Paweł Wątek, Świętokrzyskie Centrum Kardiologii, ul. Grunwaldzka 45, 25-736 Kielce, tel.: +48 41 367 13 01, e-mail: pawel\_walek@o2.pl

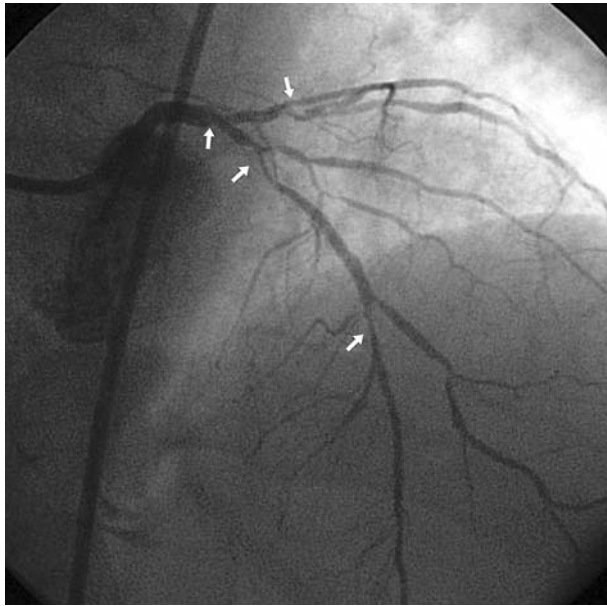
Praca wpłynęła: 16.04.2009. Zaakceptowana do druku: 07.05.2009.

bezpieczeniu elektrodą endokawitarną. Rozpoznano wielonaczyniową chorobę wieńcową z licznymi krytycznymi zwężeniami (pień lewej tętnicy wieńcowej w odcinku dystalnym – 40–50%, gałąź przednia zstępująca lewej tętnicy wieńcowej w odcinku proksymalnym – 90%, tętnica okalająca w ostium i pojedyncza gałąź marginalna w odcinku środkowym – 90%) (Rycina 2.) oraz zamykającą się prawą tętnicę wieńcową w bifurkacji na gałąź lewokomorową i tylną zstępującą (95%), odpowiedzialną za ostry zespół wieńcowy (OZW) (Rycina 3.). Wykonano plastykę balonową prawej tętnicy wieńcowej, uzyskując przepływ TIMI 3 (Rycina 4.). Chora została zakwalifikowana do CABG. Z powodu podania nasycającej dawki kłopidogrelu zabieg chirurgiczny odroczone o 5 dni. W trakcie pobytu obserwowano typowy wzrost, a następnie spadek wartości markerów martwicy mięśnia sercowego (maksymalne wartości: TnT 8,87 ng/ml, CK-MB 271 mg/dl). Pacjentka otrzymała typową farmakoterapię. W pierwszej dobie po koronaroplastyce u chorej wystąpił obrzęk płuc, który opanowano farmakologicznie. W trakcie dalszej hospitalizacji stan ogólny chorej pozostawał stabilny. W 5. dobie pobytu, pomimo kontynuacji intensywnego leczenia, w tym moczopędnego, u pacjentki wystąpił masywny obrzęk płuc, a następnie zatrzymanie oddechu i krążenia w mechanizmie asystolii. Po krótkotrwałej akcji reanimacyjnej nastąpił powrót rytmu zatokowego, chora została zaintubowana. Wprowadzono sztuczną wentylację, zastosowano

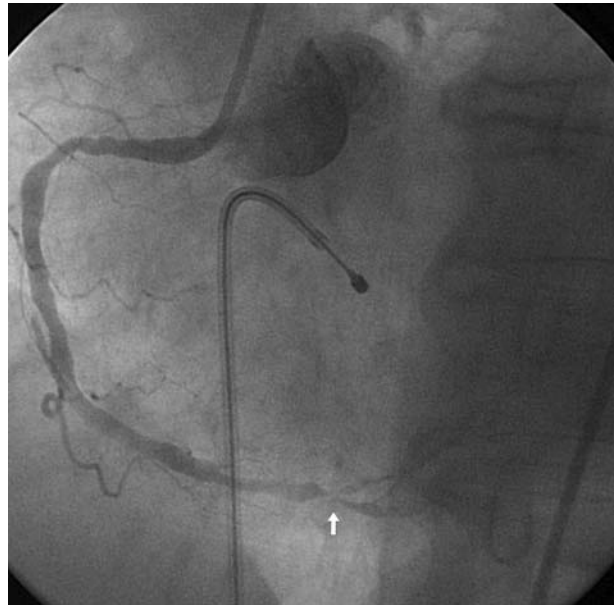
kontrapulsację wewnątrzaoortalną, zintensyfikowano leczenie moczopędne, wprowadzono aminy katecholowe. W wyniku zastosowanego leczenia stan hemodynamiczny kobiety systematycznie się poprawiał. W badaniach laboratoryjnych zanotowano nieznaczny wzrost stężenia troponiny, bez wzrostu stężeń CK i CK-MB. W 4. dobie od intubacji pacjentka została rozintubowana, odstawiono leki sedatywne, chora odzyskała przytomność, nie stwierdzono żadnych ubytków neurologicznych. Następnego dnia, stopniowo redukując dawki, odstawiono katecholaminy. Po ponownej konsultacji kardiologicznej pacjentka została zakwalifikowana do pilnej operacji CABG, która odbyła się w 17. dobie hospitalizacji. W krążeniu pozaustrojowym, z implantowanym balonem do kontrapulsacji, hipotermii ogólnej, z zastosowaniem kardioplegii, wszczepiono żyłne pomosty aortalno-wieńcowe do gałęzi tylnobocznej i przekątnej oraz zespolono lewą tętnicę piersiową wewnętrzną z gałęzią międzykomorową przednią. W okresie okołoperacyjnym wystąpił zespół małego rzutu, który został opanowany farmakoterapią i IABP. Balon do kontrapulsacji wewnątrzaoortalnej usunięto w 3. dobie po operacji (w 15. dobie od czasu zastosowania IABP), nie stwierdzono żadnych powikłań związanych z przedłużającym się utrzymaniem IABP. W badaniu echokardiograficznym wykonanym w 9. dobie po operacji stwierdzono akinezę koniuszka, koniuszkowych segmentów przegrody międzykomorowej, ściany przedniej i dolnej; hipokinezę



**Rycina 1.** Wynik badania EKG wykonanego przy przyjęciu. Uniesienie odcinka ST w odprowadzeniach II, III, aVF, V<sub>4</sub>, V<sub>5</sub>, V<sub>6</sub> oraz obniżenie odcinka ST w V<sub>1</sub>–V<sub>3</sub>, aVL, I, załamki q w II, III, blok przedsionkowo-komorowy I stopnia



**Rycina 2.** Projekcja RAO 5° CRAN 35°. Zwężenie pnia lewej tętnicy wieńcowej, gałęzi przedniej zstępującej, tętnicy okalającej i gałęzi marginalnej



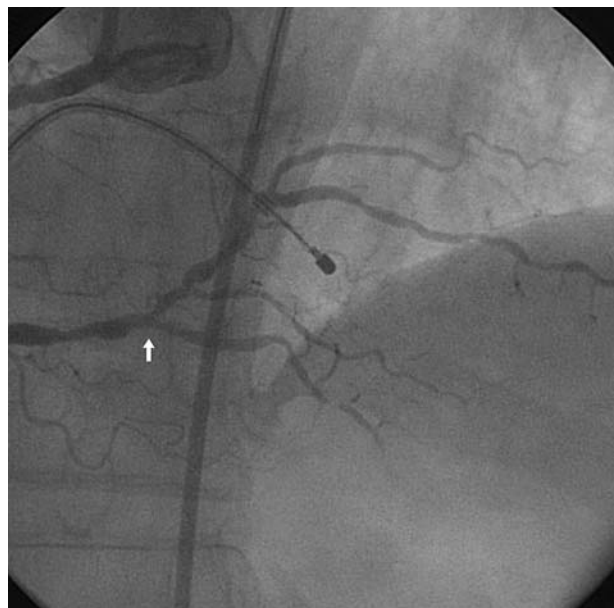
**Rycina 3.** Projekcja LAO 30°. Zamykająca się prawa tętnica wieńcowa w bifurkacji na gałąź lewokomorową i tylną zstępującą

środkowych segmentów ściany przedniej i dolnej; frakcję wyrzutową lewej komory oceniono na 45%. Chora w stanie ogólnym dobrym została wypisana do domu w 25. dobie hospitalizacji.

## Dyskusja

Kontrapulsacja wewnątrzortalna jest najczęściej na świecie stosowaną metodą mechanicznego wspomaganie pracy serca [1, 2]. Obecnie wskazania do użycia IABP obejmują wstrząs kardiogeny wywołany jakąkolwiek przyczyną (OZW, zapalenie mięśnia sercowego), mechaniczne powikłania zawału (przerwanie ciągłości przegrody międzykomorowej, niedomykalność zastawki mitralnej), oporną na leczenie niestabilną dławicę piersiową, wspomaganie układu krążenia podczas angioplastyki lub operacji kardiokirurgicznej u chorych z grup dużego ryzyka (np. PCI stenozy pnia lewej tętnicy wieńcowej), stabilizację opornej na leczenie tachykardii komorowej, dekompensację stenozy aortalnej, a także ciężką niewydolność krążenia u chorych oczekujących na przeszczep serca. Do głównych przeciwwskazań należą: istotna hemodynamicznie niedomykalność aortalna, tętniak aorty, rozwarstwienie aorty, przetrwały przewód Botalla, ogólnoustrojowe zaburzenia krzepnięcia, posocznica, nieodwracalne uszkodzenie mózgu, ciężka choroba naczyń obwodowych. Zagrożenia, jakie ze sobą niesie zastosowanie IABP, to głównie powikłania naczyniowe (rozwarstwienie i pęknięcie aorty), krwotoczne, zatorowe, infekcyjne i niedokrwienie kończyny dolnej z amputacją włącznie [5, 7, 8].

W zaprezentowanym przez nasz zespół przypadku wykorzystaliśmy IABP u pacjentki z nawracającymi epizoda-



**Rycina 4.** Projekcja CRAN 20°. Prawa tętnica wieńcowa po angioplastyce balonowej

mi obrzęku płuc w przebiegu zawału mięśnia sercowego, bez cech wstrząsu kardiogenego, zakwalifikowanej do CABG. Implantacja balonu do kontrapulsacji pozwoliła nam na bezpieczne przeprowadzenie pacjentki przez okres ostrej niewydolności serca, zabezpieczając perfuzję wieńcową i mózgową, a także na stabilizację układu krążenia w okresie przed-, około- i pooperacyjnym.

Jednym z problemów, który chcielibyśmy omówić, jest przedłużone stosowanie IABP. Według danych z dostępnej literatury IABP można stosować nawet kilka tygodni, choć już ponad 24-godzinne utrzymanie w organizmie pacjenta jest definiowane jako przedłużone, co wiąże się ze zwiększonym ryzykiem powikłań. Do najczęstszych powikłań przedłużonego IABP należą niedokrwienie kończyn, stan zapalny i krwawienia.

W pracy Manorda i wsp. [9] oceniono retrospektywnie 50 pacjentów, u których zastosowano długotrwałą terapię IABP, przy czym okres zachowania balonu w organizmie pacjentów mieścił się w granicach 3–89 dni. Obserwację przeżyło 32 pacjentów, a u 27 z nich wykonano przeszczep serca. Zaobserwowano, że powikłania niedokrwienne, infekcyjne i zatorowe związane z utrzymaniem IABP są istotnie uwarunkowane przez liczbę dni wspomaganie IABP, wielokrotne implantowanie IABP, a także przez nieudane próby przeszskórnego wprowadzenia balonu. Zaznaczono, że długo utrzymywane IABP należy usuwać operacyjnie, a usuwanie przezskórne powinno być zarezerwowane tylko dla krótko używanych IABP.

W badaniu Oshima i wsp. [10], gdzie obserwowano 18 pacjentów, u których IABP było implantowane na dłużej niż 10 dni, głównym powikłaniem przedłużonego leczenia za pomocą IABP była udowa przetoka tętniczo-żylna.

Istnieją doniesienia o korzystnym wpływie przedłużonego stosowania IABP na wydolność układu krążenia chorych, u których zastosowano tę procedurę z powodu powikłań choroby niedokrwiennej serca. Li i wsp. [11] oceniali efekty przedłużonego stosowania IABP u 39 pacjentów z zawałem mięśnia sercowego powikłanego wstrząsem kardiogenym. Chorzy, którzy mieli utrzymane IABP powyżej 10 dni, w porównaniu z leczonymi IABP do 3 dni, mieli istotnie lepsze parametry wydolności układu krążenia, takie jak wskaźnik sercowy, frakcja wyrzutowa lewej komory i ciśnienie zaklinowania tętnicy płucnej. W obserwacji 12-miesięcznej grupa ta miała większą frakcję wyrzutową serca, a także lepszy wynik testu 6-minutowego marszu. Nie wykazano różnic w powikłaniach po zastosowaniu IABP pomiędzy badanymi grupami.

W lutym 2009 r. w *The Annals of Thoracic Surgery* Santarpino i wsp. przedstawili doniesienie, w którym ocenili wpływ implantacji IABP u pacjentów z wysokim ryzykiem (ocenił je za pomocą kalkulatora EuroSCORE [12]), którzy byli kwalifikowani do CABG [13]. Porównywano grupę 111 pacjentów z wysokim ryzykiem (EuroSCORE  $\geq$  12), którym implantowano balon do IABP, z grupą 130 chorych z niskim ryzykiem (EuroSCORE  $\leq$  5), którzy przed operacją CABG nie mieli implantowanego balonu do IABP. W rocznej obserwacji ocenie podlegały: obraz kliniczny, markery biochemiczne, obraz echokardiograficzny, rokowanie krótko- i długoterminowe. Zaobserwowano istotny wzrost frakcji wyrzutowej i indeksu kurczliwości mięśnia sercowego (ang. *wall motion score index*, WMSI) po operacji CABG u pacjentów z wysokim ryzykiem, podczas gdy

u chorych z niskim ryzykiem, bez implantowanego balonu do IABP, wzrost frakcji wyrzutowej był nieistotny statystycznie. Ponadto śmiertelność, częstość epizodów dławicy piersiowej, zawałów serca i powtórnych rewaskularyzacji były podobne w obu badanych grupach. Powyższe wyniki pozwalają wysnuć wniosek, że przedoperacyjna implantacja IABP u pacjentów z wysokim ryzykiem poddanych CABG pozwala znacząco zmniejszyć ryzyko okołoperacyjne, a także poprawić rokowanie krótko- i długoterminowe.

Po zapoznaniu się z powyższym doniesieniem, retrospektywnie oceniliśmy za pomocą kalkulatora EuroSCORE ryzyko okołoperacyjne naszej pacjentki przed i po epizodzie obrzęku płuc i nagłego zatrzymania krążenia oraz implantacji IABP. Po zabiegu koronaroplastyki i pierwszej kwalifikacji chorej do zabiegu CABG EuroSCORE wynosił 6 pkt, a ryzyko śmiertelności operacyjnej 4,62%, natomiast po kolejnym obrzęku płuc i incydencie nagłego zatrzymania krążenia EuroSCORE wynosił 12 pkt, a ryzyko śmiertelności operacyjnej 26,36%. Doniesienie Santarpino i wsp. utwierdza nas w słuszności naszego postępowania i dodatkowo przekonuje do ewentualnego rozważania wcześniejszego użycia IABP w podobnych sytuacjach klinicznych. Zastosowanie IABP po pierwszym epizodzie obrzęku płuc mogło być skutecznym pomostem w oczekiwaniu na operację CABG, chroniącym naszą pacjentkę przed kolejnym załamaniem hemodynamicznym.

## Podsumowanie

Zaprezentowany przez nasz zespół opis przypadku wraz z zamieszczonym komentarzem ma na celu zwrócenie uwagi na korzystne efekty zastosowania IABP w sytuacji nawracającego obrzęku płuc u pacjentki z OZW z uniesieniem odcinka ST i współistniejącą chorobą wielonaczyniową. Ze względu na ciężki stan chorej i zagrożenie kolejnymi obrzękami płuc, mimo stabilizacji jej stanu zdecydowaliśmy się na przedłużone pozostawienie IABP, co może budzić pewne zastrzeżenia. W krótkim przeglądzie piśmiennictwa dotyczącego przedłużonego stosowania IABP zaprezentowaliśmy doniesienia o korzyściach i ryzyku powikłań. W świetle tych informacji podjęte przez nas leczenie wydaje się słuszne.

Warto podkreślić, że dzięki stałej obecności IABP pacjentka przeszła przez okres ostrej niewydolności serca i możliwe było wykonanie CABG.

## Piśmiennictwo

1. Mouloupoulos SD, Topaz SR, Kolff WJ. Extracorporeal assistance to the circulation and intraaortic balloon pumping. *Trans Am Soc Artif Intern Organs* 1962; 8: 85-9.
2. Kantrowitz A, Tjonneland S, Freed PS, et al. Initial clinical experience with intraaortic balloon pumping in cardiogenic shock. *JAMA* 1968; 203: 113-8.
3. Mahaffey KW, Kruse KR, Ohman EM. Perspectives on the use of intra-aortic balloon counterpulsation in the 1990s. In: Topol EJ (ed.).

- Textbook of Interventional Cardiology. Update 21. *WB Saunders*, Philadelphia 1996; 303-21.
- Kantrowitz A, Cardona RR, Au J, et al. Intraaortic balloon pumping in congestive failure. In: Hosenpud J, Greenberg B (eds.). *Congestive Heart Failure: Pathophysiology, Diagnosis and Comprehensive Approach to Management*. Springer-Verlag 1994; 28: 522-47.
  - Olaśńska-Wiśniewska A, Mularek-Kubzdela T, Grajek S, et al. Indications, results of therapy and factors which influence survival in patients treated with intra-aortic balloon counterpulsation. *Kardiologia Polska* 2008; 66: 950-5; discussion: 956-7.
  - Janion M, Stępień A, Sielski J, Gutkowski W. Is the intra-aortic balloon pump a method of brain protection during cardiogenic shock after drug intoxication? *J Emerg Med* 2008; [Epub ahead of print].
  - Bielecka A, Wierzbicka M. Zastosowanie kontrapulsacji wewnątrzaoortальной – Kantrowitz Cardio VAD™ i kontrapulsacji zewnątrzaoortальной w terapii mechanicznego wspomagania niewydolnego serca. *Folia Cardiologica* 2006; 13: 108-14.
  - Trost JC, Hillis LD. Intra-aortic balloon counterpulsation. *Am J Cardiol* 2006; 97: 1391-8.
  - Manord JD, Garrard CL, Mehra MR, et al. Implications for the vascular surgeon with prolonged (3 to 89 days) intraaortic balloon pump counterpulsation. *J Vasc Surg* 1997; 26: 511-5; discussion: 515-6.
  - Oshima K, Morishita Y, Hinohara H. Prolonged use for at least 10 days of intraaortic balloon pumping (IABP) for heart failure. *Int Heart J* 2005; 46: 1041-7.
  - Li JL, Xue H, Wang BS, et al. Effect of prolonged intra-aortic balloon pumping in patients with cardiogenic shock following acute myocardial infarction. *Med Sci Monit* 2007; 13: CR270-74.
  - www.euroscore.org; Roques F, Michel P, Goldstone AR, Nashef SA. The logistic EuroSCORE. *Eur Heart J* 2003; 24: 882-3.
  - Santarpino G, Onorati F, Rubino AS, et al. Preoperative intraaortic balloon pumping improves outcomes for high-risk patients in routine coronary artery bypass graft surgery. *Ann Thorac Surg* 2009; 87: 481-8.