

Pourazowy tętniak łuku aorty leczoney operacyjnie

Post-traumatic isolated aneurysm of aortic arch surgically repaired

Beata Wożakowska-Kapton^{1,2}, Maciej Strączyński¹, Elżbieta Jaskulska-Niedziela¹,
Edward Pietrzyk³, Jerzy Sadowski⁴

¹Kliniczny Oddział Kardiologii, Świętokrzyskie Centrum Kardiologii, Wojewódzki Szpital Zespolony, Kielce

²Wydział Nauk o Zdrowiu, Uniwersytet Jana Kochanowskiego, Kielce

³Oddział Kardiochirurgii, Świętokrzyskie Centrum Kardiologii, Kielce

⁴Klinika Chirurgii Serca, Naczyń i Transplantologii, Instytut Kardiologii, Uniwersytet Jagielloński, Kraków

Abstract

An aneurysm is a permanent localized dilatation of an artery. A trauma is a rare cause of aortic aneurysm. The prognosis of untreated thoracic aneurysm is poor, with 3-year survival rates as low as 25%. Factors that seem to worsen the prognosis are female gender, size greater than 6cm, and traumatic origin. Because of the poor prognosis for the untreated patient and inability to predict rupture, surgical treatment of thoracic aortic aneurysms that result from trauma, even when asymptomatic is justified. The case of a 29 year-old patient, with post-traumatic aortic arch aneurysm qualified for delayed surgery treatment, is presented.

Key words: post-traumatic aortic arch aneurysm

Kardiol Pol 2010; 68, 4: 450–454

WSTĘP

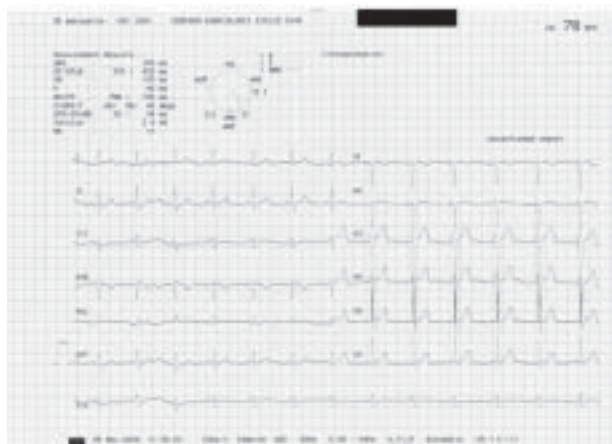Tętniakiem określa się poszerzenie światła aorty przekraczające o 50% górną granicę prawidłowego wymiaru (lub średnicę sąsiadującego nieposzerzonego odcinka) aorty, najczęściej powyżej 50 mm w aorcie wstępującej oraz 40 mm w aorcie zstępującej. Najczęstszą przyczynę tętniaków stanowi miażdżycza, do rzadszych należą: choroby układowe tkanki łącznej, nadciśnienie, infekcje, zapalenie aorty i uraz. Podstawami podziału tętniaków są ich lokalizacja (piersiowe, piersiowo-brzuszne, brzuszne), typ (prawdziwe lub rzekome), morfologia (wrzecionowate lub workowate) i obraz kliniczny (bezobjawowe, objawowe, pęknięte). Do istotnych problemów klinicznych związanych z występowaniem tętniaka aorty piersiowej należą: ucisk na otaczające tkanki (z towarzyszącym bólem, dusznością, dysfagią lub kaszlem), pęknięcie lub rozwarstwienie i formowanie się w obrębie tętniaka skrzepliny

będących przyczyną zatorów. Większość tętniaków jest jednak bezobjawowa. Rokowanie w przypadku nieleczonych tętniaków aorty piersiowej jest złe, 3-letnie przeżycie wynosi około 25% [1]. Czynniki pogarszającymi rokowanie są: płeć żeńska, średnica tętniaka przekraczająca 6 cm, nadciśnienie tętnicze, zwłaszcza rozkurczowe, towarzysząca choroba tętnic wieńcowych i/lub mózgowych oraz pourazowe pochodzenie tętniaka. Ze względu na złe rokowanie u osób bez przeciwwskazań zaleca się leczenie operacyjne. Wskazaniem do leczenia kardiochirurgicznego są: powiększanie się tętniaka, średnica powyżej 5,5–6 cm, objawy uciskowe oraz trudno poddające się kontroli farmakologicznej nadciśnienie tętnicze. Szczególną postacią tętniaków aorty piersiowej stanowią tętniaki pourazowe, których przebieg jest trudniejszy do przewidzenia, a rokowanie gorsze. W przypadku tych tętniaków zaleca się selektywne wycięcie tętniaka, również

Adres do korespondencji:

prof. nadzw. dr hab. n. med. Beata Wożakowska-Kapton, Świętokrzyskie Centrum Kardiologii, I Kliniczny Oddział Kardiologii, Wojewódzki Szpital Zespolony w Kielcach, ul. Grunwaldzka 45, 25–736 Kielce, tel.: (+48 41) 367 13 91, faks: (+48 41) 367 13 96, e-mail: bwkaplon@poczta.onet.pl

Praca wpłynęła: 15.08.2009 r. Zaakceptowana do druku: 09.09.2009 r.

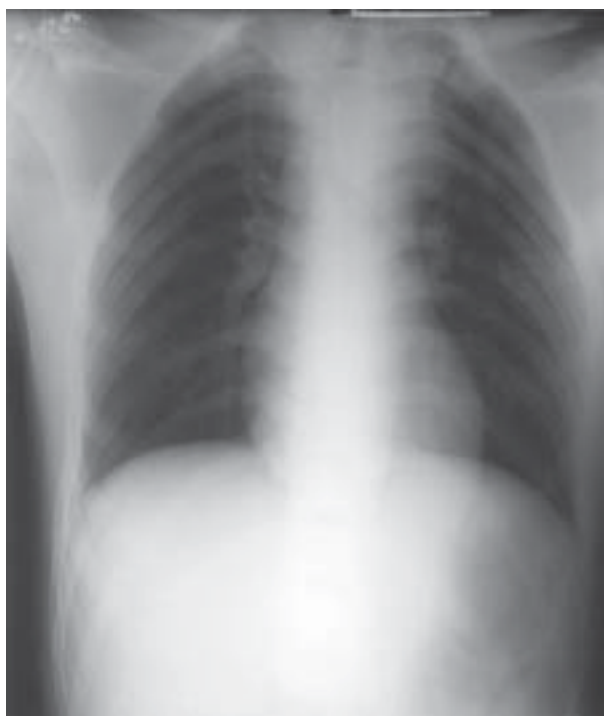

Rycina 1. Spoczynkowy zapis EKG przy przyjęciu: normogram, rytm zatokowy miarowy o częstości 78/min, zapis w granicach normy

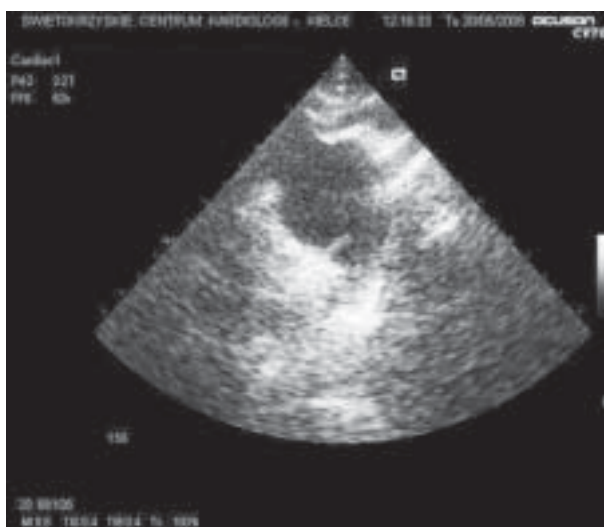
w przypadku bezobjawowego przebiegu choroby [2]. W niniejszej pracy przedstawiono przypadek 29-letniego mężczyzny z pourazowym tętniakiem łuku aorty skutecznie leczonym operacyjnie w trybie odroczonej w 6. miesiącu od urazu.

OPIS PRZYPADKU

Mężczyznę w wieku 29 lat, bez czynników ryzyka chorób układu sercowo-naczyniowego w wywiadzie, przyjęto na Oddział Intensywnej Terapii Medycznej (ordynator: dr M. Ostrowski), po wypadku komunikacyjnym, z powodu urazu wielonarządowego. Przy przyjęciu chory był w ciężkim stanie ogólnym, nieprzytomny, niewydolny oddechowo, zaintubowany i sztucznie wentylowany. W badaniu fizykalnym stwierdzono liczne powierzchowne rany tłuczone, szczególnie twarzy. Ciśnienie tętnicze wynosiło 145/90 mm Hg. W badaniach laboratoryjnych nie zaobserwowano odchyłań od normy, z wyjątkiem podwyższonego OB do 40 mm/h. W badaniu elektrokardiograficznym (EKG) zanotowano rytm zatokowy miarowy 78/min, bez zmian odcinka ST (ryc. 1). W wykonanej przy przyjęciu tomografii komputerowej (CT, *computed tomography*) głowy uwidoczniono krwiaka przymózgowego w okolicy czołowej prawej, z niewielką asymetrią układu komorowego. W badaniu CT kręgosłupa szyjnego stwierdzono złamanie lewej części łuku C6 i wyrostka poprzecznego C7, bez ucisku kanału kręgowego. Zdjęcie radiologiczne (RTG) klatki piersiowej wykazało poszerzony cień śródpiersia górnego po stronie lewej, z objawami ucisku na tchawicę (ryc. 2). Rozszerzono diagnostykę, wykonując przezklatkowe badanie echokardiograficzne. Stwierdzono tętniakowate poszerzenie łuku aorty o wymiarach 50 × 45 mm, z podejrzeniem odwarstwienia błony wewnętrznej i możliwą obecnością przyściennej skrzepliny (ryc. 3, 4). Wymiary aorty wstępującej i brzusznej były prawidłowe. W obrazie echokardiograficznym nie stwierdzono pourazowych zmian struktur serca ani niedomykalności zastawek półksiężycowatych

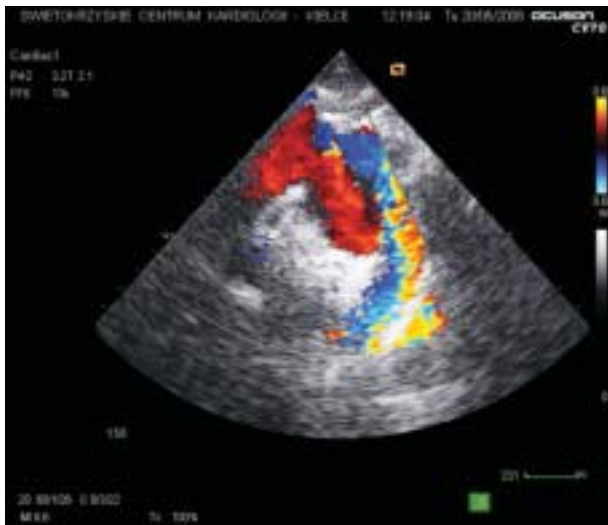

Rycina 2. Badanie RTG klatki piersiowej PA: poszerzony cień śródpiersia górnego po stronie lewej łączący się z łukiem aorty, z objawami ucisku na tchawicę nad poziomami kręgów Th2–Th3, płuca prawidłowo powietrzne. Nie stwierdzono odmy opłucnej, przepona wolna, sylwetka serca prawidłowa



Rycina 3. Badanie echokardiograficzne przezklatkowe, projekcja nadmostkowa: widoczny tętniak łuku aorty z podejrzeniem odwarstwienia błony wewnętrznej i możliwością przyściennej skrzepliny

aorty. Zaobserwowano niewielką hipokinezę przegrody międzykomorowej, z prawidłową frakcją wyrzutową lewej komory. W CT klatki piersiowej potwierdzono obecność pourazowe-



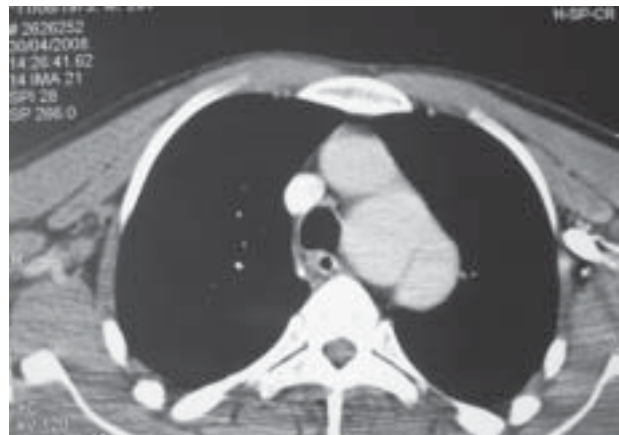
Rycina 4. Badanie echokardiograficzne przezklatkowe, projekcja nadmostkowa, badanie metodą kolorowego Dopplera: widoczny tętniak łuku aorty, podejrzenie izolowanego odwarstwienia błony wewnętrznej

go tętniaka łuku aorty o wymiarach $34 \times 43 \times 56$ mm, na granicy odejścia tętnicy podobojczykowej lewej, przemieszczającego tchawicę.

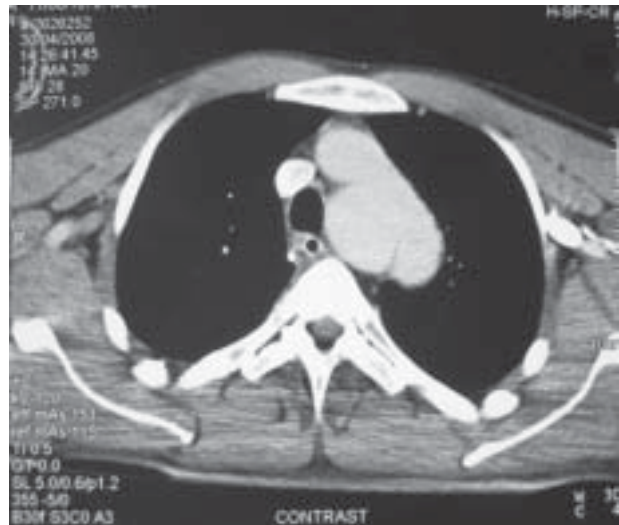W badaniu fizykalnym nie stwierdzono istotnej różnicy ciśnień na kończynach górnych i dolnych, a diureza i parametry wydolności nerek były w normie. U chorego przeprowadzono konsultację neurochirurgiczną, okulistyczną i ortopedyczną, wykluczając potrzebę pilnej interwencji. Po konsultacji kardiologicznej, ze względu na ciężki stan ogólny pacjenta, związany z przebyłym urazem wielonarządowym, zaplanowano zabieg operacyjny tętniaka aorty w trybie odroczonym. Zalecono leczenie zachowawcze oraz codzienne monitorowanie wymiarów tętniaka w badaniu echokardiograficznym.

W kolejnych dobach, w seryjnie wykonywanych przezklatkowych badaniach echokardiograficznych nie stwierdzono powiększania się wymiarów tętniaka. Badanie to sugerowało możliwość niewielkiego, izolowanego rozwarstwienia aorty. W 7. dobie hospitalizacji chorego ekstubowano. W CT klatki piersiowej oraz naczyń tętniczych z użyciem kontrastu stwierdzono stabilny obraz tętniaka łuku aorty o wymiarach $57 \times 49 \times 46$ mm, bez cech rozwarstwienia aorty (ryc. 5, 6). Pacjenta przeniesiono na Oddział Intensywnej Opieki Kardiologicznej. W następnych dobach hospitalizacji stan ogólny chorego ulegał stopniowej poprawie (*Glasgow Coma Scale* 15 pkt), rozpoczęto rehabilitację ruchową. Pacjent nie odczuwał bólów w klatce piersiowej. Wymagał skojarzonej terapii hipotensyjnej w celu utrzymania prawidłowych wartości ciśnienia tętniczego.

Po 6 miesiącach od urazu w Klinice Chirurgii Serca, Naczyń i Transplantologii CMUJ w Krakowie (kierownik kliniki:



Rycina 5. Badanie angio-CT z użyciem kontrastu: widoczny tętniak łuku aorty, bez cech rozwarstwienia



Rycina 6. Badanie angio-CT z użyciem kontrastu: widoczny tętniak łuku aorty, bez cech rozwarstwienia

prof. dr hab. n. med. J. Sadowski) przeprowadzono operację tętniaka łuku aorty. Zabieg wykonano w krążeniu pozaustrojowym, hipotermii ogólnej 28°C , z zastosowaniem kardioplegii krwistej. Wykonano plastykę łuku aorty z użyciem protezy Intervascular 20 mm, doszywając selektywnie ujścia tętnic dogłowych, oraz wstawki nadwieńcowej Vascutec 22 mm. Wczesny okres pooperacyjny był powikłany powstaniem krwiaka wokół protezy, z koniecznością retorakotomii. W pierwszych dobach po zabiegu chory wymagał podania amin katecholowych. Dalszy przebieg leczenia był bez powikłań. W kontrolnym przezklatkowym badaniu echokardiograficznym stwierdzono prawidłową funkcję protezy łuku aorty, z prawidłowymi przepływami krwi w aorcie i tętnicach dogłowych. Obecnie chory, bez dolegliwości, pozostaje pod systematyczną kontrolą ambulatoryjną.

OMÓWIENIE

Urazy i wypadki komunikacyjne są najczęstszą przyczyną zgonów wśród młodych osób [3]. Uraz aorty jest przyczyną 10–20% zgonów związanych z wypadkami [4]. Urazy aorty piersiowej wiążą się przede wszystkim z wypadkami komunikacyjnymi, w trakcie których gwałtowne hamowanie powoduje przesuwanie ku przodowi, wypełnionych krwią, łuku i początkowego odcinka aorty, niesynchronizowane z umocowaną więzadłami z klatką piersiową aortą zstępującą [4, 5]. Typowym miejscem uszkodzenia aorty piersiowej, w trakcie urazów komunikacyjnych, ale także narciarskich, jeździeckich związanych z nadmierną prędkością, jest jej cieśń w miejscu przyczepu więzadła tętniczego; natomiast upadki z dużej wysokości najczęściej wywołują przerwanie aorty wstępującej powyżej pierścienia zastawki. Rozpoznanie uszkodzenia aorty mogą utrudniać uszkodzenia wielonarządowe, do których dochodzi w trakcie wypadku. Tętniaki pourazowe są najczęściej tętniakami rzekomymi. Tętniak rzekomy powstaje wskutek pęknięcia naczynia — jego ścianę zewnętrzną tworzy wówczas krwiak powstały wokół przydanki. Najłagodniejszą postacią urazu aorty jest izolowane odwarstwienie błony wewnętrznej; w pozostałych typach dochodzi do odewania się błony środkowej od błony zewnętrznej [5].

U opisywanego chorego zmiany obejmowały łuk aorty na granicy odejścia tętnicy podobojczykowej lewej, tętniak powodował objawy ucisku, przemieszczając tchawicę. Pourazowe uszkodzenie aorty należy podejrzewać zawsze wówczas, gdy uraz powstaje pod wpływem gwałtownego hamowania lub uderzenia w klatkę piersiową, zarówno tępego, jak i penetrującego. Złamania żeber lub mostka, wzrost ciśnienia tętniczego na kończynach górnych, przy braku tętna na kończynach dolnych, obecność płynu w lewej połowie klatki piersiowej mogą towarzyszyć pęknięciu aorty. Podejrzenie tętniaka nasuwa najczęściej nieprawidłowy obraz RTG klatki piersiowej, zarówno w postaci ograniczonej masy guzowatej, imitującej na przykład guz zewnątrzsercowy, jak i rozlanego poszerzenia śródpiersia lub podwójnego zarysu łuku aorty często ze zwapnieniami [6]. Również w przypadku opisywanego chorego RTG klatki piersiowej stanowił punkt wyjścia do dalszej diagnostyki tętniaka.

Obecnie preferowanymi metodami obrazowania zarówno w przypadku wstępnej diagnostyki, jak i w celu monitorowania rozwoju tętniaka są echokardiografia przezklatkowa i przezprzełykowa, zwłaszcza w przypadku pacjentów z protezami zastawki aorty, CT z użyciem kontrastu, spiralna CT z rekonstrukcją 3D, rezonans magnetyczny i angiografia MR, pozwalające uwidocznić ścianę oraz światło tętniaka, jego średnicę, stosunek do otaczających struktur anatomicznych, wielkość skrzepliny, obecność zwapnień, a w przypadku rozwarstwienia kanał prawdziwy, rzekomy i zasięg rozwarstwienia [7, 8]. Badaniem rekomendowanym, a jednocześnie dostępnym i tanim, jest CT klatki piersiowej z użyciem kontrastu. U opisywanego chorego, mimo że wcześniej echo-

kardiografia przezklatkowa sugerowała możliwość dyssekcji aorty, ani badanie angio-CT, ani późniejsze badanie śródoperacyjne nie potwierdziły obecności odwarstwienia błony wewnętrznej. Tętniaki aorty mają tendencję do stałej ekspansji i powiększania się, mogą pękać do jamy opłucnowej, osierdzia lub śródpiersia, nawet wiele lat po przebyтым urazie. Ryzyko pęknięcia tętniaka wzrasta wraz z jego średnicą i wynosi około 28% w przypadku tętniaków o średnicy ponad 6 cm [5, 9]. Zwiększenie średnicy tętniaka powyżej 5,5–6,0 cm (w zespole Marfana i zastawce aortalnej dwupłatkowej $\geq 5,0$ cm) jest wskazaniem do operacji, podobnie jak duża dynamika (> 4 mm rocznie) poszerzania się aorty [5, 10–12]. Ważne wydaje się wprowadzenie standardu oceny wymiarów aorty przyjętego w danym ośrodku, jeżeli wskazania do interwencji ustala się jedynie na podstawie przyrostu średnicy aorty, ponieważ ocena tych zmian zależy istotnie od technik pomiaru, a także od stosowanych metod porównawczych. W przypadku opisywanego chorego badaniem rozstrzygającym rozpoznanie była CT z podaniem kontrastu, natomiast wymiary tętniaka monitorowano za pomocą powtarzanego badania echokardiograficznego. Pomiaru tętniaka przeprowadzane obiema metodami były zbliżone (56–57 mm). Rozmiary tętniaka i jego pourazowe pochodzenie zdecydowały o leczeniu operacyjnym, natomiast ciężki stan chorego w pierwszych tygodniach po urazie komunikacyjnym spowodował odroczenie terminu zabiegu. Chociaż w ostatnich latach rozwijają się techniki wewnątrznacyniowych operacji aorty (EVAR, *endovascular aortic repair*), polegające na implantacji stent-graftu w miejsce chorego odcinka aorty, problemem jest odpowiedni dobór chorych ze zmianami morfologicznymi kwalifikującymi do zabiegów przezskórnych; natomiast w celu ich oceny należy przeprowadzić długoterminowe obserwacje [13].

WNIOSKI

Obserwuje się wzrastający udział urazów jako przyczyny tętniaków aorty. Zawsze należy wykluczyć uszkodzenie aorty w przypadku urazów wielonarządowych klatki piersiowej, zwłaszcza że diagnostyka opiera się na metodach obrazowych względnie tanich i ogólnie dostępnych. Rokowanie w przypadku tętniaków pourazowych aorty jest złe i postępowanie z wyboru stanowi leczenie operacyjne, natomiast termin operacji (natychmiastowy lub odroczone) zależy od stanu chorego.

Piśmiennictwo

1. Bickerstaff LK, Pairolero PC, Hollier LH et al. Thoracic aortic aneurysms: a population-based study. *Surgery*, 1982; 92: 1103–1108.
2. Clouse WD, Hallett JW Jr, Schaf HV et al. Improved prognosis of thoracic aortic aneurysms. A population-based study. *JAMA*, 1998; 280: 1926–1929.
3. Herda J, Pawka B, Dreher P. Wypadki, urazy i zatrucia w populacji dzieci i młodzieży. *Probl Hig Epidemiol*, 2006; 87: 31.

4. Preter R, Chilcott M. Blunt trauma to the heart and great vessels. *N Engl J Med*, 1997; 336: 626–632.
5. Pasierski T. Choroby aorty. W: Pasierski T, Gaciong Z, Torbicki A, Szmidi J red. *Angiologia*. Wyd. 1, PZWL, Warszawa 2004: 200–201.
6. Chrzanowski Ł, Drożdż J, Kasprzak JD. Ogromny tętniak aorty zstępującej imitujący guz zewnątrzsercowy. *Kardiologia*, 2006; 64: 331–333.
7. Jedliński I, Duszyńska M, Jamrozek-Jedlińska M et al. Olbrzymi bezobjawowy tętniak rozwarstwiający aorty wstępującej u chorego po wszczepieniu zastawki biologicznej w lewe ujście tętnicze — opis przypadku. *Kardiologia*, 2007; 65: 717–719.
8. Plucińska I, Całka K, Jaźwiec P, Kuniej T. Pourazowy tętniak łuku aorty: objawy kliniczne i radiologiczne — opis przypadku. *Przegl Lek*, 2007; 64: 1039–1042.
9. Coady MA, Rizoo JA, Hammond GL et al. Surgical intervention criteria for thoracic aortic aneurysms: a study of growth rates and complications. *Ann Thorac Surg*. 1999; 67: 1922–1926.
10. Svensson LG, Kouchoukos NT, Miller DC et al. 3rd Society of Thoracic Surgeons Endovascular Surgery Task Force. Expert consensus document on the treatment of descending thoracic aortic disease using endovascular stent-grafts. *Ann Thorac Surg*, 2008; 85 (1 supl.): S1–S41.
11. Krasoń M, Krupa H, Zembala M. Wewnątrznaczyniowe leczenie tętniaków aorty piersiowej w roku 2008 — u kogo, dlaczego, kiedy? *Kardiologia*, 2008; 66: 364–370.
12. Erbel R. Diseases of the thoracic aorta. *Heart*, 2001; 86: 227–234.
13. Chollet-Rivier M. Placement of aortic endoprostheses. *Curr Opin Anaesthesiol*, 2000; 13: 409–413.