

# Pierwotna angioplastyka z implantacją stentu uwalniającego lek po operacji Bentall De Bono; późna restenoza w stencie uwalniającym lek

Primary percutaneous coronary intervention with DES implantation after Bentall De Bono procedure; late in-stent restenosis after DES implantation

Marek Tomala<sup>1</sup>, Andrzej Machnik<sup>1</sup>, Mieczysław Pasowicz<sup>2</sup>, Małgorzata Irzyk<sup>2</sup>, Bogusław Kapelak<sup>3</sup>, Jarosław Trębacz<sup>1</sup>, Piotr Wilkołek<sup>4</sup>, Robert Banyś<sup>2</sup>, Krzysztof Żmudka<sup>1</sup>

<sup>1</sup>Centrum Interwencyjnego Leczenia Chorób Serca i Naczyń z Pododdziałem Kardiologii Interwencyjnej, KSS im. Jana Pawła II, Kraków

<sup>2</sup>Ośrodek Diagnostyki, Prewencji i Telemedycyny z Pododdziałem Szybkiej Diagnostyki, KSS im. Jana Pawła II, Kraków

<sup>3</sup>Oddział Kliniczny Chirurgii Serca, Naczyń i Transplantologii, KSS im. Jana Pawła II, Kraków

<sup>4</sup>Oddział Kliniczny Chorób Serca i Naczyń, KSS im. Jana Pawła II, Kraków

## Abstract

We report a case of acute coronary syndrome in a 58 year-old man with a history of double Bentall De Bono procedure (redo due to endocarditis). During the second operation, both main native coronary arteries were anastomosed end-to-end to aortic prosthesis using short vein graft insertions. Four months later the patient presented to the CCU with unstable angina. Computed tomography-scan suggested bilateral ostial stenoses. Percutaneous coronary intervention of the left proximal anastomosis was performed with DES. 14 months later the patient was treated with in-(DES) DES implantation.

**Key words:** primary PCI, ACS, DES, ISR, Bentall De Bono, CABG

Kardiol Pol 2010; 68, 7: 838–842

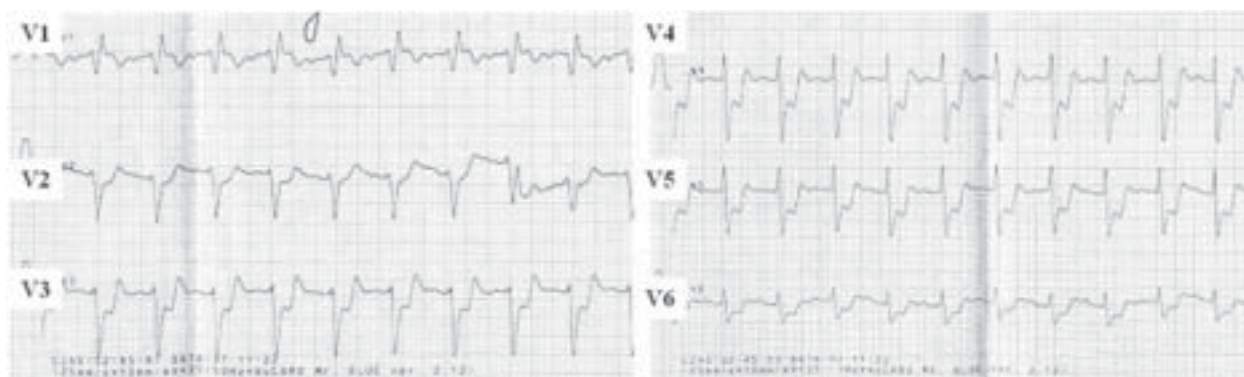## OPIS PRZYPADKU

Mężczyzna w wieku 58 lat został przyjęty w trybie pilnym do Izby Przyjęć Szpitala Specjalistycznego z powodu nawracających od około 8 godzin spoczynkowych dolegliwości bólowych w klatce piersiowej (XI 2007). Pacjent w styczniu 2007 roku przeżył zabieg wymiany aorty wstępującej i zastawki aortalnej na Composit Graft St Jude Medical 25A metodą Bentall De Bono z powodu tętniaka aorty wstępującej z niedomykalnością aortalną III stopnia. W lipcu 2007 roku chorego poddano powtórnej operacji wymiany aorty wstępującej z powodu objawów infekcyjnego zapalenia wsierdza z istotną niedomykalnością zastawki aortalnej. W kontrolnych hodowlach bakteryjnych z posiewów stwierdzono obecność MRSA. Podczas zabiegu operacyjnego wymieniono

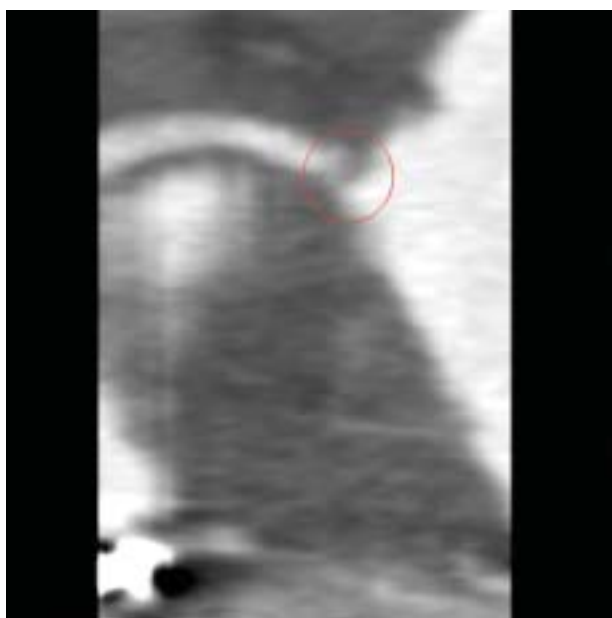
protezę aorty wstępującej na identyczną, a następnie zespolono zarówno prawą, jak i lewą tętnicę wieńcową z protezą poprzez wszycie wstawek żylnych z żyły odpiszczelowej metodą koniec do końca pomiędzy natywnymi tętnicami wieńcowymi a protezą aortalną. W badaniu przedmiotowym przy przyjęciu (XI 2007 — 4 miesiące po drugim zabiegu kardiochirurgicznym) stwierdzono cechy lewokomorowej niewydolności serca (Killip IV); ciśnienie tętnicze wynosiło 100/80 mm Hg. W badaniu EKG stwierdzono tachykardię zatokową 120/min, uniesienie odcinka ST w odprowadzeniu aVR do 2 mm, obniżenie odcinka ST w całej wstędze przedsercowej maksymalnie do 8 mm (ryc. 1). W badaniach laboratoryjnych nie stwierdzono wzrostu stężenia troponiny I. Wykonana w trybie pilnym tomografia kom-

## Adres do korespondencji:

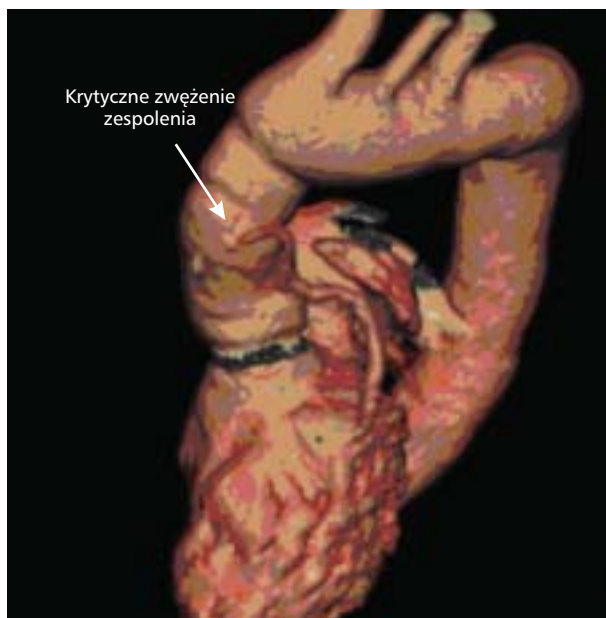
lek. Marek Tomala, Centrum Interwencyjnego Leczenia Chorób Serca i Naczyń z Pododdziałem Kardiologii Interwencyjnej, KSS im. Jana Pawła II, ul. Prądnicka, 31–202 Kraków, e-mail: marektomala@gmail.pl



Rycina 1. Elektrocardiogram spoczynkowy w chwili przyjęcia (XI 2007)



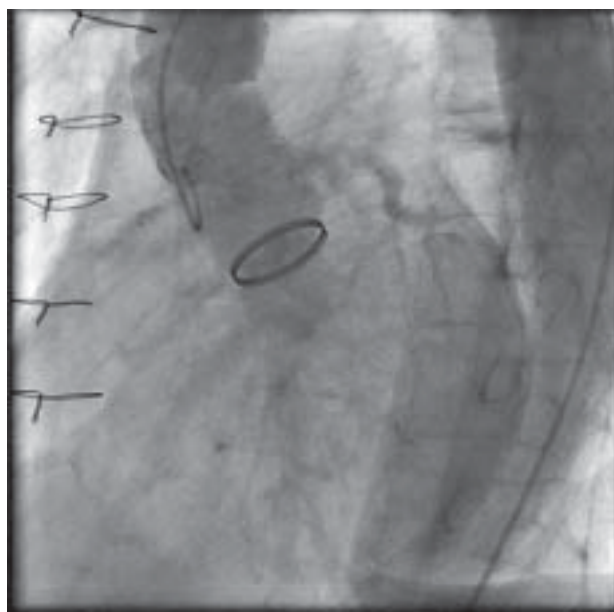
Rycina 2. Tomografia komputerowa zwężenia pomostu żylnego do pnia głównego lewej tętnicy wieńcowej w miejscu zespolenia proksymalnego



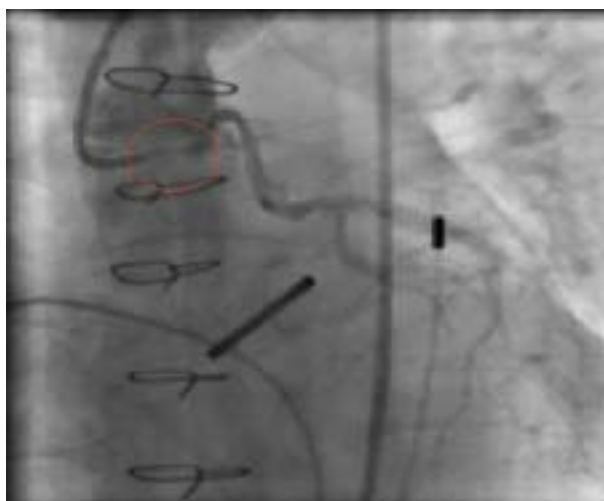Rycina 3. To samo zwężenie zobrazowane w rekonstrukcji 3D

puterowa serca i tętnic wieńcowych wykazała ciasne zwężenie obu pomostów żylnych do prawej i do lewej tętnicy wieńcowej w miejscu zespolenia proksymalnych z protezą aortalną (ryc. 2, 3). Pacjent nie zgodził się na proponowaną operację kardiochirurgiczną ponownego pomostowania aortalno-wieńcowego, wyraził natomiast zgodę na zabieg przezskórnej angioplastyki wieńcowej. Na podstawie badania koronarograficznego potwierdzono obecność krytycznego przewężenia miejsc zespolenia proksymalnych obu pomostów żylnych. W trakcie koronarografii nie udało się selektywnie uwidocznic ujścia prawej tętnicy wieńcowej, co najpewniej było spowodowane zmianą warunków anatomicznych po zabiegach na aorcie wstępującej (ryc. 4). Jed-

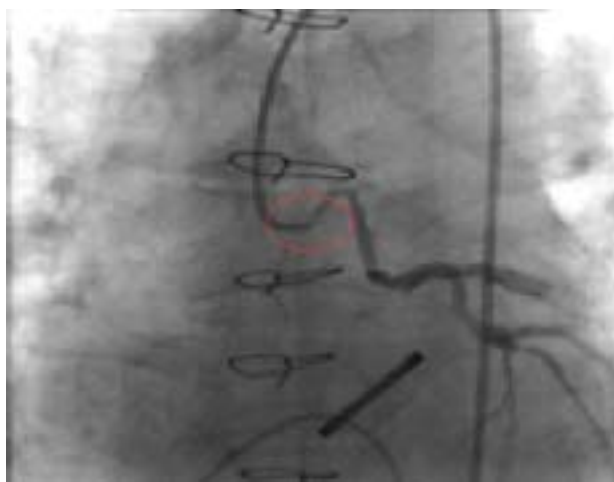nocześnie wykonano angioplastykę proksymalnego zespolenia pomostu żylnego z protezą aorty wstępującej. Po predylatacji cewnikiem balonowym Sprinter 3,0/12 mm, implantowano stent pokrywany lekiem (Xience V® Abbott Vascular, Redwood City, Kalifornia, 3,0/18 mm) [1, 2], który rozprężono do 14 atm (ryc. 5, 6), a następnie doprężono w ujściu balonem ze stentu ciśnieniem 18 atm. Osiągnięto zadowalającą wartość minimalnego pola powierzchni poszerzanego naczynia (MLA) 7,2 mm<sup>2</sup> w miejscu zespolenia proksymalnego, co potwierdzono w badaniu IVUS Volcano® (ryc. 7). Wobec ustąpienia dolegliwości bólowych, normalizacji zapisu EKG, trudności z selektywną kaniulacją ujścia prawej tętnicy wieńcowej odstąpiono od próby jej



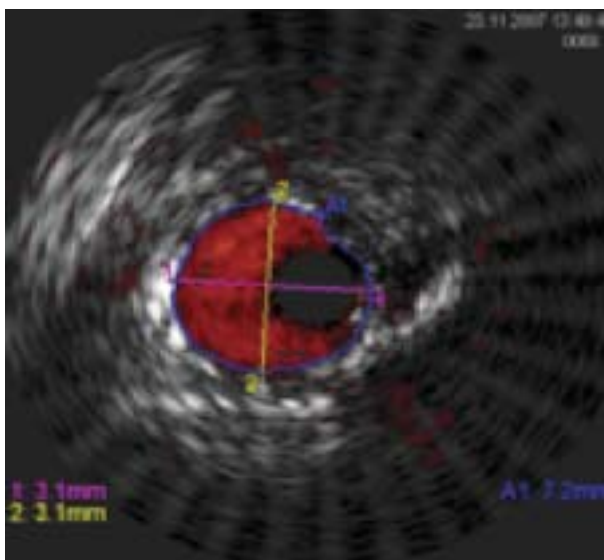
**Rycina 4.** Nieselektywne podanie kontrastu do aorty cewnikiem pig tail



**Rycina 6.** Optymalny angiograficznie wynik zabiegu; podanie nieselektywne z zatoki Valsalwy



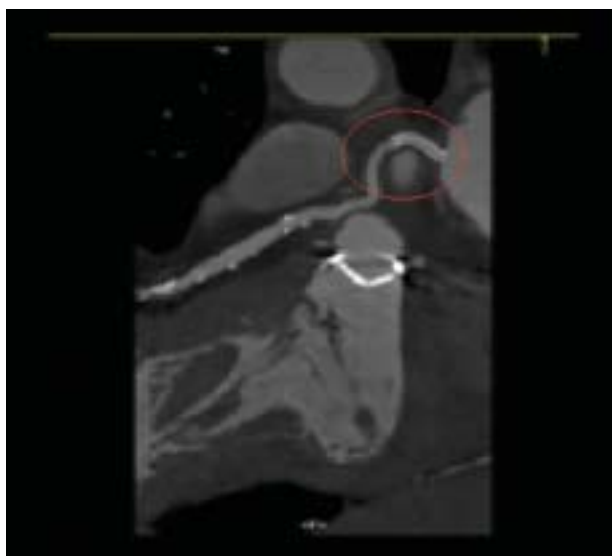
**Rycina 5.** Krytyczne punktowe zwężenie miejsca proksymalnego zespolenia pomostu żylnego z protezą aortalną



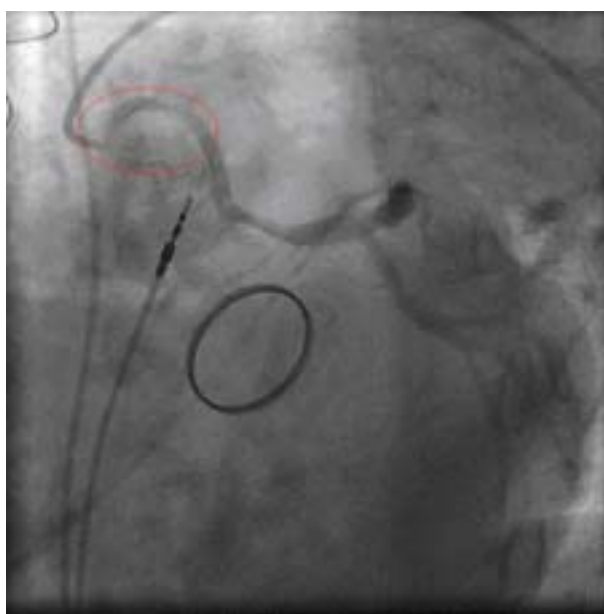
**Rycina 7.** Pomiar minimalnego pola powierzchni w miejscu zaimplantowanego stentu

angioplastyki. W 5. dobie hospitalizacji u pacjenta wystąpił blok przedsionkowo-komorowy III stopnia, co było powodem wszczęcia stymulatora VVI. Wybrany moduł stymulacji jednojamowej był uwarunkowany chęcią uniknięcia powikłań zakaźnych poprzez ograniczenie liczby implantowanych elektrod. W wykonanym po 9 miesiącach po zabiegu implantacji stentu kontrolnym badaniu angio-TK (Siemens Somatom Sensation 64 Cardiac i Somatom Definition) z rekonstrukcjami wykonanymi na stacji postprocesingowej

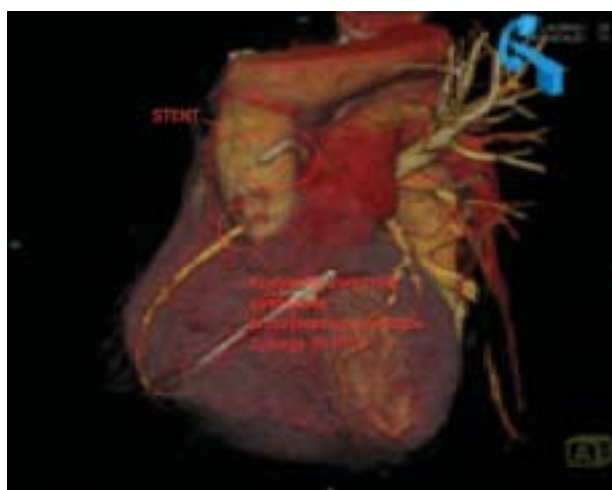3D Leonardo, przy użyciu aplikacji InSpace i Circulation (rekonstrukcje 2D MPR i 3D MIP i VRT) nie stwierdzono nawrotu zwężenia w miejscu zaimplantowanego stentu (ryc. 8, 9). Po 14 miesiącach od angioplastyki pacjent został przyjęty do szpitala z powodu spoczynkowych bólów w klatce piersiowej i duszności trwających od 10 godzin. Do dnia przyjęcia pacjent przyjmował kłopidogrel i nie występowały u niego żadne objawy. W badaniu przedmiotowym stwierdzono obrzęk płuc. Ze względu na stymulację typu VVI za-



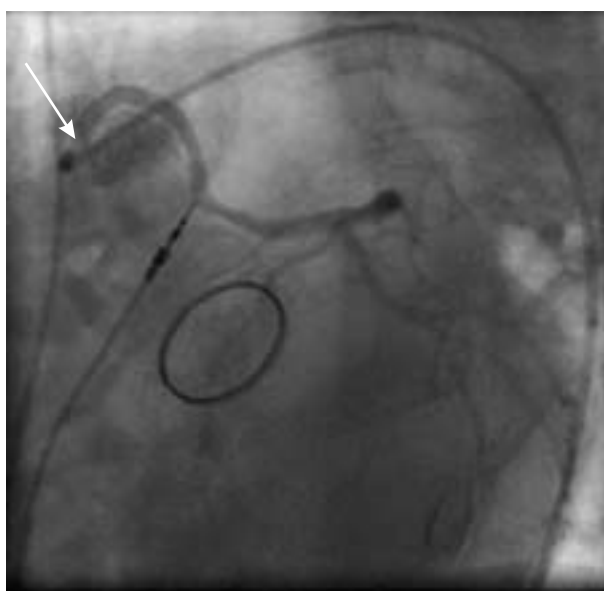
**Rycina 8.** Tomografia komputerowa; w miejscu zaimplantowanego stentu bez istotnego zwężenia



**Rycina 10.** Dwupunktowa restenoza w miejscu poprzednio implantowanego stentu



**Rycina 9.** Tomografia komputerowa — rekonstrukcja trójwymiarowa; w miejscu zaimplantowanego stentu bez zwężenia



**Rycina 11.** Optymalnie implantowany stent wystaje do aorty (strzałka), poza miejsce zespolenia pomostu żylnego z protezą aortalną

pis EKG przy przyjęciu był niediagnostyczny dla cech ostrego niedokrwienia. W badaniach laboratoryjnych stwierdzono niewielki wzrost stężenia troponiny I. W kontrolnej koronarografii zobrazowano dwupunktową restenozę w miejscu poprzednio implantowanego stentu (ryc. 10). Próba selektywnej kaniulacji prawej tętnicy wieńcowej, podobnie jak przy poprzednio wykonywanej koronarografii (XI 2007), była nieskuteczna. Ze względu na niestabilny klinicz-

nie stan pacjenta przy przyjęciu przed zabiegiem angioplastyki odstąpiono od wykonania badania IVUS. Ponieważ pacjent nie zgodził się na zabieg ponownego pomostowania aortalno-wieńcowego, przeprowadzono zabieg implantacji stentu uwalniającego lek (Endeavor® Zotarolimus Eluting Coronary Stent System Medtronic™ 3,5/24 mm), który rozprężono do 18 atm z dobrym wynikiem (ryc. 11), uzyskując stabilizację stanu klinicznego chorego. Wybór stentu

(elastyczność, łatwość dostarczenia do miejsca zwężenia) był podyktowany nietypowymi warunkami anatomicznymi (trudności z uzyskaniem dobrego podparcia przez cewnik prowadzący i prowadnik). W 3. dobie po zabiegu pacjenta wypisano do domu w stanie stabilnym z zaleceniem przyjmowania kłopidogrelu przez co najmniej 2 lata od daty zabiegu. W okresie kolejnych 4 miesięcy dolegliwości u pacjenta nie nawróciły.

## WNIOSKI

Autorzy po raz pierwszy opisują zabieg implantacji stentu w miejscu zwężenia proksymalnego zespolenia pomostu żylnego z protezą aorty wstępującej po zabiegu Bentall De Bono. Do zwężenia zespolenia w tej lokalizacji dochodzi bardzo rzadko, natomiast częstszym powikłaniem jest powstawanie tętniakowatych poszerzeń [3, 4]. Późną restenozę w stencie uwalniającym lek (> 12 miesięcy) opisywano już wcześniej [5]. Dokładna ocena kliniczna chorego i tomografia komputerowa tętnic wieńcowych są skutecznymi narzędziami służącymi do oceny obecności zwężeń w tej lokalizacji [6]. Z powodu dużej skuteczności metod interwencyjnych implantacja stentu u pacjentów ze zwężeniem zespolenia aor-

talno-wieńcowego z protezą aorty wstępującej staje się postępowaniem z wyboru, ponieważ kolejna operacja chirurgiczna wiąże się z wysokim ryzykiem.

## Piśmiennictwo

1. Kaplan S, Barlis P, Kiris A et al. Immediate procedural and long-term clinical outcomes following drug-eluting stent implantation to ostial saphenous vein graft lesions. *Acute Card Care*, 2008; 10: 88–92.
2. Assali Raz A, Vaknin-Assa H, Ben Dor I et al. Beneficial 2-years results of drug eluting stents in saphenous vein graft lesions. *EuroIntervention*, 2008; 4: 108–114.
3. Milano A D, Pratali S, Mecozzi G et al. Fate of coronary ostial anastomoses after the modified Bentall procedure. *Ann Thorac Surg*, 2003; 75: 1797–1801.
4. Topaz O, Rutherford MS, Mackey-Bojack S et al. Giant aneurysms of coronary arteries and saphenous vein grafts: angiographic findings and histopathological correlates. *Cardiovasc Pathol*, 2005; 14: 298–302.
5. Finn AV, Nakazawa G, Kolodgie FD et al. Temporal course of neointimal formation after drug-eluting stent placement: is our understanding of restenosis changing? *J Am Coll Cardiol Cardiovasc Interv*, 2009; 2: 300–302.
6. Auricchio A, Faletta F, Mocetti T et al. Acute coronary syndrome following recent Bentall-De Bono procedure. *Eur Heart J*, 2009; 30: 627.