

Katecholaminergiczny częstoskurcz komorowy traktowany początkowo jako arytmia z drogi odpływu prawej komory. Diagnostyka różnicowa CPVT, LQTS i RVOT

Catecholaminergic ventricular tachycardia initially diagnosed as right ventricular outflow tract arrhythmia.
Differential diagnosis of CPVT, LQTS and RVOT arrhythmia

Piotr Kukla¹, Katarzyna E. Biernacka², Marek Jastrzębski³, Leszek Bryniarski³

¹Oddział Internistyczno-Kardiologiczny, Szpital Specjalistyczny, Gorlice

²Klinika Wad Wrodzonych Serca, Instytut Kardiologii, Warszawa

³Klinika Kardiologii i Nadciśnienia Tętniczego, Szpital Uniwersytecki, Kraków

Abstract

We described a case of 33 year-old woman with catecholaminergic polymorphic ventricular tachycardia (VT) with first presentation as syncope in age of 14. In subsequent ECGs premature ventricular contractions (PVC) with morphology of left bundle branch block-like pattern with positive R wave in leads: II, III and aVF what suggested PVC arising from right ventricular outflow tract were observed. Nonsustained VT was observed. No ventricular arrhythmias were induced during EPS. The 2 unsuccessful sessions of ablation were performed in the right ventricular outflow area. The exercise test provoked bidirectional VT. The adrenaline infusion provoked bidirectional nonsustained VT and the U wave amplitude augmentation. Beta-blocker was initiated (bisoprolol). The patient is free of symptoms, only single PVC is observed.

Key words: CPVT, RVOT, LQTS, U wave

Kardiol Pol 2011; 69, 2: 177–179

WSTĘP

Katecholaminergiczny wielokształtny częstoskurcz komorowy (CPVT) do niedawna był uważany za bardzo rzadką pierwotną elektryczną chorobę serca, może być jednak przyczyną około 14% nagłych zgonów sercowych (SCD) w populacji ze strukturalnie zdrowym sercem [1]. Choroba przejawia się napadami nawracającego wielokształtnego częstoskurczu komorowego w czasie pobudzenia adrenergicznego (wysiłku, emocji), który może przechodzić w migotanie komór. Pierwsze objawy zwykle występują u dzieci i młodzieży. Ryzyko SCD u osób w wieku do 30 lat wynosi nawet 30–50% [2, 3].

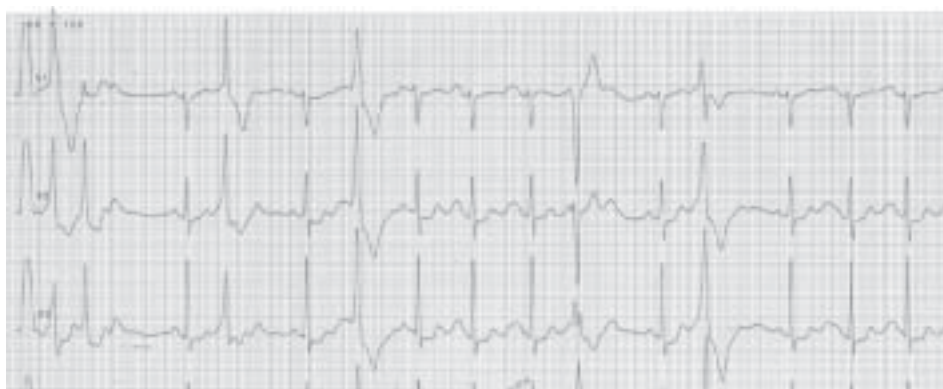OPIS PRZYPADKU

W niniejszej pracy przedstawiono przypadek 33-letniej pacjentki, u której pierwszym objawem choroby była utrata przytomności w wieku 14 lat i okresowe nierówne bicie serca, częstsze od 23. roku życia. Chora była kilkakrotnie hospitalizowana, a zaburzenia rytmu nie poddawały się farmakoterapii (metoprolol, propafenon, sotalol, amiodaron). Wielokrotnie wykonywane badanie echokardiograficzne wykluczało strukturalne uszkodzenie mięśnia sercowego. W spoczynkowych elektrokardiogramach obserwowano pojedyncze pobudzenia przedwczesne o kształcie bloku lewej odnogi pęczka

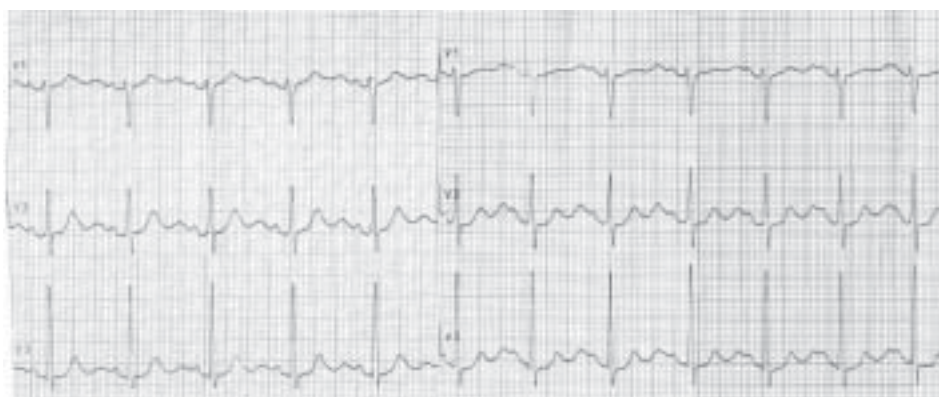Adres do korespondencji:

dr n. med. Piotr Kukla, Oddział Internistyczno-Kardiologiczny, Szpital Specjalistyczny im. H. Klimontowicza, ul. Węgierska 21, 38–300 Gorlice, tel: +48 18 35 53 415, e-mail: kukla_piotr@poczta.onet.pl

Copyright © Polskie Towarzystwo Kardiologiczne



Rycina 1. Spoczynkowe EKG, fragment odprowadzenia V1–V3. Wlew z adrenaliny. Uwagę zwraca wydatna fala U w przedwczesnych pobudzeniach komorowych, inicjowanie pobudzeń komorowych na szczycie fali U, rzekomo ogromne P wskutek nakładania się wydatnej fali U na załamek P



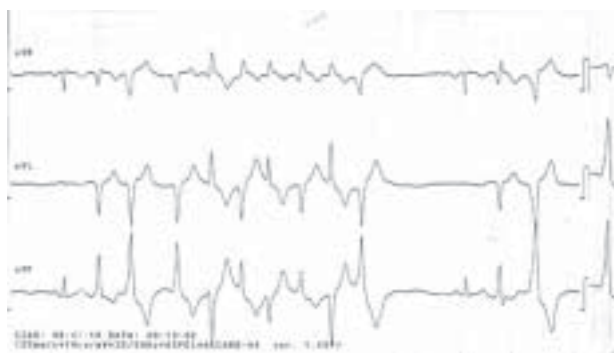
Rycina 2. Spoczynkowe EKG, odprowadzenia V1–V3. Po lewej stronie przed wlewem z adrenaliny, po prawej tuż po zakończeniu wlewu z adrenaliny. Uwagę zwraca wyraźny wzrost fali U. Przed podaniem adrenaliny stosunek amplitudy załamka T/U > 1, po zakończeniu wlewu adrenaliny stosunek załamka T/U < 1

Hisa (LBBB) z dodatnimi zespołami QRS w odprowadzeniach II, III i aVF, co sugerowało arytmie komorową pochodzącą z drogi odpływu prawej komory (RVOT). Z powodu nawracających epizodów nietrwałego częstoskurczu komorowego (NSVT) przeprowadzono badanie elektrofizjologiczne, w którym nie indukowano arytmii komorowej. Wykonano dwie sesje ablacji 3 ognisk arytmii w RVOT. Ablacja każdorazowo była skuteczna, ale krótkotrwała i po kilku miesiącach arytmia nawracała. Podczas kolejnego rutynowego badania kontrolnego w Poradni Kardiologicznej zwrócono uwagę, że w 24-godzinnym EKG występowały: arytmia komorowa wieloogniskowa, nasilająca się przy częstotliwości rytmu serca 100–130/min oraz epizody bezobjawowego NSVT o kształcie bloku prawej odnogi pęczka Hisa (RBBB); pary pobudzeń komorowych o przeciwstawnym kierunku; wydatna fala U w pobudzeniach komorowych przedwczesnych i w pobudzeniach poekstrasystolicznych (ryc. 1). Wysunięto podejrzenie CPVT. W trakcie próby wysiłkowej wystąpił bezobjawo-

wy jednokształtny NSVT, który przekształcił się w dwukierunkowy VT. W próbie farmakologicznej z adrenaliną indukowano wieloogniskową arytmie komorową i pary pobudzeń komorowych przypominające dwukierunkowy VT. Zaobserwowano także wzrost amplitudy fali U (ryc. 2, 3). Ustalono rozpoznanie CPVT. Włączono beta-adrenolityk (bisoprolol) w dawce wstępnej 10 mg/d., pacjentkę pouczono o szkodliwym wpływie stresu i wysiłku fizycznego. Obecnie chora nie zgłasza dolegliwości, a w kolejnych badaniach EKG metodą Holtera utrzymuje się pojedyncza arytmia komorowa.

OMÓWIENIE

W przypadku występowania arytmii komorowej w strukturalnie zdrowym sercu należy przeprowadzić diagnostykę różnicową, biorąc pod uwagę: arytmie komorową z drogi odpływu prawej lub lewej komory; zespół długiego QT (LQTS); CPVT. W opisanym przypadku rozpoznanie zaburzeń rytmu z RVOT było przyczyną skierowania chorej na ablację,



Rycina 3. Elektrokardiogram zarejestrowany w czasie próby z adrenaliną. Nietrwały dwukierunkowy częstoskurcz komorowy

która 2-krotnie okazała się nieskuteczna. Sumitomo i wsp. [4] stwierdzili, że u 81% chorych z CPVT arytmia komorowa miała jedno ognisko, najczęstszym miejscem wyzwalania arytmii był RVOT (56% osób). Dlatego nie dziwi fakt, że na pewnym etapie choroby CPVT może być uważany, podobnie jak w niniejszym przypadku, jako arytmia komorowa z RVOT. Katecholaminergiczny wielokształtny częstoskurcz komorowy nie ma charakterystycznych cech elektrokardiograficznych, czasem obserwuje się bradykardię zatokową i wydatną falę U [5]. Wydatna fala U może sprawiać trudności w identyfikacji końca załamka T i tym samym wiarygodnego oszacowania odstępu QT/QTc, co może skutkować fałszywym rozpoznaniem wydłużonego odstępu QT. U opisywanej chorej obserwowano wydatną falę U szczególnie w komorowych pobudzeniach przedwczesnych, w trakcie wlewu adrenaliny oraz w pobudzeniach poekstrasystolicznych (ryc. 1). Wydatna fala U nakładała się na załamek P w trakcie tachykardii i wlewu adrenaliny, dając fałszywy obraz niezwykle wysokiego i szerokiego załamka P [6]. Arytmia komorowa o bardzo długim czasie sprzężenia (540–580 ms) u opisywanej chorej była indukowana na szczycie wydatnej fali U (ryc. 1). Długi czas sprzężenia arytmii komorowej obserwuje się także w LQTS. Przy różnicowaniu z LQTS należy brać pod uwagę także rzadsze postacie tego zespołu, a zwłaszcza zespół Andersen-Tawila (ATS) (LQTS typu 7), charakteryzujący się przejściowymi niedowładami niezależnymi od stężenia potasu w surowicy. W ATS odstęp QT bywa prawidłowy, obserwuje się natomiast wydatną falę U i wy-

dłużenie odstępu T-U (wyrażonego jako odstęp od szczytu T do szczytu U) > 240 ms [7]. Wydatna fala U, oprócz hipokaliemii, ostrego niedokrwienia mięśnia sercowego czy przestępu lewej komory, może zatem występować także u pacjentów bez organicznych chorób serca i bez zaburzeń elektrolitowych. W diagnostyce CPVT może być przydatny test farmakologiczny z adrenaliną. Warto rozpowszechnić wykonywanie testu z małą dawką adrenaliny ($0,1 \mu\text{g/kg/min}$ i.v.) w przypadku: młodych chorych po epizodzie nagłego zatrzymania krążenia bez organicznej choroby serca oraz chorych z arytmia komorową, szczególnie wieloogniskową, która nawraca mimo sesji ablacji. Test farmakologiczny z adrenaliną jest przydatny w diagnostyce różnicowej LQTS i CPVT. W przypadku CPVT próba z adrenaliną wywołuje typową dla CPVT arytmie komorową, a w przypadku LQTS — paradoksalne wydłużenie odstępu QTc. Wydłużenie odstępu QTc > 30 ms ma wartość prognostyczną w rozpoznawaniu LQTS typu 1 u pacjentów z wyjściowo prawidłowym odstępem QT [8].

Konflikt interesów: nie zgłoszono

Piśmiennictwo

1. Tester DJ, Ackerman MJ. Postmortem long QT syndrome genetic screening for sudden unexplained death in the young. *J Am Coll Cardiol*, 2007; 49: 240–243.
2. Priori SG, Napolitano C, Memmi M et al. Clinical and molecular characterization of patients with catecholaminergic polymorphic ventricular tachycardia. *Circulation*, 2002; 106: 69–74.
3. Leenhardt A, Lucet V, Denjoy I et al. Catecholaminergic polymorphic ventricular tachycardia in children. A 7 years follow-up of 21 patients. *Circulation*, 1995; 91: 1512–1519.
4. Sumitomo N, Harada K, Nagashima K et al. Catecholaminergic polymorphic ventricular tachycardia. Electrocardiographic characteristics and optimal therapeutic strategies to prevent sudden cardiac death. *Heart*, 2003; 89: 66–70.
5. Aizawa Y, Komura S, Okada S et al. Distinct U wave changes in patients with catecholaminergic polymorphic ventricular tachycardia. *Int Heart J*, 2006; 47: 381–389.
6. Nagakawa M, Ito M, Takahashi N et al. Dynamics of T-U wave in patient with idiopathic ventricular tachycardia from the right outflow tract. *PACE*, 2004; 27: 148–155.
7. Zhang L, Benson DW, Tristani-Firouzi M et al. Electrocardiographic features in Andersen-Tawil syndrome patients with KCNJ2 mutation: characteristics T-U-wave pattern predict the KCNJ2 genotype. *Circulation*, 2005; 111: 2720–2726.
8. Vyas H, Hejlik J, Ackermann MJ. Epinephrine QT stress testing in the evaluation of congenital LQTS: diagnostic accuracy of paradoxical QT response. *Circulation*, 2006; 113: 1385–1392.