

Nieprawidłowy elektrokardiogram z cechami blizny po zawale ściany dolno-bocznej. Kardiomiopatia przerostowa nie jedno ma imię

Abnormal electrocardiogram with signs of an old infero-lateral myocardial infarction scar. Hypertrophic cardiomyopathy has not one name

Piotr Kukla¹, Marek Jastrzębski², Wojciech Kurdzielewicz¹

¹Oddział Internistyczno-Kardiologiczny, Szpital Specjalistyczny, Gorlice

²Klinika Kardiologii i Nadciśnienia Tętniczego, Szpital Uniwersytecki, Kraków

Abstract

We described a case of a 59-year-old woman without clinical significance. Abnormal resting electrocardiogram (ECG) was the cause of the cardiology consultation. The patient complained of the poor exercise tolerance for a year. The resting ECG showed: sinus rhythm 58/min, left axis deviation (QRS axis: 79°), PQ interval: 108 ms, P wave axis: 77°, QRS duration: 106 ms, QT/QTc interval: 452/450 ms. QS morphology in leads: II, III, aVF and V₅–V₆ with QRS (QS) fragmentation. The Q wave in lead V₄ with its duration of 20 ms, and amplitude of 2 mm. The poor progression of R wave in leads V₂ and V₃. Positive, symmetric T waves in leads: II, III, aVF and V₅–V₆. Negative T wave in leads I and aVL. Increased S wave amplitude in leads: V₂ — 33 mm, V₃ — 29 mm. Positive QRS direction in lead aVR. What should be taken into consideration in differential diagnosis? 1) previous infero-lateral myocardial infarction; 2) myocardial hypertrophy; 3) possibility of preexcitation. Based on echocardiography hypertrophic cardiomyopathy was recognised with marked septum hypertrophy to 28 mm and with normal thickness of posterior wall (9 mm). The magnetic resonance of the heart confirmed the echocardiography findings.

Key words: electrocardiogram, hypertrophic cardiomyopathy, pathologic Q wave

Kardiol Pol 2012; 70, 10: 1068–1070

Poniżej przedstawiono elektrokardiogram (EKG) 59-letniej, dotychczas nielezionej pacjentki. Nieprawidłowy EKG spoczynkowy był powodem skierowania chorej na konsultację kardiologiczną. Kobieta uskarżała się na obniżoną tolerancję wysiłku od około roku. Na rycinie 1A przedstawiono spoczynkowy EKG: rytm zatokowy miarowy 58/min, lewogram (oś zespołu QRS: 79 stopni), odstęp PQ: 108 ms, oś załamka P: 77 stopni, czas trwania zespołu QRS: 106 ms, odstęp QT/QTc: 452/450 ms; zespoły QS w odprowadzeniach II, III, aVF i V₅–V₆ z zawężeniem zespołu QRS (QS); załamek Q w odprowadzeniu V₄ o czasie trwania 20 ms, amplituda 2 mm; redukcja progresji załamka R w odprowadzeniach V₂ i V₃; dodatnie symetryczne załamki T w odprowadzeniach II, III, aVF i V₅–V₆; ujemny załamek T w odprowadzeniach I, aVL; zwiększona amplituda załamka S

w odprowadzeniach V₂ (33 mm) i V₃ (29 mm) (ryc. 1B); dodatni zwrot zespołu QRS w odprowadzeniu aVR. Chorą skierowano na badanie echokardiograficzne.

Co należy brać pod uwagę w diagnostyce różnicowej, widząc taki elektrokardiogram?

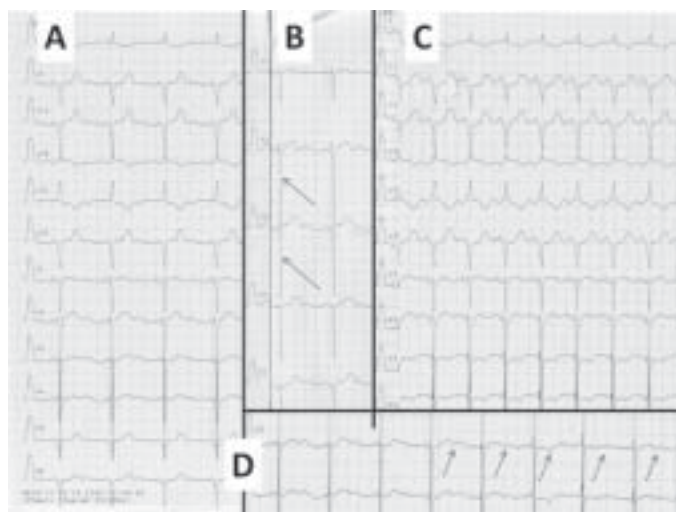
1. przebyty zawal ściany dolnej i bocznej, chorobę niedokrwinną serca;
2. możliwość preekscytacji — skrócony odstęp PQ;
3. przerost mięśnia sercowego.

Ad 1. Za możliwością przebytego zawału serca przemawiają zespoły QS w zakresie ściany dolno-bocznej, redukcja progresji załamka R w odprowadzeniach V₂ i V₃, na niedokrwienie ściany bocznej serca może wskazywać obecność ujemnego załamka T w odprowadzeniach I i aVL.

Adres do korespondencji:

dr n. med. Piotr Kukla, Oddział Internistyczno-Kardiologiczny, Szpital Specjalistyczny, ul. Węgierska 21, 38–300 Gorlice, tel: +48 18 35 53 415, e-mail: kukla_piotr@poczta.onet.pl

Copyright © Polskie Towarzystwo Kardiologiczne



Rycina 1. A. Elektrokardiogram spoczynkowy pacjentki — opis w tekście; B. Elektrokardiogram spoczynkowy pacjentki — panel odprowadzeń przedsercowych (strzałki: amplituda załamka S w odprowadzeniach V_2 i V_3); C. Zapis po podaniu adenozyzny; D. Niestabilność elektryczna — zmienność kompleksu załamka T i załamka U (strzałki)

Ad 2. Za możliwością preeksycytacji przemawia skrócony odstęp PQ, choć zespoły QS i załamki Q w odprowadzeniu V_6 czynią preeksycytację bardzo mało prawdopodobną. Ponadto między końcem załamka P a początkiem zespołu QRS jest linia izoelektryczna i odstęp ten wynosi 10–30 ms. Test z adenozyzną wykonany u pacjentki pod kątem obecności drogi dodatkowej miał wynik ujemny, jednak w jego trakcie obserwowano pojawienie się ujemnych załamków T w odprowadzeniach V_3 i V_4 oraz obniżenie odcinka ST w odprowadzeniach II, III, aVF i V_3 – V_6 , bez żadnych objawów klinicznych (ryc. 1B).

Ad 3. Na pierwszy „rzut oka” ten EKG nie przedstawia wyraźnych cech przerostu lewej komory (LVH). Opierając się na najczęściej stosowanym kryterium przerostu, czyli wskaźniku amplitudowym Sokołowa: amplituda załamka S w V_1 + amplituda załamka R w V_5 lub V_6 > 35 mm, w opisywanym przypadku wynosi 11 mm, lub jego modyfikacji: amplituda załamka S w V_2 + amplituda załamka R w V_5 lub V_6 > 45 mm, w opisanym przypadku wynosi 32 mm (ryc. 1B). Amplituda załamka R w aVL wynosi 8 mm (dla LVH > 11 mm). Jedynie rzadziej stosowany wskaźnik, który determinuje płeć: amplituda załamka S w V_3 + amplituda załamka R w aVL > 28 mm dla mężczyzn i > 20 mm dla kobiet, w opisanym przypadku przemawiał za przerostem mięśnia sercowego, wynosił 37 mm (ryc. 1B). Przy dużej amplitudzie załamków S w odprowadzeniach V_2 i V_3 trzeba zatem pamiętać o tym kryterium, szczególnie przy prawidłowej amplitudzie załamków R w odprowadzeniach przedsercowych czy kończynowych wg kryterium Sokołowa.

Czasochłonna skala punktowa Romhila-Esteza również w niniejszym przypadku wskazuje na LVH (LVH \geq 5 punktów), amplituda załamka S \geq 30 mm w V_2 – V_3 (3 punkty), oś serca

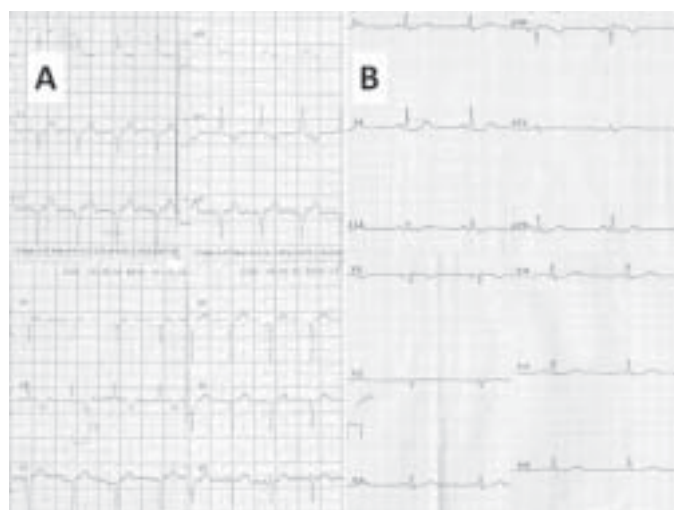
w lewo > 30 stopni (2 punkty), czas trwania zespołu QRS > 90 ms (1 punkt), co daje u opisaney pacjentki łącznie 6 punktów.

Należy pamiętać, że zarówno kryterium Sokołowa, jak i skala Romhila-Esteza charakteryzują się bardzo małą czułością w diagnostyce LVH (10–30% skala Sokołowa i 35–50% skala Romhila-Esteza).

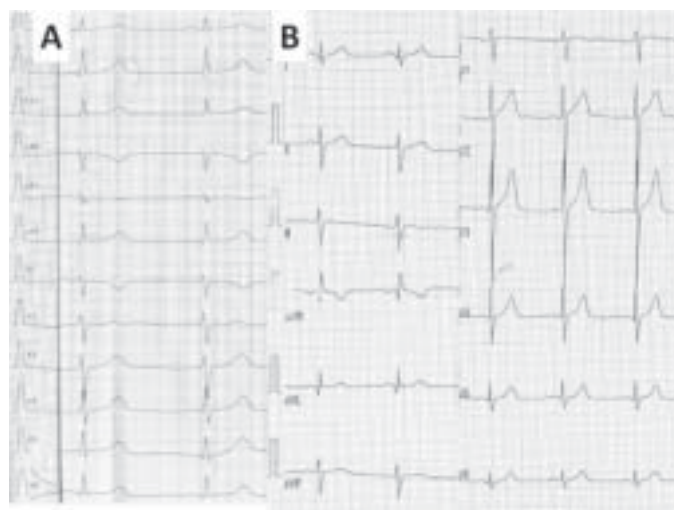
Zwraca też uwagę wydatny załamek U w odprowadzeniach V_2 – V_4 , dodatni załamek U w odprowadzeniach II, III, aVF i V_1 oraz ujemny załamek U w odprowadzeniach I i aVL. Przy okazji opisu zaburzeń repolaryzacji warto także zaznaczyć rozdwojenie załamka T w odprowadzeniach V_3 i V_4 . O niestabilności elektrycznej mięśnia sercowego świadczy nagle labilność okresu repolaryzacji: rozdwojone dodatnie załamki T z załamkiem U i nagle pojawienie się ujemnego załamka T bez załamka U oraz kolejno zmniejszenie amplitudy rozdwojonego załamka T, najlepiej widoczne w odprowadzeniach V_3 i V_4 (ryc. 1D, strzałki).

Na podstawie badania echokardiograficznego serca rozpoznano kardiomiopatię przerostową (HCM) ze znacznym przerostem przegrody międzykomorowej do 28 mm, z prawidłową grubością ściany tylnej (9 mm). W badaniu echokardiograficznym stwierdzono dysfunkcję rozkurczową LV i łągodnie powiększony lewy przedsionek. Nie stwierdzono zawężania w drodze wypływu LV. W koniuszku LV zwracało uwagę nadmierne beleczkowanie, co wymagało różnicowania z niescaleniem koniuszka LV.

Wykonano rezonans magnetyczny serca, który potwierdził znaczny przerost części podstawnej i środkowej ściany przedniej oraz przedniej części przegrody międzykomorowej do 28 mm. Potwierdzono wzmożone beleczkowanie przy ścianie tylnej, bocznej i przedniej części przegrody międzykomorowej, jednak stosunek grubości części beleczkowej do



Rycina 2. Elektrokardiogram u krewnych pacjentki — siostra I (A); siostra II (B)



Rycina 3. Elektrokardiogram spoczynkowy u syna (A) i córki (B) pacjentki

części litej ściany wynosił: 2:0, 2:2, 2:0, odpowiednio dla wymiennych wcześniej ścian i nie spełniał kryteriów niescalenia LV. Widoczny był objaw SAM (*systolic anterior motion*). Nie uwidoczniono regionalnych zaburzeń kurczliwości, frakcja wyrzutowa wynosiła 78%. W obrazach T1-zależnych nie stwierdzono cech zapalenia mięśnia sercowego. Po podaniu kontrastu w części podstawnej przedniej części przegrody międzykomorowej widoczny był śródścienny obszar opóźnionego kontrastowania.

Chorej włączono do leczenia bisoprolol w dawce 10 mg/d. W 24-godzinym EKG zaobserwowano epizody nietrwałego częstoskurczu komorowego. Wywiad rodzinny uzupełniono o nagłe zgonu sercowe (kuzyn zmarł nagle w wieku 32 lat). Ze względu na całość obrazu klinicznego chorą zakwalifikowano do implantacji kardiowertera-defibrylatora w ramach prewencji pierwotnej nagłego zgonu sercowego.

Wykonano rodzinne badanie przesiewowe — EKG u 2 siostr pacjentki (ryc. 2A, B) oraz u syna (ryc. 3A) i córki (ryc. 3B) pacjentki. Obraz EKG u jednej siostry (ryc. 2A) wskazywał na możliwość HCM (podobieństwo elektrokardiograficzne do probandki), obraz EKG drugiej siostry (ryc. 2B) był prawidłowy, obraz EKG syna również może wskazywać na stadium wstępne HCM (znaczne odchylenie osi QRS w lewo: 117 stopni). W badaniu echokardiograficznym wykonanym u syna i córki nie stwierdzono patologii, w tym cech HCM. Elektrokardiogram syna, podobny morfologicznie do EKG pacjentki, wskazywał na bardzo duże prawdopodobieństwo rozwoju HCM. Należy pamiętać, że u niektórych chorych zmiany w EKG mogą nawet o 10 lat wyprzedzać pojawienie się ekspresji fenotypowej HCM w badaniu echokardiograficznym.