

Obniżenie progu defibrylacji poprzez implantację elektrody defibrylującej do vena azygos

Change of defibrillation vector with addition of an azygos vein coil lowers defibrillation threshold

Marek Jastrzębski¹, Danuta Czarnicka²

¹Klinika Kardiologii i Nadciśnienia Tętniczego, Szpital Uniwersytecki, Kraków

²Klinika Kardiologii i Nadciśnienia Tętniczego, Collegium Medicum, Uniwersytet Jagielloński, Kraków

Abstract

A 34-year-old male with dilated cardiomyopathy and advanced heart failure was referred for defibrillator implantation for primary prevention of sudden cardiac death. During implantation despite multiple right ventricular (RV) lead positions (out-flow tract, septum, apex) and various defibrillation vector combinations (superior vena cava coil on/off, polarity reversal, tilt change), the maximum energy shock (40 J) from the implanted device was unsuccessful in restoring the sinus rhythm. In a straightforward fashion another regular single coil shocking lead was introduced to the azygos vein using telescoping system for coronary sinus cannulation and coronary vein subselection. The terminal pin of the new shocking coil was inserted into the superior vena cava coil port of the device header; the old superior vena cava coil pin and the redundant RV pacing IS-1 pin of the new lead were capped. This resulted in a successful defibrillation with the energy of 30 J and thus in obtaining the required 10 J safety margin. Azygos vein implantation technique was described and its merits discussed.

Key words: high defibrillation threshold, azygos vein, defibrillation vector, implantable cardioverter-defibrillator, sudden death

Kardiol Pol 2012; 70, 11: 1202–1204

OPIS PRZYPADKU

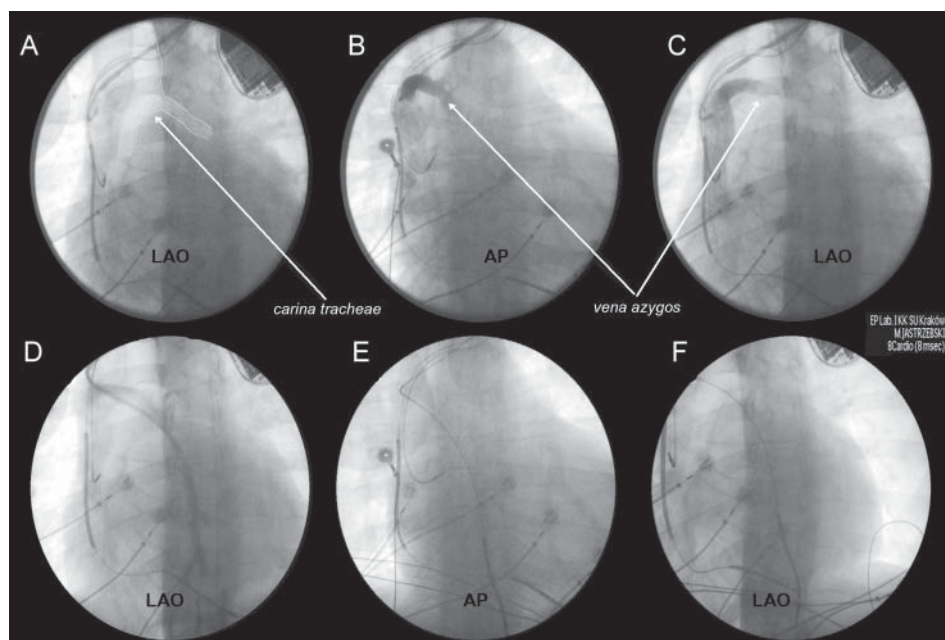
Mężczyznę w wieku 34 lat z idiopatyczną kardiomiopatią rozstrzeniową i zaawansowaną niewydolnością serca przyjęto do celu wszczepienia kardiowertera-defibrylatora w ramach prewencji pierwotnej nagłej śmierci sercowej. W badaniu echokardiograficznym stwierdzono znaczne powiększenie lewej komory (wymiar rozkurczowy 81 mm) i istotnie obniżoną frakcję wyrzutową (18%). Podczas zabiegu stwierdzono wysoki próg defibrylacji, powyżej maksymalnej energii (40 J) wszczepionego urządzenia (LUMAX 340 DRT, Biotronik). Podjęto klasyczne kroki w celu obniżenia progu defibrylacji, tj. zmieniono kilkakrotnie wektor defibrylacji, przemieszczając elektrodę prawokomorową z toru wypływu do koniuszka prawej komory, następnie odłączono zwój umieszczony w ży-

le próżnej górnej/prawym przedsionku, odwrócono polarność fali defibrylującej, a także zmieniono charakterystykę kształtu impulsu defibrylującego (z 'biphasic' na 'biphasic 2'). Żaden z tych zabiegów nie przyniósł efektu. Rytm zatokowy musiano przywracać za każdym razem defibrylacją zewnętrzną. Na tym etapie zakończono zabieg, biorąc pod uwagę to, że liczne indukcje migotania komór i defibrylacje mogą być przyczyną czasowego narosnięcia progu defibrylacji. Niestety, ponowna ocena progu defibrylacji po 6 tygodniach przyniosła taki sam wynik — defibrylacja energią 40 J nie była skuteczna. Nieskuteczność defibrylacji odniesiono do obecności uznanych czynników ryzyka wystąpienia takiego zjawiska — znacznej rozstrzeni (wymiar rozkurczowy 81 mm) i niskiej frakcji wyrzutowej lewej komory (18%).

Adres do korespondencji:

dr n. med. Marek Jastrzębski, I Klinika Kardiologii i Nadciśnienia Tętniczego, ul. Kopernika 17, 31–501 Kraków, tel: +48 12 424 73 14, faks: +48 12 434 73 20, e-mail: mcjastrz@cyf-kr.edu.pl

Copyright © Polskie Towarzystwo Kardiologiczne



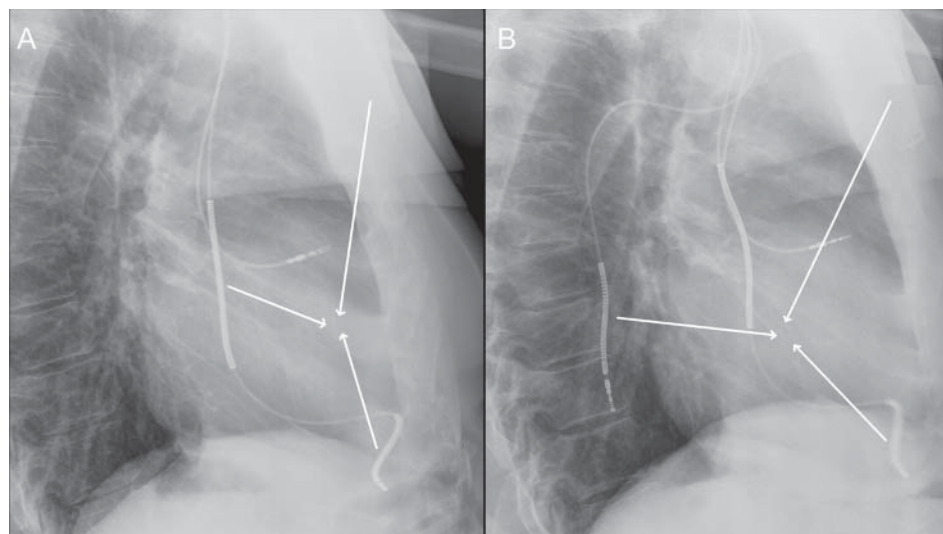
Rycina 1. Etapy implantacji elektrody defibrylującej do vena azygos; **A.** Umieszczenie zestawu teleskopowego w żyłę próżnej górnej na poziomie *carina tracheae* i zrotowanie zagiętej końcówki cewnika kaniulującego do tyłu; **B, C.** Uwidocznienie kontrastem ujścia i początkowego odcinka vena azygos w projekcji przednio-tylnej (AP) i lewej skośnej (LAO); **D.** Potwierdzenie kontrastem lokalizacji koszulki wprowadzającej w vena azygos; Ocena położenia zwoju defibrylującego w projekcjach AP (E) i LAO (F)

OMÓWIENIE

W powyższej sytuacji narzucającym się rozwiązaniem jest radykalna zmiana wektora defibrylacji poprzez umieszczenie dodatkowej elektrody defibrylującej w innym miejscu, tak aby większa masa serca została objęta energią defibrylacyjną [1]. Spośród 3 rozważanych opcji: elektroda podskórna, elektroda do zatoki wieńcowej i elektroda do żyły nieparzystej (vena azygos) wybrano tę ostatnią jako potencjalnie najkorzystniejszą. Jest to metoda prostsza od umieszczenia elektrody w tkance podskórnej, nie blokuje (tak jak zwój w zatoce wieńcowej) możliwości zastosowania w przyszłości terapii resynchronizującej poprzez układ żylny serca. Ponadto potencjalnie oferuje dłuższą żywotność elektrody, ponieważ elektroda w vena azygos jest stabilna, nie przemieszcza się wraz z ruchem serca czy ruchami ciała. W tym celu można zastosować zarówno dedykowany samodzielny zwój defibrylujący (rozwiązanie preferowane), jak i dowolną elektrodę defibrylującą jednozwojową, zaślepiając zbędną końcówkę IS-1 przewodu stymulującego.

Implantacja do vena azygos elektrody defibrylującej 7 Fr (Durata 7122, 65 cm, St. Jude Medical), mimo braku dedykowanego sprzętu, przebiegła szybko. Na rycinie 1 przedstawiono zastosowaną technikę. Posłużono się tzw. metodą teleskopową, tj. cewnik kaniulujący w cewniku wprowadzającym. Cewnik Attain Select II (Medtronic), dedykowany do subselekcji żył serca, wprowadzono do grubszego cewnika o średnicy wystarczającej do wprowadzenia przez niego elek-

trody defibrylującej. Ujście vena azygos zlokalizowano, podając kontrast w żyłę próżnej górnej na wysokości ostrogi tchawicy (*carina tracheae*), która stanowi idealny fluoroskopowy marker anatomiczny ujścia vena azygos (ryc. 1A–C). Ujście vena azygos znajduje się na tylnej ścianie żyły próżnej górnej, przebieg początkowego odcinka żyły najlepiej można uwidocznić w projekcji lewej skośnej. Po wysoce hydrofilnej przewodnicy 0.035" (Terumo) wprowadzono do żyły nieparzystej cewnik Attain Select II, a po nim wsunięto prostą koszulkę/cewnik 8 Fr o długości 40 cm (St. Jude Medical). Do lokalizacji i kaniulacji ujścia vena azygos można stosować także inne cewniki 5–6 Fr, np. Judkins-right-4, Amplatz-right-2. Po wprowadzeniu koszulki do vena azygos potwierdzono jej lokalizację kontrastem (ryc. 1D), a następnie dostarczono do żyły elektrodę defibrylującą (ryc. 1E, F). Elektrodę warto wprowadzić trochę poniżej docelowej pozycji, aby skompensować lekkie podciągnięcie elektrody, do którego dochodzi po usunięciu koszulki wprowadzającej. Koszulkę usunięto, rozcinając ją nożykiem od zestawu do wprowadzania elektrod do żył serca (przed wprowadzeniem koszulkę zmodyfikowano, ucinając plastikową końcówkę z zastawką). Nowy zwój defibrylujący podłączono do gniazda dla elektrody defibrylującej HV2 (żyła próżna górna/prawy przedsionek). Powyższa strategia okazała się skuteczna. Potwierdzono obecność 10 J marginesu bezpieczeństwa (defibrylacja migotania komór energią 30 J 2-krotnie skuteczna), bez dokładnej oceny progu defibrylacji i zakończono zabieg.



Rycina 2. A. Fala defibrylacyjna rozprzestrzenia się między obudową defibrylatora i zwojem w żyłę próżnej górnej a zwojem w prawej komorze; **B.** Po doszczepieniu elektrody defibrylującej do *vena azygos* dochodzi do zmiany wektora fali defibrylacyjnej, która obejmuje teraz również ścianę tylnoboczną lewej komory, rozprzestrzeniając się między obudową defibrylatora i koilem w *vena azygos* a zwojem w prawej komorze

Obniżenie progu defibrylacji osiągnięto w opisanym przypadku dzięki radykalnej zmianie wektora defibrylacji (ryc. 2). Elektroda w *vena azygos* znajduje się za sercem, co umożliwia lepsze objęcie energią defibrylującą tylnoboczną ścianę lewej komory; pozycja taka wydaje się idealna dla jednej z elektrod defibrylujących [2, 3]. Obniżenie progu defibrylacji przy zastosowaniu elektrody w *vena azygos* jest co najmniej takie jak przy zastosowaniu elektrod podskórnych, implantacja jest szybka (ok. 15 min w serii przedstawione przez Coopera i wsp. [3], podobnie w niniejszym przypadku) i komfortowa dla pacjenta. Ponadto do przeprowadzenia zabiegu nie jest potrzebny żaden dodatkowy sprzęt poza tym, który i tak znajduje się w każdej pracowni elektrofizjologicznej.

Od czasu opisanego tej techniki przez Cesario i wsp. [2] opublikowano tylko kilka artykułów przedstawiających chorych, u których ją zastosowano [3–7], nie mniej technika wydaje się bezpieczna, skuteczna i, w wybranych przypadkach, na pewno godna polecenia.

Konflikt interesów: nie zgłoszono

Piśmiennictwo

1. Mainigi SK, Callans DJ. How to manage the patient with a high defibrillation threshold. *Heart Rhythm*, 2006; 3: 492–495.
2. Cesario D, Bhargava M, Valderrabano M et al. Azygos vein lead implantation: a novel adjunctive technique for implantable cardioverter defibrillator placement. *J Cardiovasc Electrophysiol*, 2004; 15: 780–783.
3. Cooper JA, Latacha MP, Soto GE et al. The azygos defibrillator lead for elevated defibrillation thresholds: implant technique, lead stability, and patient series. *Pacing Clin Electrophysiol*, 2008; 31: 1405–1410.
4. Bar-Cohen Y, Takao CM, Wells WJ et al. Novel use of a vascular plug to anchor an azygos vein ICD lead. *J Cardiovasc Electrophysiol*, 2010; 21: 99–102.
5. Kommuri NV, Kollepara SL, Saulitis E, Siddiqui M. Azygos vein lead implantation for high defibrillation thresholds in implantable cardioverter defibrillator placement. *Indian Pacing Electrophysiol J*, 2010; 10: 49–54.
6. Seow SC, Tolentino CS, Zhao J, Lim TW. Azygos vein coil lowers defibrillation threshold in patients with high defibrillation threshold. *Europace*, 2011; 13: 825–828.
7. Dayer MJ, Allen J, Jeavons C. Implantation of an azygos vein coil to facilitate defibrillation. *Heart*, 2011; doi:10.1136/heartjnl-2011-301135.