

Hybrydowe, przezkomorowe zamknięcie mięśniowych ubytków międzykomorowych

Hybrid, perventricular closure of muscular ventricular septal defects

Tomasz Mroczek¹, Jacek Kusa², Zbigniew Kordon¹, Elżbieta Wójcik¹, Jerzy Jarosz¹, Janusz Skalski¹

¹Klinika Kardiologii Dziecięcej, Uniwersytet Jagielloński, Collegium Medicum, Kraków

²Śląskie Centrum Chorób Serca, Zabrze

Abstract

Muscular ventricular septal defects (VSD) located below the trabecula septo-marginalis are difficult to approach for surgical closure through the tricuspid valve. We present the hybrid technique of perventricular closure of VSD in 2- and 5-year old children with complex congenital heart defects, employing an Amplatzer septal occluder, dedicated to muscular type of VSD. The procedures were performed during cardiopulmonary bypass in one patient and on beating heart in the other one. The perventricular device technique may be the method of choice for closing hard to reach muscular VSD.

Key words: muscular ventricular septal defect

Kardiol Pol 2012; 70, 12: 1280–1282

WSTĘP

Ubytek przegrody międzykomorowej (VSD) jest najczęstszą wrodzoną wadą serca. Około 10–15% ubytków jest zlokalizowanych w części mięśniowej przegrody międzykomorowej, często poniżej beleczki przegrodowo-brzeżnej, co utrudnia lub uniemożliwia chirurgiczne zamknięcie ubytku z dostępu przez zastawkę trójdzielną. Alternatywą dla chirurgicznego zamknięcia VSD może być technika hybrydowa z wykorzystaniem dostępu przezkomorowego i zamknięcia ubytku zapinką typu Amplatzer, przeznaczoną do zamykania mięśniowych VSD [1].

Poniżej przedstawiono sposób hybrydowego, przezkomorowego zamknięcia mięśniowych VSD u 2 dzieci ze złożonymi, wrodzonymi wadami serca.

OPIS PRZYPADKÓW

Pierwszym pacjentem była 2-letnia dziewczynka (masa ciała 11 kg), z pierwotnym rozpoznaniem mnogich VSD (*swiss cheese*). Przez 2 lata dziecko było leczone w innym ośrodku kardiologicznym, gdzie w wieku 2 miesięcy czasowo zwężono pień płucny (*banding*), a w wieku 15 miesię-

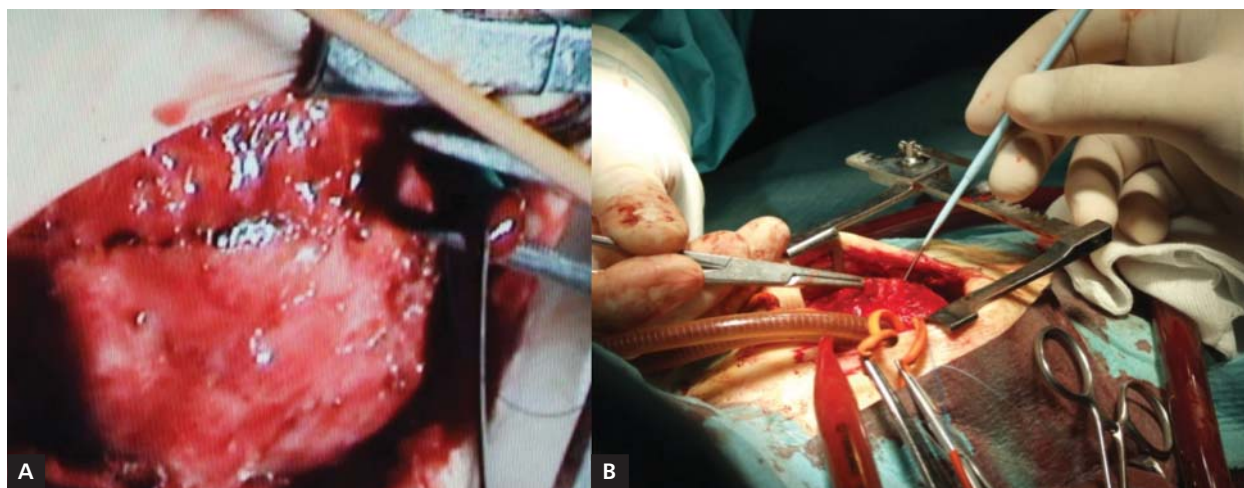
cy zamknięto drogą przezskórną mięśniowy VSD za pomocą zapinki Amplatza. Dwa miesiące później chirurgicznie w warunkach krążenia pozaustrojowego zamknięto łatkami dakronowymi ubytki okołobłoniasty i mięśniowy zlokalizowany w drodze napływu. Próby zamknięcia chirurgicznego i interwencyjnego mięśniowego ubytku zlokalizowanego poniżej beleczki przegrodowo-brzeżnej nie powiodły się. Mimo wspomagania farmakologicznego utrzymywały się objawy niewydolności serca. Dziecko przekazano do ośrodka autorów, gdzie podjęto decyzję o przezkomorowym, interwencyjnym zamknięciu mięśniowego VSD. Z dostępu przez środkowe cięcie mostka, posługując się przezprzełykową oceną echokardiograficzną i uciskając wolną ścianę, wybrano miejsce nakłucia prawej komory, w odległości ok. 1,5 cm od koniuszka serca (ryc. 1). Na bijącym sercu, pod kontrolą sonograficzną nakłuto prawą komorę i stosunkowo łatwo wprowadzono przewodnik przez VSD do lewej komory i aorty wstępującej. Po przewodniku wprowadzono standardową koszulkę naczyniową 6 F. Po usunięciu przewodnika i rozszerzaczka do koszulki wprowadzono zapinkę Amplatzer Muscular Septal Occluder o śred-

Adres do korespondencji:

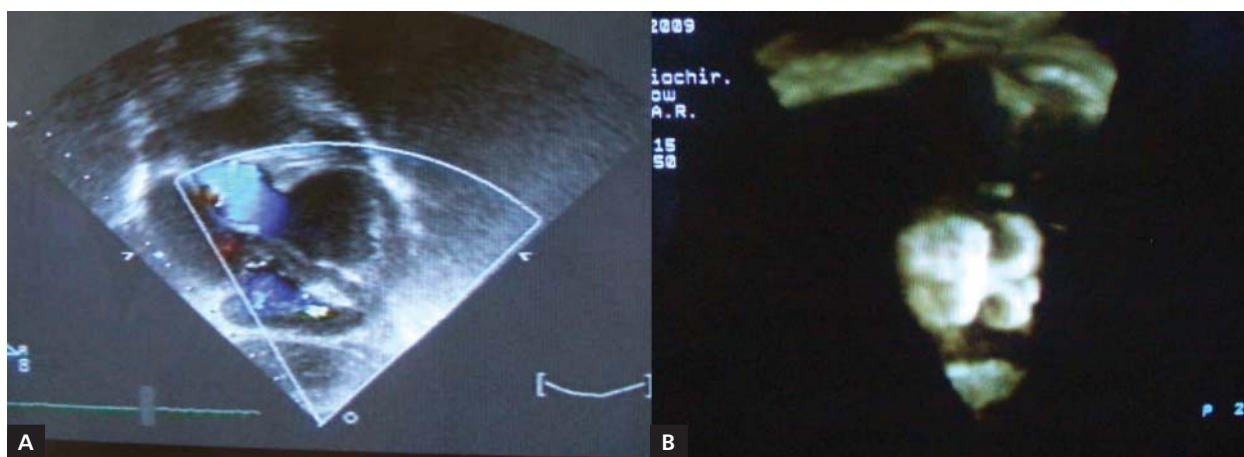
dr hab. n. med. Tomasz Mroczek, Klinika Kardiologii Dziecięcej, Uniwersytet Jagielloński, Collegium Medicum, ul. Wielicka 265, 30–663 Kraków, e-mail: t_mroczek@hotmail.com

Praca wpłynęła: 27.12.2011 r. Przyjęta do druku: 20.06.2012 r.

Copyright © Polskie Towarzystwo Kardiologiczne



Rycina 1. Miejsce nakłucia prawej komory na bijącym sercu (A) i w warunkach krążenia pozaustrojowego (B) w trakcie zabiegu hybrydowego przezkomorowego zamykania mięśniowego ubytku przegrody międzykomorowej



Rycina 2. Kontrola 3-D prawidłowego rozprężenia dysków (A) i umiejscowienie zapinki w mięśniowym ubytku przegrody międzykomorowej zlokalizowanym w pobliżu koniuszka serca (B)

nicy 8 mm, umieszczając jej koniec w pobliżu końcówki kośćki. Wówczas ostrożnie wycofano cały układ i w jamie lewej komory, tuż poniżej nici ścięgnistych, otwarto dysk lewokomorowy. Po upewnieniu się, że dysk ten przylega do przegrody międzykomorowej i nie koliduje z innymi strukturami serca, otwarto dysk prawokomorowy. W kontrolnym badaniu echokardiograficznym stwierdzono jego stabilną pozycję i prawidłowe rozprężenie dysków. Czas zasadniczego etapu wykonywania procedury wyniósł ok. 25 min. Nie zaistniała konieczność przetoczeń krwi ani preparatów krwiopochodnych. W okresie pooperacyjnym nie obserwowano zaburzeń rytmu ani przewodzenia. Okres obserwacji wynosi 4 lata. Dziecko jest w stanie dobrym.

Drugim dzieckiem była 5-letnia dziewczynka (masa ciała 11 kg), pierwotnie z niedorozwojem łuku aorty i dwoma dużymi VSD, okołobłoniastym oraz mięśniowym. Dodatko-

wo u dziewczynki stwierdzono wady układu kostnego żeber i kręgosłupa deformujące klatkę piersiową. W okresie noworodkowym, w warunkach głębokiej hipotermii i zatrzymania krążenia pozaustrojowego zrekonstruowano łuk aorty łąką z homograftu płucnego, zamknięto przetrwały przewód tętniczy i czasowo zwężono pień płucny opaską (*banding*). Z powodu lokalizacji jednego z ubytków w pobliżu koniuszka serca i narastającej sinicy, dziecko zakwalifikowano do leczenia hybrydowego. Dostęp operacyjny stanowiło środkowe cięcie mostka w miejscu starej blizny. W warunkach krążenia pozaustrojowego i umiarkowanej hipotermii, chirurgicznie, z dostępu przez zastawkę trójdzielną zamknięto łąką dakronową okołobłoniasty VSD o średnicy ok. 10 mm. Ubytek mięśniowy okazał się trudno dostępny z dojścia przez zastawkę trójdzielną. W warunkach krążenia pozaustrojowego założono podwójny szew kapciuchowy na wolnej ścianie pra-

wej komory w okolicy koniuszka serca. Przezprzełykowa ocena echokardiograficzna była niezadowolająca, dlatego miejsce nakłucia prawej komory oraz manipulacje związane z założeniem przewodnika, drutu i zapinki kontrolowano sonograficznie metodą nasierdziową (ryc. 2). Umieszczenie przewodnika w VSD było utrudnione z powodu zmniejszonej pojemności prawej komory w warunkach krążenia pozaustrojowego, konfiguracji ubytku zlokalizowanego pod beleczką przegrodowo-brzeżną oraz ustawienia brzegów ubytku górnego i dolnego w różnych płaszczyznach (ubytek przyjmował kształt osełki). Po umiejscowieniu przewodnika w VSD i przeprowadzeniu go do aorty wstępującej ubytek zamknięto zapinką typu Amplatzer o średnicy 8 mm przeznaczoną do zamykania mięśniowych VSD. Następnie zrekonstruowano łatką homogeną pień płucny w miejscu jego uprzednio wykonanego zwężenia. Okres obserwacji wynosi 2,5 roku. Dziewczynka w stanie dobrym zwiększa systematycznie masę ciała, a w badaniu echokardiograficznym obserwuje się regresję przerostu obu komór, bez przecieku na poziomie komór.

OMÓWIENIE

Przekomorowe zamknięcie VSD stanowi rozszerzenie możliwości terapeutycznych w stosunku do tradycyjnego, chirurgicznego sposobu oraz interwencyjnego, z wykorzystaniem zapinek przeznaczonych do przezskórnego zamykania ubytków [2, 3]. Szczególnym wskazaniem dla tej metody są mięśniowe VSD zlokalizowane poniżej beleczki przegrodowo-brzeżnej, trudno dostępne do zamknięcia chirurgicznego lub przezskórnego. Hybrydowy, przekomorowy sposób zamykania VSD stanowi wykorzystanie zalet chirurgicznego i interwencyjnego zamykania ubytków, a równocześnie minimalizuje wady obu metod. Hybrydowe zamknięcie VSD ma zastosowanie w przypadku izolowanych VSD lub złożonego sposobu zamykania mnogich ubytków, ale również może stanowić część składową złożonych operacji wrodzonych wad serca, np. przełożenia wielkich naczyń czy różnych form anatomicznych dwuuściowej prawej komory. Kluczowe dla powodzenia hybrydowej operacji jest wybranie optymalnego miejsca na ścianie prawej komory, przez które będzie wprowadzona zapinka. W wy-

borze miejsca nakłucia pomocny okazał się manewr uciskania wolnej ściany prawej komory palcami przez chirurga tak, aby z wykorzystaniem echokardiografii zlokalizować obszar najbliższy ubytkowi. W drugim przypadku lokalizacja przewodnika i drutu w aorcie wstępującej była potwierdzona badaniem nasierdziowym wobec nieskuteczności badania przezprzełykowego, co mogło wynikać z przeprowadzenia zabiegu w warunkach krążenia pozaustrojowego i dodatkowo znacznej deformacji kostnej klatki piersiowej. Pomocna we właściwej ocenie pozycji i rozprężenia dysków jest echokardiografia trójwymiarowa. Przekomorowe, hybrydowe zamykanie ubytku w warunkach krążenia pozaustrojowego, kiedy prawa komora jest odciążona objętościowo, może być trudniejsze niż w sytuacji, gdy światło prawej komory jest wypełnione. U drugiego dziecka światło prawej komory w trakcie manipulacji przewodnikiem było zapadnięte, co znacznie utrudniało manipulacje w tej okolicy. Droga przekomorowa może się stać alternatywną u dzieci z masą ciała poniżej 5 kg, u których ryzyko powikłań będących następstwem dostępu naczyniowego jest zwiększone [4]. Opanowanie techniki przekomorowego zamykania VSD będzie skłaniać do wcześniejszego zamykania ubytków w przypadku uprzedniego zastosowania czasowego zwężenia tętnicy płucnej lub w ogóle wykonywania zabiegu hybrydowego zamiast *bandingu*. Zaprezentowana technika przekomorowego wprowadzania zapinek do zamykania VSD może się stać techniką z wyboru w przypadku trudno dostępnych chirurgicznie ubytków mięśniowych.

Konflikt interesów: nie zgłoszono

Piśmiennictwo

1. Bacha EA, Cao QL, Starr JP, Waight D et al. Periventricular device closure of muscular ventricular septal defects on the beating heart: technique and results. *J Thorac Cardiovasc Surg*, 2003; 126: 1718–1723.
2. Brzezińska-Rajszyś G. Przezskórne zamykanie mięśniowych ubytków międzykomorowych. *Kardiologia Polska*, 2008; 66: 721.
3. Szkutnik M, Kusa J, Białkowski J. Percutaneous closure of perimembranous ventricular septal defects with Amplatzer occluders: a single centre experience. *Kardiologia Polska*, 2008; 66: 941–947.
4. Carminati M, Butera G, Chessa M et al. Transcatheter closure of congenital ventricular septal defects: results of the European Registry. *Eur Heart J*, 2007; 28: 2361–2368.