

Przezskórne zamknięcie uszka lewego przedsionka systemem Watchman® u pacjenta z przetrwałym migotaniem przedsionków

Percutaneous left atrial appendage closure with Watchman® LAA occluder device in a patient with persistent atrial fibrillation

Paweł Kleczyński, Danuta Sorysz, Barbara Zawiślak, Saleh Arif, Stanisław Bartuś, Jacek Legutko, Jacek Dubiel, Dariusz Dudek

II Klinika Kardiologii, Instytut Kardiologii, Collegium Medicum Uniwersytetu Jagiellońskiego, Kraków

Abstract

We present a case of a 74-year-old male with persistent atrial fibrillation and ischaemic stroke despite vitamin-K antagonist treatment who underwent successful left atrial appendage closure with Watchman device.

Key words: left atrial appendage closure, atrial fibrillation, stroke prevention

Kardiol Pol 2012; 70, 9: 965–967

WSTĘP

Migotanie przedsionków (AF) dotyczy 1–2% populacji ogólnej [1, 2]. Ryzyko udaru u chorych z niezastawkowym AF wynosi 5% w skali roku [3]. U tych pacjentów najczęstszym miejscem powstawania skrzepliny jest uszko lewego przedsionka (LAA) [4]. Istnieją 2 podstawowe strategie zapobiegania udarowi mózgu związanemu z AF. Pierwsza metoda to przewlekła terapia przeciwzakrzepowa, druga to „wyłączenie” LAA jako źródła materiału zatorowego: chirurgiczne [5], torakoskopowe [6], przezskórne [7–9]. Model leczenia chorych z AF ustala się m.in. na podstawie skal określających stopień ryzyka wystąpienia incydentów zakrzepowo-zatorowych. Obecnie preferuje się skalę CHA₂DS₂-VASc [10]. W celu oceny ryzyka powikłań krwotocznych stosuje się skalę HAS-BLED [11].

OPIS PRZYPADKU

Chorego w wieku 74 lat skierowano do Kliniki, w której pracują autorzy niniejszej pracy, z rejonowej przychodni kardiologicznej z rozpoznaniem przetrwałym AF, przebyłym udarem niedokrwiennym mózgu przed 6 miesiącami, mimo przewlekłej terapii warfaryną i terapeutycznego zakresu międzynarodowego wskaźnika znormalizowanego (INR 2,0–3,0).

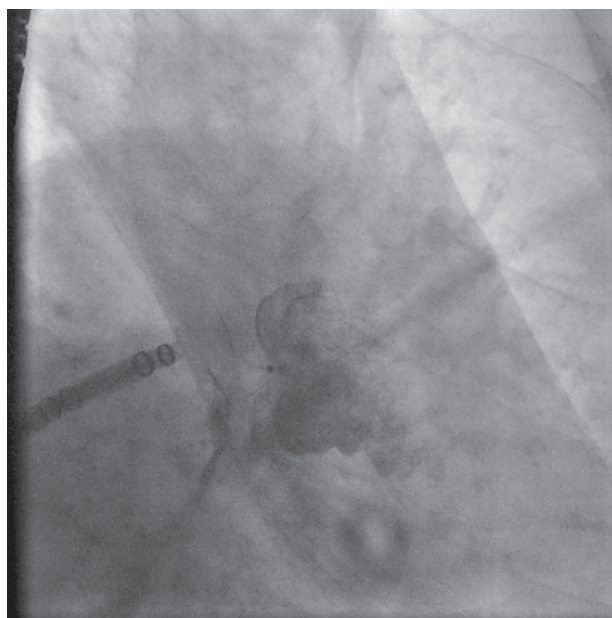
Ponadto w wywiadzie stwierdzono obecność licznych chorób współistniejących: stabilnej dławicy piersiowej (CCS I), cukrzycy typu 2 leczonej doustnymi lekami hipoglikemizującymi, nadciśnienia tętniczego, miażdżycy zarostowej tętnic kończyn dolnych i zaburzeń gospodarki lipidowej. Po ocenie klinicznej pacjent otrzymał 6 punktów w skali CHA₂DS₂-VASc oraz 4 punkty w skali HAS-BLED. U chorego wykonano badanie echokardiograficzne przezprzełykowe (TEE), w którym wykluczono obecność skrzepliny w LAA, stwierdzając jedynie samoistne kontrastowanie krwi w LAA i lewym przedsionku oraz dokonano pomiarów LAA. Wymiary LAA w TEE wyniosły: 45 stopni: 2,3–2,5 cm; 90 stopni: 2,9 cm, szyja 2,0 cm; 120 stopni: 2,9 cm, szyja 2,4 cm. U chorego wykonano również koronarografię, wykluczając obecność istotnych zmian miażdżycowych w zakresie tętnic wieńcowych. Ze względu na wysokie ryzyko powikłań zakrzepowo-zatorowych i krwotocznych, przebyty udar niedokrwienny mózgu w trakcie terapii przeciwzakrzepowej pacjenta zakwalifikowano do przezskórnego zamknięcia LAA.

W okresie okołozabiegowym u chorego stosowano enoksaparynę w dawce 80 mg, kwas acetylosalicylowy w dawce 75 mg i klopidogrel w dawce 75 mg.

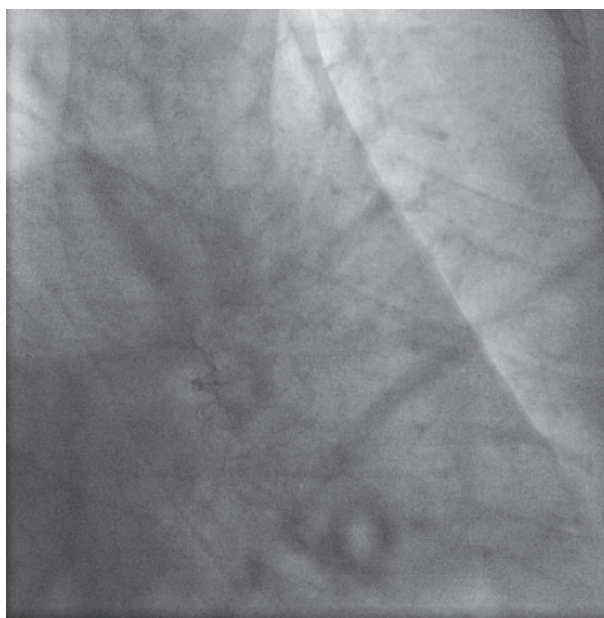
Adres do korespondencji:

dr n. med. Paweł Kleczyński, II Klinika Kardiologii, Instytut Kardiologii, Krakowski Szpital Specjalistyczny im. Jana Pawła II, ul. Kopernika 17, 31–501 Kraków, tel: +48 12 424 71 74, e-mail: kleczu@interia.pl

Copyright © Polskie Towarzystwo Kardiologiczne



Rycina 1. Fluoroskopia. Kontrola pozycji w uszku lewego przedsionka Watchman® LAA occluder



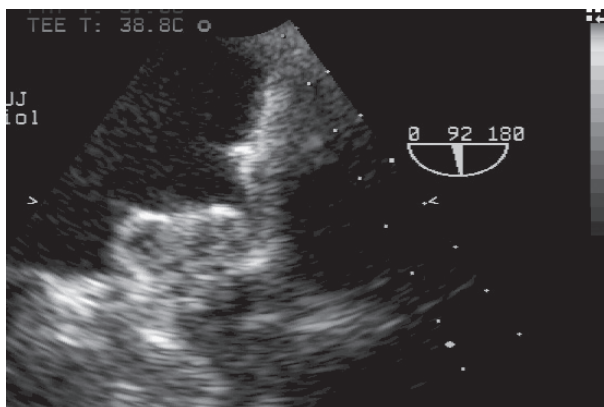
Rycina 2. Uwolniony Watchman® LAA occluder

Zabieg przeprowadzono w sedacji (midazolam, fentanyl) pod kontrolą TEE. Po uzyskaniu dostępu do prawej żyły udowej doprowadzono do prawego przedsionka zestaw do nakłucia przegrody międzyprzedsionkowej. Po skutecznej punkcji transeptalnej wymieniono zestaw na 12 F, system przystosowany do implantacji urządzenia Watchman® LAA occluder 30 mm (Atritech, Inc.), który skierowano do LAA, potwierdzając pozycję we fluoroskopii po podaniu kontrastu oraz w TEE. Implantowano urządzenie w LAA (ryc. 1, 2), wykonując wiele manewrów w celu upewnienia się o stabilnej implantacji urządzenia. Na koniec uwolniono urządzenie (ryc. 3). Czas trwania procedury wyniósł 75 min, z czego czas fluoroskopii 19 min. Dobę po zabiegu w badaniu echokardiograficznym potwierdzono prawidłową pozycję urządzenia, nie stwierdzając obecności płynu w worku osierdziowym.

Po zabiegu pacjent otrzymywał warfarynę przez kolejne 6 tygodni (INR 2,0–3,0), by potem zupełnie ją odstawić. Leczenie kłopidogrelem kontynuowano przez 30 dni po zabiegu. W 6-miesięcznej obserwacji pacjent nie zgłaszał dolegliwości. W kontrolnym TEE potwierdzono prawidłową pozycję okcludera.

OMÓWIENIE

Przełaskornie zamknięcie LAA jest zabiegiem przeznaczonym dla chorych z niezastawkowym AF, wysokim ryzykiem powikłań zakrzepowo-zatorowych i krwotocznych (> 2 punkty w skali CHA₂DS₂-VASc i HAS-BLED), labilnymi wartościami INR w trakcie terapii przeciwzakrzepowej oraz przebyłym in-



Rycina 3. Kontrola w badaniu echokardiograficznym przezprzełykowym po 6 miesiącach

cydentem zatorowym lub krwawieniem w trakcie przewlekłej antykoagulacji.

Wyniki badań nad metodami przezcewnikowymi są zachęcające. W badaniu PLAATO w 5-letniej obserwacji stwierdzono mniejszą częstość udarów mózgu w grupie pacjentów poddanych terapii przełaskornej w porównaniu z przewidywanym ryzykiem u chorych leczonych standardowo [12]. W badaniu PROTECT AF stwierdzono nie gorszą skuteczność zabiegu w zapobieganiu epizodom zatorów systemowych i zgonów w porównaniu z farmakoterapią [13].

Konflikt interesów: nie zgłoszono

Piśmiennictwo

1. Stewart S, Hart CL, Hole DJ, McMurray JJ. Population prevalence, incidence, and predictors of atrial fibrillation in the Renfrew/Paisley study. *Heart*, 2001; 86: 516–521.
2. Go AS, Hylek EM, Phillips KA et al. Prevalence of diagnosed atrial fibrillation in adults: national implications for rhythm management and stroke prevention: the anticoagulation and risk factors in atrial fibrillation (ATRIA) study. *JAMA*, 2001; 285: 2370–2375.
3. Risk factors for stroke and efficacy of antithrombotic therapy in atrial fibrillation: analysis of pooled data from five randomized controlled trials. *Arch Intern Med*, 1994; 154: 1449–1457.
4. Blackshear JL, Odell JA. Appendage obliteration to reduce stroke in cardiac surgical patients with atrial fibrillation. *Ann Thorac Surg*, 1996; 61: 755–759.
5. Johnson WD, Ganjoo AK, Stone CD, Srivayas RC, Howard M. The left atrial appendage: our most lethal human attachment! Surgical implications. *Eur J Cardiothorac Surg*, 2000; 17: 718–722.
6. Kamohara K, Fukamachi K, Ootaki Y et al. A novel device for left atrial appendage exclusion. *J Thorac Cardiovasc Surg*, 2005; 130: 1639–1644.
7. Ostermayer SH, Reisman M, Kramer PH et al. Percutaneous left atrial appendage transcatheter occlusion (PLAATO system) to prevent stroke in high-risk patients with non-rheumatic atrial fibrillation: results from the international multicenter feasibility trials. *J Am Coll Cardiol*, 2005; 46: 9–14.
8. Fountain RB, Holmes DR, Chandrasekaran K et al. The PROTECT AF (WATCHMAN Left Atrial Appendage System for Embolic PROTECTION in Patients with Atrial Fibrillation) trial. *Am Heart J*, 2006; 151: 956–961.
9. Park JW, Bethencourt A, Sievert H et al. Left atrial appendage closure with Amplatzer cardiac plug in atrial fibrillation: initial European experience. *Catheter Cardiovasc Interv*, 2011; 77: 700–706.
10. Pieri A, Lopes TO, Gabbai AA. Stratification with CHA2DS2-VASc score is better than CHADS2 score in reducing ischemic stroke risk in patients with atrial fibrillation. *Int J Stroke*, 2011; 6: 466.
11. Pisters R, Lane DA, Nieuwlaat R et al. A novel user-friendly score (HAS-BLED) to assess 1-year risk of major bleeding in patients with atrial fibrillation: the Euro Heart Survey. *Chest*, 2010; 138: 1093–1100.
12. Block PC, Burstein S, Casale PN et al. Percutaneous left atrial appendage occlusion for patients in atrial fibrillation suboptimal for warfarin therapy: 5-year results of the PLAATO (Percutaneous Left Atrial Appendage Transcatheter Occlusion) Study. *J Am Coll Cardiol Cardiovasc Interv*, 2009; 2: 594–600.
13. Holmes DR, Reddy VI, Doshi SK et al. (for the PROTECT AF Investigators). Percutaneous closure of the left atrial appendage versus warfarin therapy for prevention of stroke on patients with atrial fibrillation: a randomized non-inferiority trial. *Lancet*, 2009; 374: 534–542.