

Michał Graczyk, Anna Pyszora, Małgorzata Krajnik

Katedra i Zakład Opieki Paliatywnej *Collegium Medicum* w Bydgoszczy, Uniwersytet Mikołaja Kopernika w Toruniu

Trudności w opiece paliatywnej u chorych z rozpoznaniem szpiczakiem mnogim

Przedrukowano za zgodą z: *Advances in Palliative Medicine* 2007; 6: 137–146

Streszczenie

Wstęp. W przypadku chorych na szpiczaka mnogiego opieka paliatywna obejmuje pacjentów nadal aktywnie leczonych onkologicznie oraz tych, u których odstąpiono od dalszego leczenia. Celem badania było ukazanie trudności, jakie mogą napotkać lekarze opieki paliatywnej i inne osoby opiekujące się pacjentami ze szpiczakiem mnogim.

Materiał i metody. Badanie objęło pacjentów pozostających pod opieką hospicjum domowego lub przebywających na oddziale opieki paliatywnej. Wykorzystano analizę retrospektywną — opartą na dokumentacji medycznej — lub też, w przypadku chorych nadal będących pod opieką, prowadzono obserwację prospektywną.

Wyniki. Do analizy włączono 4 chorych w trakcie chemioterapii oraz 2 chorych, u których odstąpiono od intensywnego leczenia onkologicznego. Wśród objawów dominowały dolegliwości o charakterze bólów kostnych. Często dołączały się objawy neurologiczne wtórne do złamań patologicznych kości lub ucisku spowodowanego bezpośrednio przez guz nowotworowy, a także te o charakterze neuropatii obwodowej. Występowała wtórna nefropatia (nerka szpiczakowa) oraz tendencja do hiperkalcemii. Obserwowano różne objawy zespołu nadmiernej lepkości (upośledzenie czynności narządów wewnętrznych — nerek, serca; krwawienia z dziąseł, nosa). Dodatkowo, prowadząc opiekę paliatywną nad chorymi, należało uwzględnić potrzebę zapobiegania oraz leczenia zaostrzeń choroby.

Wnioski. Postępowanie u chorych ze szpiczakiem mnogim stanowi szczególne wyzwanie w opiece paliatywnej ze względu na bardzo zmienny przebieg kliniczny, powtarzające się nawroty i remisje. Liczne objawy towarzyszące chorobie wymagają ciągłej kontroli, odpowiedniego leczenia oraz ukazują, że niezbędna jest jednoczesna opieka wielospecjalistyczna.

Medycyna Paliatywna w Praktyce 2009, 3, 1: 1–11

Słowa kluczowe: szpiczak mnogi (szpiczak plazmocytowy), opieka paliatywna, chemioterapia, rehabilitacja

Wstęp

Szpiczak plazmocytowy (szpiczak mnogi) należy do grupy schorzeń określanych jako gammapatie monoklonalne. Jest nowotworem limfocytów B, charakteryzuje się proliferacją atypowych plazmocytów, najczęściej w kościach płaskich i długich, produkujących monoklonalną immunoglobulinę — białko M

(klasy IgG — 55%, IgA — 30%). W moczu można często stwierdzić łańcuchy lekkie immunoglobulin (białko Bence-Jonesa). Szpiczak plazmocytowy jest schorzeniem układu krwiotwórczego i stanowi w przybliżeniu 1% wszystkich nowotworów, wśród nowotworów układu krwiotwórczego około 13% [1–6].

Objawy szpiczaka mnogiego są spowodowane rozrostem komórek nowotworowych oraz działa-

Adres do korespondencji: lek. Michał Graczyk
Katedra i Zakład Opieki Paliatywnej *Collegium Medicum* UMK
ul. M. Skłodowskiej-Curie 9, 85–094 Bydgoszcz
e-mail: kizoppal@cm.umk.pl



Medycyna Paliatywna w Praktyce 2009, 3, 1, 1–11
Copyright © Via Medica, ISSN 1898–0678

niem cytokin i białek przez nie wydzielanych. Pacjenci w trakcie choroby cierpią z powodu wielu rozmaitych dolegliwości. Najczęściej zgłaszanym objawem jest ból kostny (w 60%). Dotyczy głównie kręgosłupa, kości płaskich (miednica, żebra, czaszka) oraz kości długich. Ból jest spowodowany zmianami osteolitycznymi w kościach oraz wtórnie do nich patologicznymi złamaniami (kompresyjne złamania kręgow, patologiczne złamania kości długich). Wtórnie do zmian kostnych mogą się pojawić objawy neurologiczne jako skutek ucisku na rdzeń kręgowy, korzenie nerwów rdzeniowych lub nerwy czaszkowe. Objawy te mogą być także spowodowane bezpośrednim uciskiem guza nowotworowego na struktury nerwowe. Przy bardzo zaawansowanych zmianach obserwuje się niedowłady czy porażenia kończyn. Wśród dolegliwości neurologicznych mogą się pojawić także objawy neuropatii obwodowej, zazwyczaj o charakterze mieszanym (czuciowo-ruchowym). Najczęściej są one wynikiem demielinizacji i zwyrodnienia włókien nerwowych, nacieku nowotworowego, odkładania amyloidu (w sąsiedztwie nerwów lub w naczyniach odpowiedzialnych za unaczynienie nerwów), a także bezpośredniego toksycznego oddziaływania białka M na zakończenia nerwowe, jak w zespole nadmiernej lepkości krwi.

U chorych na szpiczaka często mamy do czynienia z objawami przewlekłej choroby nerek. Już w chwili rozpoznania problem dotyczy około 30% osób. W nerkach odkładają się złogi łańcuchów lekkich, które są neurotoksyczne i prowadzą do zapalnych zmian śródmiąższowych. Śródmiąższowe zapalenie nerek może być także wynikiem odkładania się w cewkach nerkowych złogów wapnia, obserwuje się hiperkalcemię i hiperkalcurię. Może dochodzić do wtórnej amyloidozy, a także hiperurykemii, z wytrącaniem się kryształów kwasu moczowego w cewkach zbiorczych. Hiperkalcemia jest wynikiem nadmiernej aktywności osteoklastów, a jej objawy mogą być dyskretne i rozwijać się powoli. Należą do nich: senność, ból głowy, zaburzenia orientacji, nudności, wymioty, zaparcia, osłabienie siły lub adynamia mięśni, dysfagia, wielomocz oraz odwodnienie [1–3, 6, 7].

Pogorszenie funkcji układu immunologicznego wynika z obecności nieprawidłowych immunoglobulin, które sprzyjają zakażeniom (głównie układu oddechowego i moczowego). Ryzyko infekcji jest zwiększone dodatkowo w trakcie oraz po chemioterapii.

U około 10% pacjentów za szpiczakiem stwierdza się zespół nadmiernej lepkości, który jest związany ze zwiększonym stężeniem białka M. Najczęs-

ziej dotyczy on szpiczaka IgA, ponieważ głównie immunoglobulina A, polimeryzując, zamyka naczynia mikrokrążenia, przez co może doprowadzać do pogorszenia czynności różnych narządów. Jest to przyczyną występowania objawów z centralnego układu nerwowego: senności, zaburzeń świadomości, pogorszenia słuchu, bólów głowy. Zaburzenia krzepnięcia predysponują do krwawienia, szczególnie z nosa i dziąseł.

U 80% chorych na szpiczaka mnogiego występuje niedokrwistość, która wynika albo z samej choroby podstawowej, albo też jest wtórna do przewlekłej choroby nerek czy zastosowanego leczenia chemicznego.

Dysfunkcja narządowa jest zwana CRAB, co oznacza:

- C (*calcium*) — wzrost stężenia wapnia > 10 mg/dl;
- R (*renal*) — stężenie kreatyniny > 2 mg/dl;
- A (*anaemia*) — Hgb < 10 g/dl;
- B (*bone*) — osteoliza [1, 2, 4].

Szpiczak plazmocytowy może mieć postać guza plazmocytozowego odosobnionego i występować głównie w kościach (4%), a tylko 1–2% ma lokalizację w innym miejscu ciała [1, 5, 6]. Białaczka plazmocytozowa jest najbardziej zaawansowaną postacią szpiczaka, stanowi około 4% nowotworów plazmocytozowych (w 2% przypadków jest końcowym stadium szpiczaka). Rozpoznaje się ją na podstawie liczby nieprawidłowych plazmocytozów we krwi. Ma złe rokowanie, gwałtowny przebieg i zwykle towarzyszą jej hepato- i splenomegalia oraz powiększenie węzłów chłonnych [1, 6].

Celem przedstawionego badania było ukazanie trudności, z jakimi mogą się spotkać zarówno lekarze, jak i inne osoby opiekujące się pacjentami ze szpiczakiem mnogim. Zwrócono także uwagę na różnorodność objawów oraz na wiele wtórnych powikłań, które niejednokrotnie wymagają opinii wielu specjalistów i wielopoziomowego działania.

Materiał i metody

Na przeprowadzenie badania uzyskano zgodę Komisji Bioetycznej *Collegium Medicum* w Bydgoszczy Uniwersytetu Mikołaja Kopernika w Toruniu. Analiza objęła pacjentów ze szpiczakiem mnogim, którzy byli — ze względu na rejonizację (miejsce zamieszkania) — pod opieką jednego lekarza i w latach 2006–2007 byli objęci opieką zespołu domowego Hospicjum im. ks. Jerzego Popiełuszki w Bydgoszczy lub przebywali w Oddziale Opieki Paliatywnej Szpitala Uniwersyteckiego w Bydgoszczy. Wykorzystano analizę retrospektywną opartą na dokumentacji medycznej, którą prowadzono podczas dia-

gnostyki, leczenia hematologicznego i opieki paliatywnej. Natomiast w przypadku chorych żyjących w okresie badania prowadzono obserwację prospektywną. W analizie ujęto informacje o rozpoznaniu, włączonym leczeniu hematologicznym lub o odstąpieniu od niego, objawach choroby i związanych z nimi trudnościach klinicznych.

Wyniki

Badanie objęło sześciu chorych (tab. 1). Pięciu zmarło w okresie przed rozpoczęciem badania, natomiast jeden nadal był leczony przez hematologa i objęty domową opieką paliatywną.

Pacjent 1

Pacjent (M), 81 lat, u którego w listopadzie 2006 roku rozpoznano szpiczaka mnogiego. We wrześ-

niu 2006 roku, podczas diagnostyki dolegliwości bólowych kręgosłupa L-5, na podstawie badania rezonansu magnetycznego stwierdzono złamanie kompresyjne trzonu kręgu L2. Podczas wstępnie wykonanej diagnostyki nie wykazano w moczu obecności białka Bence-Jonesa. W materiale biopsyjnym ze szpiku kości stwierdzono rozplam komórek plazmatycznych. W badaniach dodatkowych wykazano także leukopenię, niedokrwistość wtórną, a w gastroskopii — przewlekłe zapalenie przełyku i żołądka. Z powodu nietolerancji przyjmowanych doustnie bisfosfonianów chory został skierowany do poradni hematologicznej, a następnie — na oddział hematologii. Ze względu na podwyższone wartości wapnia w surowicy krwi zastosowano dożylny wlew pamidronian disodowy. Z powodu leukopenii chory otrzymywał filgrastim (G-CSF, *recombinant human granulocyte-colony stimulating factor*). W surowicy

Tabela 1. Charakterystyka pacjentów

Pacjent (płeć, wiek)	Choroby współistniejące	Ból kostny	Stosowane leki przeciwbólowe	Bisfosfoniany	Problem kliniczny
Pacjent 1 (M, 81 lat)	Nadciśnienie tętnicze; miokardiopatia wtórna z niedomykalnością zastawki mitralnej i aortalnej; przewlekłe zapalenie przełyku i błony śluzowej żołądka; torbiel wątroby; torbiele nerek; zaćma obu oczu	Tak Stan po złamaniu kompresyjnym trzonu kręgu L2; choroba zwyrodnieniowa stawów	Paracetamol Tramadol	Tak	Krwawienia z błon śluzowych Niedokrwistość
Pacjent 2 (M, 74 lata)	Nadciśnienie tętnicze; stan po zawale serca	Tak Stan po złamaniu kompresyjnym kręgu Th8	Paracetamol NLPZ Tramadol	Tak	Bóle gardła Niedokrwistość Zaburzenia jonowe
Pacjent 3 (K, 67 lat)	Nadciśnienie tętnicze; wole guzkowe w okresie hipotyreozy, przewlekłe zapalenie błony śluzowej żołądka, stan po cholecystektomii	Tak Stan po kompresyjnym złamaniu Th12 i L3, dyskropatia L4 i L5, stan po złamaniu żeber po stronie lewej	Paracetamol NLPZ Tramadol	Tak	Infekcje górnych dróg oddechowych Infekcje strefy otolaryngologicznej Niedokrwistość
Pacjent 4 (M, 67 lat)	Przewlekła choroba nerek; stan po lewostronnej orchidektomii z powodu raka	Tak Liczne zmiany osteolityczne w przebiegu choroby	Paracetamol Tramadol	Tak	Niedowład kończyn dolnych Zaniki mięśniowe Niedokrwistość
Pacjent 5 (M, 67 lat)	(-)	Tak Zmiany zwyrodnieniowe kręgosłupa	Paracetamol NLPZ Tramadol	Tak	Niedokrwistość Stany podgorączkowe Poty
Pacjent 6 (K, 70 lat)	Cukrzyca typu 2; przewlekła choroba nerek; miokardiopatia nadciśnieniowa w okresie niewydolności serca II klasy wg NYHA; stan po wszczępieniu endoprotezy prawego stawu biodrowego; stan po usunięciu macicy z przydatkami	Tak Stan po kompresyjnym złamaniu kręgu Th4 i Th5, stan po patologicznym złamaniu kości promieniowej prawej	Paracetamol NLPZ Tramadol Morfina	Tak	Niedowład kończyn dolnych Niedokrwistość Przewlekła choroba nerek

NLPZ — niesteroidowe leki przeciwzapalne; NYHA (*New York Heart Association*) — Nowojorskie Towarzystwo Kardiologiczne

krwi stwierdzono obecność białka monoklonalnego IgA typu kappa. Wówczas zaplanowano kontynuację leczenia hematologicznego po werterebroplastyce. Z powodu ustąpienia dolegliwości bólowych odstąpiono od leczenia operacyjnego i zalecono noszenie gorsetu Javetta. U chorego w lutym 2007 roku włączono leczenie chemiczne, według schematu MP (melfalan, prednizon). Po zastosowanej chemioterapii (ChTH) chory był hospitalizowany z powodu obustronnego zapalenia płuc. W marcu 2007 roku kontynuowano ChTH i chory został objęty hospicyjną opieką domową z powodu okresowo nawracających dolegliwości bólowych kręgosłupa. Każdorazowo podczas pobytu na oddziale hematologii przetaczano choremu koncentrat krwinek czerwonych (KKCz) oraz — ze względu na leukopenię — podawano ponownie czynnik wzrostu. W kwietniu 2007 roku u chorego pojawiła się znacznego stopnia opryszczka okolicy ust (czerwieni wargowej), z tendencją do krwawień oraz krwawienie z lewego przewodu nosowego. Stwierdzono także znacznego stopnia niedokrwistość, która wymagała kolejnego przetoczenia KKCz. Ponowny incydent krwawienia, tym razem z błon śluzowych jamy ustnej, wystąpił w maju 2007 roku. Włączono na stałe etamsylat, w postaci tabletek. W czerwcu u chorego wystąpiło krwawienie z dolnego odcinka przewodu pokarmowego. Na podstawie wykonanej kolonoskopii stwierdzono jedynie kilka uchyłków esicy i polip, który usunięto. Konsultujący chorego ortopeda zalecił stopniowe odstawienie gorsetu Javetta, a w razie nasilenia się dolegliwości bólowych — wykonanie sznurówki lędźwiowej z podpaskami. Podczas opieki domowej wielokrotnie konsultowano się telefonicznie z hematologiem w celu ustalenia dalszego postępowania.

Podczas kolejnych hospitalizacji zaobserwowano u chorego progresję nefropatii wtórnej — narastanie stężenia kreatyniny: od 1,2 mg/dl (przy rozpoznaniu) przez 2 mg/dl (w maju 2007 r.) do 5,5 mg/dl (podczas ostatniego pobytu w szpitalu, w lipcu 2007 r.). Wówczas też, z powodu znacznej niedokrwistości (Hgb 5,2 g/dl), przetoczono KKCz. Po powrocie do domu obserwowano nawracające krwawienia ze śluzówek nosa oraz odbytu. Pacjent zmarł w domu, w dniu 5 sierpnia 2007 roku. Przyczyną zgonu była prawdopodobnie pogłębiająca się niedokrwistość wtórna.

Pacjent 2

Pacjent (M), 74 lata, z rozpoznaniem 7 lat wcześniej szpiczakiem mnogim IgG typu kappa. W wywiadzie stwierdzono stan po złamaniu kompresyjnym kręgu kręgosłupa piersiowego na wysokości

Th8 w 2005 roku oraz nefropatię wtórna. Od czasu rozpoznania chory znajdował się pod stałą kontrolą Poradni Hematologicznej i był leczony kolejnymi cyklami ChTH. W tomografii komputerowej klatki piersiowej z marca 2004 roku stwierdzono obustronnie liczne, rozsiane płaszczyznowe i guzowate lite zmiany, które były związane z opłucną ścienną. W listopadzie 2006 roku włączono chemioterapię, według schematu VMCP (winkrystyna, melfalan, cyklofosfamid, prednizon). W marcu 2007 roku, podczas hospitalizacji na oddziale hematologii, w wykonanym mielogramie nie stwierdzono cech remisji procesu chorobowego. Ze względu na niedokrwistość wtórna przetoczono napromieniowany i ubogoleukocytalny koncentrat krwinek czerwonych (KKCzNU), a z powodu wysokiego stężenia białka monoklonalnego wykonano dwukrotnie plazmaferezę. Pacjenta zakwalifikowano do dalszego leczenia cytostatykami według schematu VAD (winkrystyna, dokso-rubicyna, deksametazon). Od lipca 2007 roku chorego objęto domową opieką paliatywną z powodu dolegliwości bólowych o charakterze kostnym oraz postępującego osłabienia. W sierpniu 2007 roku został przyjęty na oddział hematologii w celu kontynuacji chemioterapii. Z powodu bólów zamostkowych oraz duszności chory został przekazany na oddział kardiologii, gdzie wykonano koronarografię, a następnie przezskórną angioplastykę prawej tętnicy wieńcowej. W tym czasie, prawdopodobnie po kontraście, zaobserwowano zaostrenie przewlekłej choroby nerek ze wzrostem stężenia kreatyniny z 1,3 mg/dl do 2,9 mg/dl (przy wypisie ze szpitala kreatynina wynosiła 1,57 mg/dl). Po powrocie do domu u chorego występowały bóle brzucha, klatki piersiowej oraz stawów kolanowych. Z tego powodu otrzymywał on tramadol oraz ketoprofen, które dały zadowalającą kontrolę dolegliwości bólowych. Stan pacjenta stopniowo pogarszał się, z trudnością przyjmował posiłki, znacznie zmniejszyła się ilość przyjmowanych płynów. We wrześniu w kontrolnych badaniach stwierdzono wzrost stężenia kreatyniny do 3,49 mg/dl oraz zaburzenia elektrolitowe (potas 5,64 mmol/l, sód 119 mmol/l). Pomimo zastosowania u chorego leczenia dożylnego — nawadniania i wyrównywania zaburzeń wodno-elektrolitowych — nie uzyskano znaczącej poprawy klinicznej. Pacjent zmarł we wrześniu 2007 roku w domu, prawdopodobnie z powodu zaburzeń elektrolitowych w przebiegu zaostrenia przewlekłej choroby nerek.

Pacjent 3

Pacjentka (K), 67 lat, ze szpiczakiem mnogim IgG typu kappa, który rozpoznano w marcu 2006

roku w trakcie diagnostyki bólów brzucha i niedokrwistości. W październiku 2005 roku podczas pochylania wystąpił u chorej nagły, silny ból kręgosłupa piersiowego. Na podstawie badania rezonansu magnetycznego stwierdzono złamanie kompresyjne kręgów Th12 i L3 oraz dyskopatię L4 i L5. Wykonana przezskórna wertebroplastyka (kyfoplastyka) Th12 cementem kostnym znacznie zmniejszyła dolegliwości bólowe. W kwietniu 2006 roku podczas hospitalizacji na oddziale hematologii potwierdzono podejrzenie szpiczaka mnogiego (białko całkowite 13,46 g/dl, białko monoklonalne 8,67 g/dl, plazmocyty w szpiku 74,4%, osteoliza w kościach czaszki i kościach udowych). Chorą zakwalifikowano do leczenia cytostatycznego, według schematu VAD. Zastosowana terapia była powikłana odoskrzelowym zapaleniem płuc w przebiegu neutropenii i zapaleniem żył powierzchownych kończyny dolnej lewej. Konieczne było podawanie antybiotyku o szerokim spektrum, G-CSF oraz przetoczenie chorej KKCz NU. Ze względu na bóle kostne (mostka, żeber, kręgosłupa Th) chorą skierowano do domowej opieki paliatywnej. Zastosowane niesteroidowe leki przeciwzapalne (NLPZ) w niewystarczającym stopniu zmniejszyły dolegliwości bólowe i dlatego dołączono tramadol (w dawce 3 × 50 mg), uzyskując dobrą kontrolę dolegliwości, a następnie odstawił NLPZ. U chorej jest kontynuowana chemioterapia: od czerwca 2006 roku według schematu VMCP, a następnie w październiku i grudniu 2006 roku oraz marcu 2007 roku cyklofosfamid + deksawen, z uwagi na leukopenię. W czasie hospicyjnej opieki domowej, po kolejnych cyklach ChTH, obserwowano u pacjentki osłabienie i kilkakrotnie zapalenie górnych dróg oddechowych, ucha środkowego oraz spojówek. W czerwcu 2007 roku rozpoznano u chorej półpasiec, który był zlokalizowany w liniach pachowych wzdłuż łuku żebrowego prawego. Ze względu na niedosłuch lewostronny chora była konsultowana laryngologicznie. Stwierdzono ubytek słuchu, prawdopodobnie wtórny do ChTH. Z powodu zmian kostnych i okresowo podwyższonego stężenia wapnia w surowicy pacjentka otrzymuje bisfosfoniany. Obecnie przyjmuje w dalszym ciągu tramadol w dawce 3 × 50 mg doustnie, co zapewnia dobrą kontrolę bólu. Pacjentka nadal systematycznie jest leczona cytostatykami.

Pacjent 4

Pacjent (M), 67 lat, z rozpoznaniem w styczniu 2007 roku szpiczakiem mnogim z licznymi zmianami osteolitycznymi. Chorego zakwalifikowano do chemioterapii i zastosowano VI cykli według schematu VAD. W sierpniu 2007 roku został on skierowany do opieki domowej hospicjum z powodu do-

legliwości bólowych. Przy przyjęciu u pacjenta stwierdzono zaburzenia czucia kończyn dolnych, z towarzyszącymi zanikami mięśni, bóle wzdłuż kręgosłupa, nasilające się przy ruchach, oraz cechy wyniszczenia. W wywiadzie stwierdzono stan po usunięciu w 1991 roku jądra lewego (orchidektomii lewostronnej) z powodu raka oraz stan po chemio- i radioterapii. Dodatkowo stwierdzono przewlekłą chorobę nerek i niedokrwistość wtórną. Z powodu dolegliwości bólowych (głównie o charakterze kostnym) chory otrzymywał tramadol, deksametazon oraz bisfosfoniany. Mężczyzna przyjmował zalecane leki nieregularnie. Z powodu dolegliwości bólowych odstąpiono od zabiegów rehabilitacyjnych. Obserwowano stopniowe pogorszenie stanu neurologicznego oraz ogólnego. W październiku 2007 roku u pacjenta wystąpiło nagłe pogorszenie stanu klinicznego, z towarzyszącym osłabieniem, utrudnionym kontaktem, zaburzeniami połykania. Chory zmarł przed wykonaniem zaplanowanych badań dodatkowych (z powodu licznych zmian osteolitycznych wysunięto podejrzenie hiperkalcemii).

Pacjent 5

Pacjent (M), 68 lat, z rozpoznaniem w sierpniu 2004 roku szpiczakiem mnogim. Przy rozpoznaniu stwierdzono obecność białka monoklonalnego klasy IgG typu lambda, a w szpiku kostnym — zwiększony odsetek plazmocytów. W badaniach radiologicznych kości nie wykazano typowych dla szpiczaka ognisk osteolitycznych. Pacjenta zakwalifikowano do chemioterapii według schematu VMCP. Pierwszy cykl leczenia cytostatycznego był powikłany zapaleniem żył przedramienia prawego. We wrześniu 2004 roku podczas II cyklu chemioterapii (VBAP — winkrystyna, karmustyna, doksorubicyna, prednizon) z powodu opryszczki do leczenia włączono leki przeciwwirusowe. W marcu 2005 roku, po trzech pełnych cyklach naprzemiennych, w celu oceny zaawansowania procesu chorobowego pacjenta hospitalizowano na oddziale hematologii. W wykonanej biopsji szpiku z mostka uzyskano treść bezgrudkową — materiał niediagnostyczny. W trakcie hospitalizacji obserwowano napady częstoskurczu nadkomorowego, który chory odczuwał jako zawroty głowy. Po konsultacji kardiologicznej i zastosowanym leczeniu farmakologicznym dolegliwości ustąpiły. W maju 2006 roku po trepanobiopsji szpiku (szpik hipoplastyczny) i mielogramie (obecność 53,6% komórek limfoplazmatycznych i 4,8% plazmocytów) chorego zakwalifikowano do leczenia według schematu naprzemiennego. W trakcie chemioterapii obserwowano neutropenię, a także zapalenie żył głębokich kończyny dolnej prawej.

W lutym 2007 roku wykonano ponownie trepano-biopsję i stwierdzono szpik o zwiększonej komórkowości, nacieki szpiczaka (CD38+) stanowiły w reprezentowanym fragmencie około 90% wszystkich komórek. Ze względu na pancytopenię choremu podano deksametazon. Po konsultacji w Klinice Hematologii Akademii Medycznej w Gdańsku w maju 2007 roku pacjent został zakwalifikowany do chemioterapii talidomidem w połączeniu z wlewami deksametazonu. Z powodu powikłań w trakcie leczenia (wysoka gorączka z dreszczami, bakteriemia *E. coli*, wymagająca zastosowania celowanej antybiotykoterapii) odstąpiono od leczenia talidomidem. W trakcie pobytu na oddziale hematologii w lipcu 2007 roku włączono chemioterapię według schematu MP. Podczas hospitalizacji w czasie trwania choroby pacjent wymagał wielokrotnie przetaczania KKCz ze względu na niedokrwistość wtórną, a także stosowania filgrastimu z powodu neutropenii. U chorego często obserwowano podwyższoną temperaturę ciała (głównie stany podgorączkowe, a okresowo także gorączkę) oraz poty. W trakcie opieki domowej u mężczyzny okresowo stwierdzano nasilenie dolegliwości bólowych kręgosłupa, z tego powodu stosowano tramadol oraz NLPZ i paracetamol (także z powodu nieprawidłowej ciepłoty ciała i potów). Pacjent zmarł 30 października 2007 roku w oddziale stacjonarnym hospicjum (brak informacji dotyczącej prawdopodobnego mechanizmu, przyczyny śmierci).

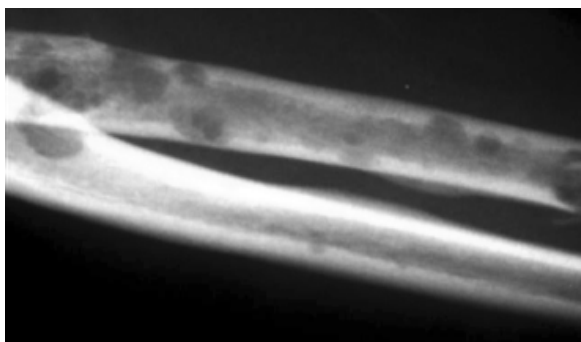
Pacjent 6

Pacjentka (K), 70 lat, z rozpoznaniem w marcu 2005 roku szpiczakiem mnogim, została zakwalifikowana do chemioterapii według schematu VMCP, a ostatni cykl otrzymała w kwietniu 2007 roku. W maju 2007 roku, z powodu patologicznego złamania kręgosłupa (złamanie kompresyjne kręgów Th4 i Th5) w wyniku urazu, chorą przyjęto do Kliniki Neurochirurgii Szpitala Uniwersyteckiego. Na podstawie tomografii komputerowej kręgosłupa stwierdzono patologiczną masę guzową (59 × 39 mm), która w znacznym stopniu wypełniała kanał kręgowy Th5–Th6, rozrastając się do klatki piersiowej, prawdopodobnie z naciekiem aorty zstępującej. Pacjentkę zakwalifikowano do leczenia objawowego. Z powodu opasujących dolegliwości bólowych w obrębie klatki piersiowej oraz niedowładu kończyn dolnych w dniu 15 maja 2007 roku pacjentka została przekazana do Oddziału Opieki Paliatywnej (OOP). U chorej dodatkowo występowały: cukrzyca typu 2, nefropatia wtórna (przy przyjęciu kreatynina 2,3 mg/dl), niedokrwistość wtórna oraz miokardiopatia nadciśnieniowa. Przy przyjęciu chora — z powodu zgłasza-

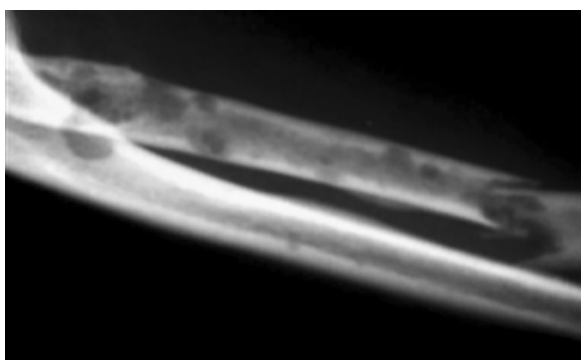nych dolegliwości bólowych — otrzymywała początkowo tramadol, ale ze względu na brak zadowalającego efektu terapeutycznego zamieniono go na morfinę stopniowo miareczkowaną do dawki 60 mg na dobę. Z powodu zaostrzenia przewlekłej choroby nerek (wzrost stężenia kreatyniny do 3,9 mg/dl, hiperkaliemia — potas 6,7 mmol/l, w gazometrii kwasica metaboliczna), pogorszenia kontaktu i stanu ogólnego u chorej konieczna była zmiana drogi podawania morfiny na podskórną, a antybiotykoterapię dożylną dostosowano do stopnia niewydolności nerek. Po nawodnieniu i zastosowaniu dożylnych wlewów glukozy z insuliną uzyskano obniżenie stężenia kreatyniny i potasu w surowicy krwi. Podczas pobytu na OOP u chorej wielokrotnie obserwowano zaostrzenia przewlekłej choroby nerek z towarzyszącym pogarszaniem stanu klinicznego. Pacjentka była pod opieką psychologa i rehabilitanta. Podczas prowadzonej w OOP rehabilitacji wykonywano ćwiczenia bierne kończyn dolnych, czynne kończyn górnych oraz ćwiczenia oddechowe. Po pogorszeniu stanu chorej i osłabieniu siły mięśniowej stosowano ćwiczenia czynne — wspomagane, a ostatecznie bierne, zarówno kończyn górnych, jak i dolnych. W trakcie pobytu w OOP u chorej doszło do patologicznego złamania kości promieniowej prawej (ryc. 1 i 2). Po konsultacji ortopedycznej założono szynę gipsową unieruchamiającą. Chora zmarła w OOP w dniu 29 października 2007 roku z powodu niedokrwistości i zaostrzenia przewlekłej choroby nerek.

Dyskusja

Na podstawie przeprowadzonej analizy zaobserwowano, że chorzy na szpiczaka mnogiego wymagają ścisłej współpracy wielodyscyplinarnej. Pacjenci objęci opieką paliatywną nadal, w większości przypadków, są długotrwale leczeni hematologicznie, co wiąże się z częstymi hospitalizacjami oraz koniecznością współpracy hematologa i specjalisty medycyny paliatywnej. Do zadań hematologa będzie należało ustalenie odpowiedniego leczenia na podstawie wyników badań dodatkowych i stanu klinicznego chorego. Specjalista medycyny paliatywnej, który opiekuje się chorym na szpiczaka, częściej będzie miał do czynienia z odległymi powikłaniami stosowanego leczenia, objawami choroby podstawowej oraz wtórnych do niej dolegliwości. W tej populacji chorzy cierpią z powodu bólów kostnych, często spowodowanych złamaniami patologicznymi i ich konsekwencjami (zaburzenia neurologiczne). Właśnie najczęściej z tego powodu są kierowani do opieki paliatywnej. Przynajmniej 30% spośród tych osób ma cechy przewlekłej choroby nerek,



Rycina 1. Zmiany osteolityczne w przebiegu szpiczaka mnogiego w obrębie kości przedramienia prawego (pacjentka 6)



Rycina 2. Złamanie patologiczne prawej kości promieniowej (pacjentka 6)

a u kolejnych 20–30% ona się rozwinie. Na skutek osteolizy u pacjentów ze szpiczakiem często stwierdza się nieprawidłowe wartości wapnia w surowicy, a hiperkalcemia w obrazie choroby nowotworowej może zostać niedostrzeżona. Niedokrwistość i związane z nią osłabienie są obecnie u prawie wszystkich chorych. Lekarze w opiece paliatywnej mogą spotkać się także z krwawieniami wynikającymi z zespołu nadlepkkości.

Podstawową formą leczenia szpiczaka mnogiego jest chemioterapia, która najczęściej pozwala na uzyskanie stabilnego zmniejszenia odsetka plazmacytów w szpiku i stężenia białka M w surowicy i moczu oraz zahamowanie nasilenia się zmian osteolitycznych. W przypadku szpiczaka istnieje kilka schematów leczenia cytostatycznego, różniących się agresywnością oraz drogami podania leków. Jeśli osiągnięta zostanie remisja choroby, stosuje się długotrwałą chemioterapię podtrzymującą [2, 3, 5, 6].

Wszyscy opisani pacjenci otrzymywali chemioterapię według różnych schematów. W jednym przypadku było to zastosowanie talidomidu po nieskutecznych, wcześniej podawanych cytostatykach. Talidomid jest lekiem immunomodulującym i pod koniec

lat 90. XX wieku jego zastosowanie było przełomem w leczeniu chorych z oporną albo nawrotową postacią szpiczaka. Pozytywną odpowiedź na leczenie uzyskuje się u 30% wśród tych chorych, a efekt obserwuje się po około 4–8 tygodniach. Lek ten hamuje angiogenezę mikrośrodowiska szpiku, wywołuje apoptozę komórek szpiczakowych, hamuje sekrecję czynników pobudzających wzrost nowotworowych plazmacytów (IL-6, TNF). Talidomid, w połączeniu z deksametazonem (to połączenie jest skuteczne u około 50% chorych), zastosowano u pacjenta 5. Pomimo że w różnych badaniach analiza działań niepożądanych leku wskazuje na jego bezpieczeństwo, to u wymienionego chorego wystąpiła wysoka gorączka z dreszczami oraz stwierdzono dodatnie posiewy krwi (bakteriemia *E. coli*) wymagające zastosowania celowanej antybiotykoterapii [2, 4, 6, 7].

Infekcje odnotowano także u innych analizowanych chorych. Występowały albo bezpośrednio po ChTH, albo po około 2 tygodniach od zastosowanego leczenia, w czasie kiedy spodziewane są objawy niepożądane ze strony układu krwiotwórczego (leukopenia, neutropenia, granulocytopenia, niedokrwistość, trombocytopenia czy nawet pancytopenia). Najczęściej dotyczyły układu oddechowego i strefy otolaryngologicznej. U części pacjentów konieczne było leczenie szpitalne. Chorych na szpiczaka charakteryzuje znaczne upośledzenie odporności, a zatem i podatność na zakażenia. W razie ich wystąpienia należy zawsze rozważyć antybiotykoterapię o szerokim spektrum działania i wcześniej ją rozpoczynać. W przypadku stwierdzenia granulocytopenii konieczne może być zastosowanie czynników pobudzających powstawanie i wzrost granulocytów [2, 3, 6].

Najczęściej występującym objawem w tej populacji chorych jest ból kostny. Ocenia się, że dotyczy on 60–70% pacjentów. Ból często bywa dotkliwy, głównie przy ruchach i obciążeniu układu kostnego. Najczęściej ma związek z istniejącymi zmianami patologicznymi w kościach, będącymi bezpośrednim wynikiem choroby albo wtórnymi do niej następstwami (złamania patologiczne). Leczenie bólu u tych chorych jest trudne, ponieważ niesie ze sobą pewne ograniczenia. Zazwyczaj w przypadku bólów kostnych za leki pierwszego wyboru uważa się niesteroidowe leki przeciwzapalne. U chorych na szpiczaka należy bardzo rozważnie podejmować decyzję o ich ewentualnym zastosowaniu i to z dwóch powodów: ze względu na działanie na płytki krwi oraz wpływ na filtrację kłębuszkową (GFR, *glomerular filtration rate*). Niektórzy autorzy zalecają unikanie NLPZ i stosowanie paracetamolu oraz opioidów. Przewlekłe stosowanie NLPZ może prowadzić do pogorszenia funkcji nerek, zaostreń przewlekłej

choroby nerek, a nawet do ostrej niewydolności nerek. Jeżeli w terapii bólu stosuje się opioidy, zwłaszcza w przypadku chorych na szpiczaka ze współistniejącą przewlekłą chorobą nerek, zazwyczaj należy dostosować ich dawkę do stopnia ich niewydolności. Większość opioidów stosowanych w leczeniu bólu przewlekłego u pacjentów z upośledzoną czynnością nerek powinno się podawać w zredukowanej dawce albo należy wydłużyć odstępy pomiędzy kolejnymi dawkami. W schyłkowym stadium przewlekłej choroby nerek maksymalna dawka tramadolu nie powinna przekraczać 50 mg 2 razy dziennie [8]. W przypadku morfiny metabolizowanej w wątrobie i wydalanej przez nerki aktywne metabolity mogą kumulować się u chorych z zaburzeniami czynności nerek i dlatego dawkę opioidu należy modyfikować w zależności od GFR [9]. W takiej sytuacji klinicznej wskazane byłoby rozważenie wyboru takiego opioidu, którego eliminacja w mniejszym stopniu zależy od funkcji nerek (metadon, fentanyl, buprenorfina).

Wszyscy chorzy ujęci w analizie otrzymywali NLPZ. W przypadku pacjenta 1 był to kwas acetylosalicylowy, który był stosowany jako profilaktyka zawału serca, a nie z powodu bólu. Po pojawieniu się krwawień lek odstawiono ze względu na współistniejącą małopłytkowość. Pacjentka 6 na początku leczenia szpitalnego otrzymywała NLPZ, ale leki te odstawiono po włączeniu opioidów z powodu złej kontroli bólu. W przypadku pacjenta 2, po implantacji stentu do tętnicy wieńcowej, zastosowano kwas acetylosalicylowy (oraz clopidogrel), ze wskazań kardiologicznych. W tym przypadku pogorszenie funkcji nerek nastąpiło bezpośrednio po kontraście, który został zastosowany podczas koronarografii. Trudno jest wykluczyć w tym przypadku negatywny wpływ włączonego NLPZ na przyspieszenie pogorszenia funkcji nerek. Doraźnie NLPZ, przy wydolnych nerkach, otrzymywał pacjent 5 oraz — sporadycznie — przyjmuje pacjentka 3.

Ból kostny dobrze reaguje także na radioterapię oraz może być łagodzony przez leki steroidowe. Radioterapia jest wskazana również w przypadku grożących złamaniem zmian w kościach, szczególnie w obrębie kręgosłupa, kości ramiennej i udowej. U żadnego z analizowanych chorych nie zastosowano radioterapii, natomiast leki steroidowe podawano pacjentowi 4.

Dla poprawienia jakości życia jest ważne zachowanie przez chorych sprawności ruchowej. Z tego względu postępowanie rehabilitacyjne w tej grupie pacjentów stanowi cenne uzupełnienie leczenia objawowego. Bardzo istotne jest to, aby strategie usprawniania pacjentów dostosowywać do każdej

z faz choroby, określając jednocześnie bliższe i dalsze cele działania. Konstruując program usprawniania, należy przewidywać powikłania lub progresję choroby i działać w kierunku minimalizacji ich skutków [10, 11]. W rehabilitacji pacjentów ze szpiczakiem mnogim należy zwrócić uwagę przede wszystkim na konieczność stabilizacji kości poprzez włączenie zaopatrzenia ortopedycznego w celu profilaktyki patologicznych złamań lub zabezpieczenia złamań w obrębie kręgosłupa. W tym celu należy wykorzystywać gorsety, sznurówki lub pasy stabilizujące (jak w przypadku pacjentów 1 i 3). Zastosowanie stabilizacji kręgosłupa należy jednak rozważyć w sytuacji unieruchomienia chorego i ograniczenia jego aktywności ruchowej. Ryzyko patologicznych złamań jest u takich pacjentów stosunkowo niskie (brak obciążenia układu ruchu), sama stabilizacja zaś jest elementem ograniczającym właściwą wentylację płuc, co w połączeniu z długotrwałym unieruchomieniem i często podeszłym wiekiem znacznie zwiększa ryzyko powikłań ze strony układu oddechowego. Zastosowanie stabilizacji u pacjentów leżących może się wiązać również z pogorszeniem jakości ich życia, wynikającym z samego procesu zakładania danego gorsetu. Dlatego u tych osób należy dokonać bilansu ewentualnych zysków i strat w postaci utrudnień związanych z zaopatrzeniem w gorset. U pacjentki 6 nie zastosowano gorsetu z wyżej wymienionych względów.

W rehabilitacji pacjentów ze szpiczakiem należy rozważyć również zastosowanie ćwiczeń ruchowych o ograniczonej intensywności. Pozwala to bowiem na niwelowanie następstw długotrwałego unieruchomienia, objawiających się zaburzeniami ruchomości stawowej, spadkiem masy mięśniowej, zwiększonym ryzykiem wystąpienia zakrzepicy żyłnej, obniżeniem wydolności układu krążeniowo-oddechowego, zaburzeniami metabolicznymi oraz podwyższonym ryzykiem powstania odleżyn [12]. Szczególnie ważne jest to u osób z ubytkami neurologicznymi w przebiegu zespołu ucisku na rdzeń kręgowy. Właściwa kinezyterapia pozwala na utrzymanie prawidłowej długości mięśni, co znacznie ułatwia pielęgnację pacjenta.

U pacjentów chodzących należy zwrócić uwagę na bezpieczeństwo lokomocji oraz ewentualną konieczność włączenia asekuracji w postaci kul, laski lub balkonika.

Rehabilitację chorych na szpiczaka mnogiego należy prowadzić zgodnie z główną, sformułowaną przez Fulton i Else, zasadą usprawniania w opiece paliatywnej: „często, ale po trochu” [13]. Ćwiczenia nie mogą być zbyt intensywne ani powodować nasilenia dolegliwości bólowych. Jednorazowa tera-

pia ruchowa powinna trwać stosunkowo krótko, ale powinna być powtarzana 2–3 razy dziennie. W związku z tym niezwykle cenne jest zaangażowanie rodziny w opiekę nad pacjentem. Pozwala to bowiem na możliwość kontynuowania rehabilitacji w domu chorego, zgodnie z przeprowadzonym przez rehabilitanta instruktażem.

W celu optymalizacji jakości życia pacjentów ze szpiczakiem mnogim może być konieczne odpowiednie postępowanie ortopedyczne, w zależności od stwierdzanych zmian kostnych. Jako profilaktykę należy rozważyć, poza wymienioną wyżej radioterapią, także ustabilizowanie kości długich za pomocą szpilek śródszpikowych, aby zapobiec złamaniom i pojawieniu się wtórnie zespołów bólowych. Złamania w obrębie kręgosłupa zwykle charakteryzują się silnymi dolegliwościami bólowymi i często wymagają zabiegowej interwencji ortopedycznej lub neurochirurgicznej. Ból ten niejednokrotnie jest tylko częściowo wrażliwy na stosowane opioidy. Jeśli wiąże się z uszkodzeniem struktur nerwowych i rozpoznajemy ból neuropatyczny, wówczas konieczne jest zastosowanie koanalgetyków [1–3, 6, 14]. W przypadku pacjentki 3 wykonany zabieg przeszłokórnej wertybroplastyki prawie całkowicie zmniejszył dolegliwości bólowe. Chora wymagała zastosowania niewielkich dawek słabych opioidów (tramadolu) oraz gorsetu Javetta. W przypadku pacjenta 1 (ze złamaniem trzonu kręgu L2) odstąpiono od planowanego zabiegu operacyjnego ze względu na ustąpienie dolegliwości bólowych i także zalecono stosowanie gorsetu Javeta. U pacjentki 6 doszło do patologicznego złamania kości promieniowej prawej, które zaopatrzono ortopedycznie (ryc. 1 i 2).

Zmiany patologiczne w obrębie kości kręgosłupa mogą wtórnie prowadzić do zespołu ucisku na rdzeń kręgowy. Z tego powodu nagłe wystąpienie objawów neurologicznych w obrębie kończyn dolnych oraz nasilenie dolegliwości bólowych wymaga pilnej diagnostyki. Poza uciskiem na rdzeń może także dojść do jego zaklinowania albo ucisku korzeni nerwowych. Ważne jest, aby ustalić rozpoznanie przed wystąpieniem nieodwracalnych zmian neurologicznych (porażenie kończyn dolnych) i wdrożyć odpowiednie leczenie (miejscowa radioterapia, zabieg operacyjny). W razie podejrzenia ucisku na rdzeń lub korzenie nerwowe należy zastosować duże dawki steroidów do czasu ustalenia rozpoznania i ostatecznego planu leczenia [1, 2, 6, 14]. Zbyt późna diagnostyka u pacjentki 6 oraz znaczne miejscowe zaawansowanie zmian w obrębie kręgosłupa i klatki piersiowej uniemożliwiły leczenie neurochirurgiczne. U pacjenta 4 przy przyjęciu do opieki domowej poza bólami kręgosłupa stwierdzono za-

burzenia czucia kończyn dolnych z towarzyszącymi zanikami mięśni oraz osłabieniem siły mięśniowej.

U pacjentów z przerzutami nowotworowymi do kości szczególne znaczenie mają bisfosfoniany. Ich stosowanie zapobiega powstawaniu niekorzystnych zdarzeń kostnych (*skeletal-related events*), służy zmniejszeniu dolegliwości bólowych o charakterze kostnym, a także uzyskaniu lepszej jakości życia. Wyniki badań randomizowanych potwierdziły skuteczność tych leków w powikłaniach kostnych u chorych ze szpiczakiem [2, 3, 15, 16]. Amerykańskie Towarzystwo Onkologii Klinicznej (ASCO, *American Society of Clinical Oncology*) ustaliło wytyczne dotyczące wyboru odpowiedniego bisfosfonianu i wskazań do jego stosowania [17]. W przypadku szpiczaka mnogiego ze zmianami osteolitycznymi w badaniu radiologicznym w kościach zaleca się stosowanie pamidronianu we wlewie dożylnym w dawce 90 mg lub zoledronianu w dawce 4 mg co 3–4 tygodnie do czasu wyczerpania skuteczności klinicznej leku [17]. W przypadku pojawienia się albuminurii lub wzrostu stężenia kreatyniny w surowicy krwi (o 0,5 mg/dl w stosunku do wartości wyjściowej albo wzrost kreatyniny do maksymalnie 1,4 mg/dl) należy zaprzestać podawania bisfosfonianów. Oba wymienione leki zaleca się w terapii bólu wywołanego zmianami osteolitycznymi, a także po radioterapii, po zabiegach operacyjnych, stabilizujących kręgosłup oraz u chorych, którzy otrzymują typowe analgetyki w leczeniu bólu [17]. Wszyscy analizowani pacjenci przyjmowali bisfosfoniany (w trakcie terapii dożylnie wlewy odnotowano u 2 chorych).

Kolejna trudność w opiece nad chorymi ze szpiczakiem jest związana z przewlekłą chorobą nerek, będącą albo wynikiem nefropatii wtórnej do szpiczaka, albo współistniejącej choroby nerek o innej etiologii. Już w chwili rozpoznania 30% pacjentów ma przewlekłą chorobę nerek, u 50% chorych się ona rozwinie, a u 20% stwierdza się znaczne uszkodzenie nerek, które nie jest odwracalne po nawodnieniu i wymuszonej diurezie. Jednoczesne rozpoznanie przewlekłej choroby nerek w znacznym stopniu zaawansowania i szpiczaka mnogiego dotyczy 12% chorych. Nefrologi kwalifikują do hemodializy pacjentów w 5. stadium przewlekłej choroby nerek lub też z ostrych wskazań pojawiających się w trakcie leczenia szpiczaka. Ocenia się, że zastosowanie przewlekłej hemodializy u chorych na szpiczaka, przy współistnieniu znacznego stopnia przewlekłej choroby nerek, stwarza możliwość około 17–20-miesięcznego przeżycia. Ocenia się, że 20% spośród tych pacjentów umiera w pierwszym miesiącu, 1/3 przeżywa od 3 do 5 lat. Należy jednak pamiętać, że u połowy

chorych, u których stwierdzono niewydolność nerek, można się spodziewać poprawy ich funkcji pomiędzy 30. a 70. dniem odpowiedniego leczenia. Dlatego szczególne znaczenie u tych chorych ma odpowiednie nawodnienie, zwłaszcza u pacjentów z rozpoznaną przewlekłą chorobą nerek przed planowaną ChTH. U chorych przed rozpoczęciem leczenia cytostatykiem zaleca się dożylnie wlewy 0,9-procentowego NaCl, aby osiągnąć diurezę 2–3 litry na dobę. Ważne jest też zapobieganie zakwaszeniu moczu. W tym celu stosuje się inhibitory oksydazy ksantynowej (najlepiej allopurinol) jeszcze przed ChTH. Jeśli rozpoznano u pacjenta przewlekłą chorobę nerek, trudno jest dobrać odpowiednie leczenie cytostatyczne, zwłaszcza skuteczną, ale mało toksyczną dawkę melfalanu. Wówczas zamiast schematu MP najlepiej stosować tylko kortykosteryd lub schematy wielolekowe niezawierające melfalanu. U pacjentów, u których stwierdza się wysokie stężenie białka M w surowicy, można zastosować plazmaferezę (jak w przypadku pacjenta 2) [2, 3, 6, 18, 19].

Szpiczak mnogi sprzyja także wystąpieniu hiperkalcemii. Wczesne jej objawy mogą być nieuchwytnie i przebiegać pod postacią zmęczenia, osłabienia siły mięśniowej, depresji, pobolewania brzucha, zaparcie i braku łaknienia. Mogą się pojawić także nudności (nawet uporczywe), splątanie, zmiany nastroju. Podstawą leczenia hiperkalcemii jest nawadnianie i podawanie dożylnie bisfosfonianu. W leczeniu może być pomocne także wymuszenie diurezy za pomocą furosemidu oraz stosowanie steroidów. W przełomie hiperkalcemicznym może być konieczne zastosowanie kalcytoniny, zwłaszcza u pacjentów z przewlekłą chorobą nerek, u których należy przy podwyższonej wartości kreatyniny i fosforanów unikać bisfosfonianów [6, 14, 18–21]. W przypadku opisanych chorych stwierdzono jedynie przejściowy wzrost stężenia wapnia w surowicy krwi w 2 przypadkach (pacjenci 1 i 4).

Szpiczak mnogi, jako jeden z nowotworów szybko proliferujących, niesie z sobą ryzyko wystąpienia zespołu ostrej lizy guza (ATLS, *acute tumor lysis syndrome*). Szybki rozpad komórek podczas ChTH powoduje nagłe uwolnienie dużych ilości potasu, fosforanów i kwasów nukleinowych, metabolizowanych ostatecznie do kwasu moczowego. Wtórnie dochodzi do upośledzenia funkcji nerek, zwłaszcza jeśli towarzyszy temu odwodnienie [20].

U wszystkich obserwowanych chorych występowała niedokrwistość wtórna (w przebiegu choroby podstawowej, po ChTH czy wtórnie do przewlekłej choroby nerek). Wymagało to przetoczenia krwinek czerwonych, u części osób podczas każdej planowej hospitalizacji. Pacjentom ze szpiczakiem moż-

na podawać androgeny czy erytropoetynę w celu pobudzenia erytropoezy. Po kilku tygodniach stosowania erytropoetyny podskórnie można się spodziewać wzrostu stężenia hemoglobiny, a odstąpienie od tej formy terapii powoduje nawrót niedokrwistości [2, 3, 6]. U żadnego z przedstawionych chorych nie stosowano erytropoetyny.

U części chorych mogą pojawiać się objawy zespołu nadlepkkości, które są związane z wysokim stężeniem białka M. W przypadku pacjenta 1 obserwowano częste i niejednokrotnie intensywne krwawienia z nosa i błon śluzowych jamy ustnej oraz odbytnicy. Dwukrotnie były one przyczyną hospitalizacji w trybie pilnym (ostry dyżur). Na skórze były widoczne podbiegnięcia krwawe. U chorego stosowano leki przeciwkrwotoczne, wzmacniające i uszczelniające śródbłonek naczyń krwionośnych (etamsylat). W leczeniu zespołu nadlepkkości można wykorzystywać cytostatyki, duże dawki kortykosteroidów oraz wykonywać plazmaferezę.

U pacjenta 5 często występowała nieprawidłowa temperatura ciała, okresowo gorączka bez uchwytnej źródła infekcji. Chory zgłaszał także nadmierną potliwość, którą częściowo można tłumaczyć stanami podgorączkowymi. Stosowano paracetamol oraz NLPZ.

Pacjenci ze szpiczakiem mnogim stanowią spore wyzwanie w opiece paliatywnej z powodu bardzo zmiennego przebiegu klinicznego, powtarzających się nawrotów i remisji. Liczne i często wtórne objawy towarzyszące chorobie wymagają ciągłej kontroli, odpowiedniego leczenia oraz wskazują na to, że niezbędna jest jednoczesna opieka wielospecjalistyczna, oparta na współpracy lekarzy różnych specjalności oraz współpracy na linii szpital–opieka domowa. Pacjenci ze szpiczakiem mnogim wymagają ciągłej terapii uzależnionej od stadium zaawansowania choroby. Poza podstawową formą leczenia, jaką jest chemioterapia, należy zwracać baczną uwagę na funkcję nerek, niedokrwistość wymagającą transfuzji krwi oraz częste infekcje, przy których niejednokrotnie konieczna jest antybiotykoterapia. Stosowanie bisfosfonianów może redukować występowanie incydentów hiperkalcemii i jednocześnie wspomagać leczenie najczęstszego objawu, jakim jest ból kostny.

Piśmiennictwo

1. Longo D.L., Anderson K.C. Oncology and hematology: 98 — Plasma cell disorders. W: Kasper D.L., Braunwald E., Hauser S., Longo D., Jameson J.L., Fanci A.S. red. Harrison's principles of internal medicine. Wyd. 16. McGraw-Hill 2005: 656–662.
2. Craig J.I.O. Management of myeloma. W: Booth S., Bruera E. red. Palliative Care consultations in haemato-oncology, Oxford University Press, Oxford 2003: 1–10.

3. Hoskin P., Makin W. *Oncology for palliative medicine*. Wyd. 2. Oxford University Press, Oxford 2003: 219–233
4. Moszyńska A. Postępy w diagnostyce i leczeniu szpiczaka plazmocytozy. *Onkol. Prakt. Klin.* 2007; 3: 70–77.
5. Jesionek-Kupnicka D., Sowa P. Pierwotne nowotwory kości. W: Kordek R., Jassem J., Krzakowski M., Jeziorski A. red. *Onkologia — podręcznik dla studentów i lekarzy*. Via Medica, Gdańsk 2004: 226–227.
6. Kraj M. Szpiczak plazmocytozy. W: Krzakowski M. red. *Onkologia kliniczna*. Borgis, Warszawa 2006: 1321–1352.
7. McIlmurray M. *Palliative medicine and treatment of cancer*. W: Doyle D., Hanks G., Cherny N.I., Calman K. red. *Textbook of palliative medicine*. Wyd. 3. Oxford University Press, Oxford 2005: 229–239.
8. Kurella M., Bennett W.M., Chertow G.M. Analgesia in patients with ERDS: a review of available evidence. *Am. J. Dis.* 2003; 42: 217–228.
9. Bunn R., Ashley C. *The renal drug handbook*. Radcliffe Medical Press, Oxford 1999.
10. Nyka W. Elementy rehabilitacji w opiece paliatywnej. W: De Walden-Gatuszko K. red. *Podstawy opieki paliatywnej*. PZWL, Warszawa 2004: 195–212.
11. Pyszora A., Graczyk M. Rehabilitacja w opiece paliatywnej. *Polska Medycyna Paliatywna* 2006; 5: 82–86.
12. Kiwerski J.E. Następstwa unieruchomienia dla funkcji organizmu. W: Kwolek A. red. *Rehabilitacja medyczna*. Tom 2. Urban & Partner, Wrocław 2003: 1–9.
13. Fulton C.L., Else R. Rehabilitation in palliative care. W: Doyle D., Hanks G., MacDonald N. red. *Textbook of palliative medicine*. Wyd. 2. Oxford University Press, Oxford 1998: 816–828.
14. Watson M.S., Lucas C. F., Hoy A.M., Back I.N. red. *Onkologia i opieka paliatywna*. Opieka paliatywna. Urban & Partner, Wrocław 2007: 85–169.
15. Drosik K., Krzakowski M., Jarosz J. i wsp. Bisfosfoniany w zapobieganiu i kontroli zdarzeń kostnych u chorych z przerzutami nowotworów złośliwych do kości. *Onkol. Prakt. Klin.* 2006; 2: 152–164.
16. Schmidt R.F., Willis W.D. *Encyclopedia of pain*. Springer-Verlag, Berlin–Heidelberg–New York 2007: 164–165.
17. Berenson J.R., Hillner B.E., Kyle R.A. i wsp. American Society of Clinical Oncology clinical practice guidelines: the role of bisphosphonates in multiple myeloma. *J. Clin. Oncol.* 2002; 20: 3719–3736.
18. Levy J., Morgan J., Brown E. *Oxford handbook of dialysis: Part 7. Special situations*. Wyd. 2. Oxford University Press, Oxford 2004: 569–618.
19. Rottey S., van Belle S. Hiperkalcemia. W: Kosmidis P.A., Schrijvers D., Andre F., Rottey S. red. *Podręcznik stanów nagłych w onkologii — European Society for Medical Oncology*. Medipage, Warszawa 2006: 68–75.
20. Kraemer D.M., Wilms K. Zespół ostrej lizy guza. W: Kosmidis P.A., Schrijvers D., Andre F., Rottey S. red. *Podręcznik stanów nagłych w onkologii — European Society for Medical Oncology*. Medipage, Warszawa 2006: 76–82.
21. Twycross R., Wilcock A. *Symptom management in advanced cancer*. Radcliffe Medical Press, Oxon 2001: 215–225.