CZASOPISMO POLSKIEGO TOWARZYSTWA ONKOLOGII KLINICZNEJ

Onkologia

W PRAKTYCE KLINICZNEJ
— EDUKACJA

ISSN 2450–1646

2020, tom 6, suplement E

Inhibitory CDK 4/6 — opisy przypadków
Część 2

Pod redakcją

Macieja Krzakowskiego

VIA MEDICA

ONKOLOGIA
W PRAKTYCE KLINICZNEJ — EDUKACJA

Dwumiesięcznik Polskiego Towarzystwa Onkologii Klinicznej

www.journals.viamedica.pl/onkologia_w_praktyce_klin_edu

Redaktor Naczelny

prof. dr hab. med. Maciej Krzakowski

Zastępcy Redaktora Naczelnego

prof. dr hab. med. Andrzej Kawecki
prof. dr hab. med. Piotr Potemski
prof. dr hab. med. Piotr Rutkowski
prof. dr hab. med. Krzysztof Składowski
prof. dr hab. med. Piotr Wysocki

Rada Naukowa

dr Edita Baltruskeviciene (Vilnius, Lithuania)
prof. Tomasz M. Beer (Portland, USA)
prof. Bartosz Chmielowski (Los Angeles, USA)
dr med. Joanna Didkowska
dr hab. med. Renata Duchnowska
dr Rick Haas (Leiden, The Netherlands)
dr med. Beata Jagielska
dr med. Jerzy Jarosz
prof. dr hab. med. Jacek Jassem
prof. dr hab. med. Arkadiusz Jeziorski
prof. dr hab. med. Jan Kornafel
prof. dr hab. med. Jan Kulpa
prof. dr hab. med. Radzisław Kordek
dr hab. med. Maria Litwiniuk
dr med. Aleksandra Łacko
prof. Ruggero De Maria (Rome, Italy)
dr Mario Mandala (Bergamo, Italy)
dr hab. med. Radosław Mądry
dr med. Janusz Meder
dr hab. med. Sergiusz Nawrocki
prof. dr hab. med. Włodzimierz Olszewski
prof. dr hab. med. Maria Podolak-Dawidziak
dr hab. med. Barbara Radecka
prof. dr hab. med. Tadeusz Robak
prof. dr hab. med. Kazimierz Roszkowski
prof. dr hab. med. Piotr Rutkowski
dr hab. med. Ewa Sierko
dr Silvia Stacchiotti (Milan, Italy)
dr Ryszard Szydło (London, UK)
prof. dr hab. med. Jerzy Walecki
prof. dr hab. med. Jan Walewski
prof. dr hab. med. Krzysztof Warzocha
prof. dr hab. med. Marek Wojtukiewicz
dr Agnieszka Wozniak (Leuven, Belgium)
prof. Christoph Zielinski (Vienna, Austria)

Redaktor Prowadzący

Izabela Hallmann

Opinie prezentowane w artykułach nie muszą być zgodne z opiniami Redakcji

Onkologia w Praktyce Klinicznej — Edukacja (ISSN 2450–1646) jest czasopismem wydawanym 6 razy w roku przez:

VM Media sp. z o.o. VM Group sp.k.
ul. Świętokrzyska 73, 80–180 Gdańsk
Tel.: (58) 320 94 94, faks: (58) 320 94 60
e-mail: redakcja@viamedica.pl,
http://www.viamedica.pl, wap.viamedica.pl

19-0214.021.001

Adres Redakcji

Klinika Nowotworów Płuca i Klatki Piersiowej
Narodowy Instytut Onkologii im. Marii Skłodowskiej-Curie
— Państwowy Instytut Badawczy
ul. Roentgena 5, 02–781 Warszawa
Tel.: (22) 546 21 69
e-mail: sekretariat4@pib-nio.pl

Prenumerata

Cena prenumeraty elektronicznej wynosi 75 zł dla odbiorców indywidualnych, natomiast cena prenumeraty elektronicznej dla instytucji wynosi 150 zł.

Wpłaty, z czytelnym adresem, należy przesyłać na konto:

VM Media sp. z o.o. VM Group sp.k., Bank BGŻ BNP Paribas SA

24 1600 1303 0004 1007 1035 9150

Zamówienia drogą elektroniczną: www.journals.viamedica.pl/onkologia_w_praktyce_klin_edu

Reklamy: należy kontaktować się z wydawnictwem Via Medica; dsk@viamedica.pl

Redakcja nie ponosi odpowiedzialności za treść reklam.

Wszelkie prawa zastrzeżone, włącznie z tłumaczeniem na języki obce. Żaden fragment tego czasopisma zarówno tekstu, jak i grafiki nie może być wykorzystywany w jakiejkolwiek formie. W szczególności zabronione jest dokonywanie reprodukcji oraz przekładanie na język mechaniczny lub elektroniczny, a także utrwalanie w jakiejkolwiek postaci, przechowywanie w jakimkolwiek układzie pamięci oraz transmitowanie, czy to w formie elektronicznej, mechanicznej czy za pomocą fotokopii, mikrofilmu, nagrań, skanów bądź w jakikolwiek inny sposób, bez wcześniejszej pisemnej zgody wydawcy. Prawa wydawcy podlegają ochronie przez krajowe prawo autorskie oraz konwencje międzynarodowe, a ich naruszenie jest ścigane pod sankcją karną.

Nota prawna: http://czasopisma.viamedica.pl/owpk/about/legalNote

Zasady edycji i informacje dla autorów: wszelkie informacje dotyczące zakresu tematycznego pisma, zasad deponowania prac, przebiegu procesu recenzji i publikacji tekstów zamieszczono na stronie internetowej http://czasopisma.viamedica.pl/owpk

VM Copyright © 2020 Via Medica

ONKOLOGIA
W PRAKTYCE KLINICZNEJ
— EDUKACJA
Dwumiesięcznik Polskiego Towarzystwa Onkologii Klinicznej

www.journals.viamedica.pl/onkologia_w_praktyce_klin_edu 2020, tom 6, supl. E

WPROWADZENIE (INTRODUCTION)

Maciej Krzakowski E1

PRACE KAZUISTYCZNE (CASE REPORTS)

Całkowita odpowiedź kliniczna u 40-letniej pacjentki w wyniku zastosowania terapii paliatywnej pierwszej linii rybocyklibem w połączeniu z letrozolem
Complete clinical remission in a 40-year-old female patient as a result first-line of palliative therapy with ribocyclib plus letrozole
Aneta Lebiedzińska, Sergiusz Nawrocki, Lubomir Bodnar E3

Długotrwała odpowiedź na leczenie rybocyklibem u pacjentki z rozsianym rakiem piersi
Long-term response to ribociclib in a patient with metastatic breast cancer
Katarzyna Górska, Agnieszka Jagiełło-Gruszfeld E7

Pacjentka z rozsianym, hormonozależnym, HER2 ujemnym rakiem piersi leczona letrozolem w skojarzeniu z rybocyklibem
Patient with advanced metastatic, hormone-positive, HER2 negative breast cancer, receiving letrozole in combination with ribociclib
Joanna Streb, Iwona Łaksa E10

Zastosowanie letrozolu z rybocyklibem u 46-letniej chorej jako skuteczna i bezpieczna opcja terapeutyczna
The use of letrozole and ribociclib in a 46-year-old patient as an effective and safe therapeutic option
Elżbieta Bręborowicz E14

Obustronny hormonozależny rozsiany rak piersi u kobiety w wieku pomenopauzalnym — wybór optymalnej terapii pierwszej linii
Bilateral hormone-receptor-positive metastatic breast cancer in postmenopausal woman — selection of optimal first-line therapy
Maria Lange-Garbacz, Aleksandra Łacko E18

Wprowadzenie

Najczęstszym typem molekularnym raka piersi jest nowotwór z ekspresją steroidowych receptorów hormonalnych i tzw. „ujemnym" stanem HER2 (nieobecność nadekspresji białka receptorowego lub amplifikacji genu *HER2*) — jest rozpoznawany u 60% wszystkich chorych. Hormonoterapia jest podstawową metodą leczenia chorych na hormonozależnego i HER2-ujemnego raka piersi przed i po okresie menopauzy oraz w ramach leczenia radykalnego i paliatywnego. Ograniczenie wartości hormonalnego leczenia chorych na raka piersi jest związane — między innymi — z występowaniem pierwotnej lub wtórnej hormonooporności. Hormonooporność może być spowodowana występowaniem nieprawidłowości w zakresie szlaku sygnałowego związanego z cyklinozależnymi kinazami typu 4. i 6. (CDK4/6, *cyklin-dependent kinases 4 & 6.*), które mają znaczenie w regulowaniu procesów proliferacji komórek nowotworowych. Wyniki badań przedklinicznych, które wskazywały na synergistyczne działanie przeciwnowotworowe inhibitorów CDK4/6 i leków hormonalnych, zostały potwierdzone podczas prospektywnych badań klinicznych u chorych na raka piersi, które dotyczyły pierwszej lub kolejnych linii leczenia w stadium choroby zaawansowanej. Inhibitorami CDK4/6, które mogą być obecnie wykorzystywane u chorych na raka piersi, są rybocyklib oraz palbocyklib i abemacyklib. Dodanie jednego z inhibitorów CDK4/6 do hormonoterapii letrozolem lub fulwestrantem w pierwszej lub drugiej linii leczenia chorych na zaawansowanego raka piersi z cechą hormonozależności i „ujemnym" stanem HER2 znamiennie wydłuża czas przeżycia wolnego od progresji choroby (w części badań — również czas przeżycia całkowitego), przy czym u chorych przed menopauzą hormonoterapia powinna obejmować dodatkowo farmakologiczne lub chirurgiczne zahamowanie czynności jajników. Stosowanie inhibitorów CDK4/6 w skojarzeniu z hormonoterapią może być związane z częstszym — niż w przypadku wyłącznego leczenia hormonalnego — występowaniem działań niepożądanych — w przypadku wszystkich inhibitorów CDK4/6 częściej obserwowana jest neutropenia, ale niekiedy występują specyficzne dla leku powikłania. Wydaje się, że — niezależnie od wyników prospektywnych badań klinicznych stanowiących podstawę zasad postępowania przeciwnowotworowego — wartościowe są obserwacje pochodzące z praktyki klinicznej. Wartość opisów przypadków chorych z rozpoznaniem zaawansowanego raka piersi poddawanych hormonoterapii w skojarzeniu z rybocyklibem podczas pierwszej linii leczenia, które są przedstawione w obecnym numerze czasopisma „Onkologia w Praktyce Klinicznej", są szczególnie wartościowe z uwagi na praktyczny charakter. Doświadczenia Autorów — reprezentujących różne ośrodki onkologiczne — z pewnością będą cennym uzupełnieniem posiadanych wiadomości i przyczynią się do lepszego wykorzystania inhibitorów CDK4/6 w leczeniu chorych na hormonozależnego raka piersi z cechą HER2/-/ w stadium zaawansowanym.

Prof. dr hab. n. med. Maciej Krzakowski
Narodowy Instytut Onkologii im. Marii Skłodowskiej-Curie
— Państwowy Instytut Badawczy w Warszawie

Aneta Lebiedzińska[1, 2], Sergiusz Nawrocki[2], Lubomir Bodnar[1, 2]

[1]Oddział Kliniczny Onkologii i Immunoonkologii, Warmińsko-Mazurskie Centrum Onkologii, Szpital MSWiA w Olsztynie
[2]Katedra Onkologii, Uniwersytet Warmińsko-Mazurski w Olsztynie

Całkowita odpowiedź kliniczna u 40-letniej pacjentki w wyniku zastosowania terapii paliatywnej pierwszej linii rybocyklibem w połączeniu z letrozolem

Complete clinical remission in a 40-year-old female patient as a result first-line of palliative therapy with ribocyclib plus letrozole

Adres do korespondencji:
Lek. Aneta Lebiedzińska
Oddział Onkologii i Immunoonkologii
Szpital MSWiA w Olsztynie
Al. Wojska Polskiego 37, 10–228 Olsztyn
Tel.: +48 89 539 85 15
e-mail: aneta.lebiedzinska@uwm.edu.pl

Copyright © 2020 Via Medica

ISSN 2450–1646

STRESZCZENIE

W leczeniu systemowym pacjentek z uogólnionym rakiem piersi, zależnie od ekspresji określonych receptorów na komórkach nowotworowych, stosuje się hormonoterapię, chemioterapię lub immunoterapię. Od kilku lat, dzięki rozwojowi wiedzy na temat biologii nowotworów, jest dostępna nowa grupa leków — inhibitory kinaz cyklinozależnych (CDK) 4/6, które odgrywają kluczową rolę w szlakach sygnałowych prowadzących do progresji cyklu komórkowego oraz proliferacji komórek. W pracy przedstawiono przypadek młodej pacjentki z rozsianym rakiem piersi, która w wyniku zastosowanej terapii rybocyklibem z letrozolem uzyskała całkowitą remisję kliniczną zmian przerzutowych.

Słowa klucze: rak piersi, inhibitor CDK 4/6, rybocyklib

ABSTRACT

Hormone therapy, chemotherapy or immunotherapy is used in the systemic treatment of patients with breast cancer depending on the expression of specific receptors on cancer cells. Over the last few years, due to the development of knowledge on cancer biology, a new group of cyclin-dependent kinase (CDK) 4/6 inhibitors have been available, which have a role in signal pathways leading to cell cycle progression and cell proliferation. We present a case of a young patient with advanced breast cancer who obtained complete clinical remission of metastatic lesions as a result of the therapy with ribociclib plus letrozole.

Key words: breast cancer, inhibitor CDK4/6, ribocyclib

Wprowadzenie

Rak piersi jest w Polsce najczęściej występującym nowotworem złośliwym u kobiet — zapadalność przekracza 18 tysięcy na rok [1]. U 20–30% pacjentek po leczeniu radykalnym dochodzi do wznowy lub rozsiewu choroby [2]. Do najważniejszych czynników ryzyka zachorowania zalicza się: predyspozycję genetyczną, ekspozycję na estrogeny, promieniowanie jonizujące, niską dzietność, otyłość, dietę tłuszczową czy spożywanie alkoholu [3]. Pacjentki, u których w momencie rozpoznania choroba jest w stadium zaawansowanym lub uogólnionym, stanowią grupę, w której dobór terapii pozostaje niezwykle istotny, dlatego że nowotwór piersi w tym stadium często ma charakter indolentny, a wieloletnie przeżycia nie należą do rzadkości. Należy

indywidualizować terapię, tak by zachować jak najlepszą jakość życia każdej pacjentki przy optymalnym doborze dostępnych technologii lekowych.

W leczeniu choroby zaawansowanej wykorzystuje się terapie systemowe dobrane do biologii nowotworu. Pacjentki z ekspresją receptorów hormonalnych (HR, *hormone receptor*) i bez nadekspresji receptora ludzkiego naskórkowego czynnika wzrostu 2 (HER2, *human epidermal growth factor receptor 2*) są kandydatkami do terapii nową grupą leków — selektywnych inhibitorów kinaz cyklinozależnych (CDK, *cyclin-dependent kinase*) 4/6 — w skojarzeniu z inhibitorem aromatazy lub fulwestrantem.

W Polsce od 2018 roku możliwe było zastosowanie terapii jednym z inhibitorów CDK4/6 — rybocyklibem — w połączeniu z letrozolem, który w ramach terapii rozszerzonego dostępu stosowano w grupie kilkuset pacjentek w wieku pomenopauzalnym w pierwszej linii terapii paliatywnej. Lek ten od jesieni 2019 roku, podobnie jak palbocyklib, można obecnie stosować w ramach Programu Lekowego Narodowego Funduszu Zdrowia (NFZ).

Opis przypadku

We wrześniu 2018 roku do miejscowego ośrodka onkologicznego zgłosiła się 40-letnia pacjentka z rakiem prawej piersi. Zmianę wykryła w czasie samobadania piersi. W wykonanym badaniu ultrasonograficznym (USG) prawa pierś wykazywała rozlane zaburzenie echostruktury gruczołu w okolicy zabrodawkowej z częściowo wyodrębniającą się masą o wymiarach 34 × 21 mm, natomiast w prawym dole pachowym uwidoczniono liczne hipoechogeniczne zmiany węzłowe o wymiarach do 11 mm. Wykonano biopsję gruboigłową prawej piersi. W badaniu histopatologicznym stwierdzono: *Carcinoma lobulare invasivum mammae* ER (++) w 100%, PR-ujemny, HER2-negatywny, wskaźnik Ki-67 około 35%.

W badaniu tomografii komputerowej (CT, *computed tomography*) klatki piersiowej oraz jamy brzusznej i miednicy stwierdzono patologiczne węzły chłonne w prawym dole pachowym o wymiarach do 13 mm, w prawym podobojczyku węzły chłonne do 9 mm, prawe nadobojczykowe do 7 mm i prawe górne węzły chłonne przytchawicze patologiczne do 14 mm. W miednicy mniejszej ujawniono płyn, a w obrębie prawego jajnika była widoczna zmiana torbielowata o pogrubiałej ścianie ulegającej wzmocnieniu, o wymiarach 24 × 23 mm, kolejna przy ścianie tylnej macicy — o średnicy 19 mm, w miednicy mniejszej były widoczne pojedyncze wszczepy, jama macicy była wypełniona gęstą treścią z pogrubieniem endometrium — do oceny ginekologicznej.

W badaniu scyntygrafii kości nie stwierdzono zmian podejrzanych o rozsiew. Wykonano biopsję cienkoigłową węzłów chłonnych prawej pachy oraz prawych węzłów chłonnych nadobojczykowych, potwierdzając rozsiew komórek nowotworowych. W celu ustalenia pełnego zaawansowania klinicznego pacjentkę poddano badaniu pozytonowej tomografii emisyjnej (PET, *positron emission tomography*)–CT, w którym potwierdzono rozsiew do pozaregionalnych węzłów chłonnych — szyjnych oraz przytchawiczych po prawej stronie. Pacjentkę konsultowano ginekologicznie. Ze względu na wysokie ryzyko zmiany o charakterze przerzutowym w prawym jajniku oraz zaawansowanie IV (CS, *clinical stage*) stopnia u chorej w wieku przedmenopauzalnym z obecną ekspresją receptorów hormonalnych pacjentkę zakwalifikowano do zabiegu obustronnej owariektomii, którą wykonano w listopadzie 2018 roku. W badaniu histopatologicznym wykluczono rozsiew raka piersi do jajników. Ostateczne zaawansowanie choroby określono jako stopień cT2N3M1, CS IV (wg 8 edycji TNM).

Pacjentka była w bardzo dobrej formie klinicznej, 0 punktów według *Eastern Cooperative Oncology Group* (ECOG), bez chorób towarzyszących i bez obciążeń nowotworowych w rodzinie. W wywiadzie stwierdzono, że pierwsza miesiączka wystąpiła około 13. roku życia, a jedyna ciąża zakończyła się porodem naturalnym.

Chorą zakwalifikowano do leczenia paliatywnego pierwszej linii inhibitorem CDK 4/6, rybocyklibem, w dawce 600 mg na dobę doustnie (*p.o., per os*) w dniach 1.–21., po których następowało 7 dni przerwy, w skojarzeniu z letrozolem w dawce 2,5 mg *p.o.* codziennie w kursach trwających 28 dni. Leczenie było finansowane w ramach programu rozszerzonego dostępu od grudnia 2018 roku. Pacjentka otrzymała 10 kursów leczenia z dobrą tolerancją wstępną. Na początku terapii obserwowano bezobjawową neutropenię 3. stopnia według *Common Toxicity Criteria Adverse Events* (CTCAE, wersja 4.0), z powodu której, począwszy od 3. kursu leczenia, dawkę rybocyklibu zmniejszono do 400 mg na dobę *p.o.* Leczenie kontynuowano do października 2019 roku z bardzo dobrą odpowiedzią.

Od maja 2019 roku w badaniu CT utrzymuje się całkowita remisja kliniczna według klasyfikacji *Response Evaluation Criteria in Solid Tumors* (RECIST) 1.1. Od października 2019 roku, w związku ze zmianą sposobu finansowania rybocyklibu, pacjentka kontynuuje terapię w ramach Programu Lekowego NFZ.

Dyskusja

Inhibitory CDK 4/6 należą do leków nowej generacji, które zmieniły standardy postępowania terapeutycznego u pacjentek z rakiem piersi. Leki te przyniosły znaczącą poprawę wyników leczenia pod względem zarówno czasu wolnego od progresji (PFS, *progression-free survival*), jak

i przeżycia całkowitego (OS, *overall survival*). Kinazy CDK 4/6 są aktywowane po związaniu z D-cyklinami i odgrywają kluczową rolę w szlakach sygnałowych prowadzących do progresji cyklu komórkowego proliferacji komórek. Kompleks cyklina D–CDK4/6 reguluje postęp cyklu komórkowego poprzez fosforylację białka retinoblastomy (pRb). Obecnie w praktyce klinicznej stosuje się trzy inhibitory CDK4/6: abemacyklib, palbocyklib i rybocyklib.

Rybocyklib jest selektywnym inhibitorem CDK4/6, który zmniejsza fosforylację białka pRb, prowadząc do zatrzymania fazy G1 cyklu komórkowego i ograniczając proliferację komórek raka piersi. Według charakterystyki produktu leczniczego rybocyklib jest wskazany do stosowania w leczeniu kobiet chorych na miejscowo zaawansowanego lub uogólnionego raka piersi z obecnością receptorów hormonalnych oraz bez nadekspresji receptora HER2 w skojarzeniu z inhibitorem aromatazy lub fulwestrantem, stosowanych jako leczenie hormonalne pierwszego rzutu, lub u kobiet, które wcześniej leczono hormonalnie. U kobiet w okresie przed- lub okołomenopauzalnym leczenie hormonalne należy stosować w skojarzeniu z agonistami gonadoliberyny (inaczej: hormonu uwalniającego hormon luteinizujący [LHRH, *luteinizing-hormone-releasing hormone*]) [4].

Refundacja leku w ramach terapii Programu Lekowego NFZ obecnie dotyczy pierwszej linii leczenia w skojarzeniu z inhibitorem aromatazy u pacjentek w wieku pomenopauzalnym lub po obustronnej owariektomii [5].

Rybocyklib w randomizowanych badaniach klinicznych III fazy potwierdził swoją skuteczności i bezpieczeństwo. W badaniu *Study of Efficacy and Safety of LEE011 in Postmenopausal Women With Advanced Breast Cancer* (MONALEESA-2) uzyskano medianę PFS 25,3 miesiąca w porównaniu z 16 miesiącami w grupie otrzymującej placebo z letrozolem [6].

Mediana czasu trwania ekspozycji na leczenie w danych zbiorczych z badań III fazy wyniosła 16,5 miesiąca, przy czym u 61,7% pacjentów ekspozycja trwała 12 miesięcy lub dłużej [4].

Podstawą oceny profilu bezpieczeństwa rybocyklibu był zestaw danych z kilku badań uzyskanych od 1065 pacjentów, którzy otrzymywali ten lek w skojarzeniu z leczeniem hormonalnym (n = 582 w skojarzeniu z inhibitorem aromatazy oraz n = 483 w skojarzeniu z fulwestrantem) i których włączono do randomizowanych, kontrolowanych placebo badań klinicznych III fazy prowadzonych metodą podwójnie ślepej próby (MONALEESA-2, MONALEESA-7 podgrupa stosująca NSAI i MONALEESA-3) w leczeniu HR-dodatniego, HER2-ujemnego zaawansowanego lub rozsianego raka piersi.

Najczęściej zgłaszane działania niepożądane 3. lub 4. stopnia według CTCAE w grupie leczonej rybocyklibem przebiegały bezobjawowo lub można je było łatwo opanować za pomocą leczenia wspierającego. Neutropenia, którą obserwowano u opisywanej pacjentki, była najczęściej zgłaszanym w badaniach klinicznych działaniem niepożądanym (73,7%), natomiast obniżenie liczby neutrofilów 3. lub 4. stopnia według CTCAE (na podstawie wyników badań laboratoryjnych) zgłoszono u 58,6% pacjentów przyjmujących rybocyklib w dowolnym leczeniu skojarzonym w badaniach III fazy. Gorączkę neutropeniczną obserwowano u około 1,5% pacjentów [6]. Do innych działań niepożądanych należały także: toksyczność wątrobowa występująca u około 16% pacjentów, wydłużenie zespołu QTc opisywane u 3,3% pacjentów, zespół zmęczenia u 52% czy nudności u 37% leczonych [6].

Zmniejszenie dawki rybocyklibu z powodu działań niepożądanych, bez względu na ich przyczynę, dotyczyło 37,3% pacjentów w badaniach klinicznych III fazy, niezależnie od leku dodanego w ramach terapii skojarzonej. Trwałe przerwanie leczenia zgłoszono u 7,0% pacjentów [4].

W opisanym przypadku pacjentka kontynuuje terapię rybocyklibem w zmniejszonej dawce 400 mg na dobę *p.o.* w dniach 1.–21., z następową 7-dniową przerwą, od października 2018 roku z bardzo dobrą odpowiedzią na leczenie. Uzyskano klinicznie całkowitą remisję zmian, remisję całkowitą według RECIST 1.1, która utrzymuje się od maja 2019 roku. Dotychczasowe wyniki randomizowanych badań klinicznych z zastosowaniem rybocyklibu: MONALEESA-2, MONALEESA-3, MONALEESA-7, wykazały, że obiektywne odpowiedzi (całkowite remisje oraz częściowe remisje) na leczenie wynosiły w tych badaniach od 32,4% do 54,5% w zależności od analizy podgrup. Brakuje jednak odpowiedzi na pytanie, u jakiego odsetka pacjentek uzyskano całkowitą remisję zmian [6–8].

Uaktualnione dane z badania MONALEESA-7 dotyczące OS pacjentek w wieku przed- i okołomenopauzalnym dowiodły istotnie dłuższego całkowitego czasu przeżycia w przypadku zastosowania inhibitora CDK4/6 i terapii hormonalnej w porównaniu z samą terapią endokrynologiczną u pacjentów z zaawansowanym rakiem piersi z ekspresją receptorów hormonalnych, HER2-negatywnym. Osiągnięto medianę OS 42 miesiące wynoszącą 70,2% (95-proc. przedział ufności [CI, *confidence interval*]: 63,5–76,0) w grupie leczonej rybocyklibem w porównaniu z 46,0% (95% CI: 32,0–58,9) w grupie przyjmującej placebo; (ryzyko względne [HR, *hazard ratio*] dla zgonu 0,71; 95% CI: 0,54–0,95; p = 0,00973) [9]. W grudniu 2019 roku opublikowano aktualne wyniki badania MONALEESA-3 pacjentek w wieku pomenopauzalnym poddanych terapii skojarzonej z zastosowaniem fulwestrantu, w którym osiągnięto podobny wynik OS na poziomie 42 miesięcy wynoszący 57,8% (95% CI: 52,0–63,2) oraz 45,9% (95% CI: 36,9–54,5) w grupie

poddanej terapii skojarzonej z zastosowaniem z placebo przy 28-procentowej różnicy względnego ryzyka zgonu (HR 0,72; 95% CI: 0,57–0,92; p = 0,00455). Wykazano wydłużenie PFS do 33,6 miesiąca w grupie leczonej rybocyklibem w porównaniu z 19,2 miesiąca w grupie przyjmującej placebo [10].

Skoro lek wykazuje tak dużą skuteczność w leczeniu paliatywnym, to czy w przyszłości będzie stosowny także u pacjentek leczonych radykalnie w leczeniu przedoperacyjnym? Trwają randomizowane badania kliniczne, w których inhibitory CDK4/6 podaje się w ramach leczenia uzupełniającego, takie jak na przykład badanie III fazy *Trial to Evaluate Efficacy and Safety of Ribociclib With Endocrine Therapy as Adjuvant Treatment in Patients With HR+/HER2– Early Breast Cancer* (NATALEE) z zastosowaniem z rybocyklibu z letrozolem [11], czy w ramach leczenia neoadjuwantowego — badanie II fazy *Neadjuvant Multi-agent Chemotherapy or Letrozole Plus Ribociclib in Luminal B/HER2-negative Breast Cancer* (CORALLEEN) służące porównaniu skojarzenia rybocyklibu z letrozolem z chemioterapią według schematu doksorubicyna, cyklofosfamid, paklitaksel u pacjentek w wieku pomenonauzalnym z rakiem luminalnym HER2-ujemnym [12].

Obecnie nie ma wystarczającej ilości danych naukowych na temat postępowania w grupie pacjentek z rakiem piersi z chorobą oligometastatyczną, które uzyskały całkowitą remisję zmian przerzutowych. Czy u opisanej pacjentki zasadne byłoby w tej sytuacji usunięcie ogniska pierwotnego w piersi? Czy takie postępowanie wpłynęłoby na poprawę jej rokowania?

Piśmiennictwo

1. Wojciechowska U, Didkowska J. Zachorowania i zgony na nowotwory złośliwe w Polsce. Krajowy Rejestr Nowotworów, Centrum Onkologii — Instytut im. Marii Skłodowskiej-Curie. http://onkologia.org (2018).
2. Montgomery DA, Krupa K, Cooke TG. Follow-up in breast cancer: does routine clinical examination improve outcome? A systematic review of the literature. Br J Cancer. 2007; 97(12): 1632–1641, doi: 10.1038/sj.bjc.6604065, indexed in Pubmed: 18000508.
3. McTiernan A. Behavioral risk factors in breast cancer: can risk be modified? Oncologist. 2003; 8(4): 326–334, doi: 10.1634/theoncologist.8-4-326, indexed in Pubmed: 12897329.
4. Charakterystyka produktu leczniczego rybocyklib — Kisquali. https://www.ema.europa.eu/en/documents/product-information/kisqali-epar-product-information_pl.pdf (14.02.2020).
5. Choroby onkologiczne — Ministerstwo Zdrowia. https://www.gov.pl/web/zdrowie/choroby-onkologiczne (2019).
6. Hortobagyi GN, Stemmer SM, Burris HA, et al. Ribociclib as first-line therapy for HR-positive, advanced breast cancer. N Engl J Med. 2016; 375(18): 1738–1748, doi: 10.1056/NEJMoa1609709, indexed in Pubmed: 27717303.
7. Slamon DJ, Neven P, Chia S, et al. Phase III randomized study of ribociclib and fulvestrant in hormone receptor-positive, human epidermal growth factor receptor 2-negative advanced breast cancer: MONALEESA-3. J Clin Oncol. 2018; 36(24): 2465–2472, doi: 10.1200/JCO.2018.78.9909, indexed in Pubmed: 29860922.
8. Tripathy D, Im SA, Colleoni M, et al. Ribociclib plus endocrine therapy for premenopausal women with hormone-receptor-positive, advanced breast cancer (MONALEESA-7): a randomised phase 3 trial. Lancet Oncol. 2018; 19(7): 904–915, doi: 10.1016/S1470-2045(18)30292-4, indexed in Pubmed: 29804902.
9. Im S-A, Lu YS, Bardia A, et al. Overall survival with ribociclib plus endocrine therapy in breast cancer. N Engl J Med. 2019; 381(4): 307–316, doi: 10.1056/nejmoa1903765.
10. Slamon DJ, Neven P, Chia S, et al. Overall survival with ribociclib plus fulvestrant in advanced breast cancer. N Engl J Med. 2020; 382(6): 514–524, doi: 10.1056/nejmoa1911149.
11. A Trial to Evaluate Efficacy and Safety of Ribociclib With Endocrine Therapy as Adjuvant Treatment in Patients With HR+/HER2– Early Breast Cancer (NATALEE). https://clinicaltrials.gov/ct2/show/NCT03701334?cond=natalee&draw=1&rank=1 (14.02.2020).
12. Neadjuvant Multi-agent Chemotherapy or Letrozole Plus Ribociclib in Luminal B/HER2-negative Breast Cancer (CORALLEEN). https://clinicaltrials.gov/ct2/show/NCT03248427 (14.02.2020).

Katarzyna Górska, Agnieszka Jagiełło-Gruszfeld

Klinika Nowotworów Piersi i Chirurgii Rekonstrukcyjnej, Narodowy Instytut Onkologii im. Marii Skłodowskiej-Curie — Państwowy Instytut Badawczy w Warszawie

Długotrwała odpowiedź na leczenie rybocyklibem u pacjentki z rozsianym rakiem piersi

Long-term response to ribociclib in a patient with metastatic breast cancer

Adres do korespondencji:

Dr n. med. Agnieszka Jagiełło-Gruszfeld
Klinika Nowotworów Piersi i Chirurgii Rekonstrukcyjnej, Narodowy Instytut Onkologii im. Marii Skłodowskiej-Curie — Państwowy Instytut Badawczy
ul. Wawelska 15, 02–781 Warszawa
e-mail: agruszfeld@wp.pl

Copyright © 2020 Via Medica

ISSN 2450–1646

STRESZCZENIE

Rak piersi jest najczęściej występującym nowotworem złośliwym wśród kobiet na świecie i w Polsce. Około 60% rozsianych raków piersi stanowią nowotwory hormonozależne, bez nadmiernej ekspresji receptora HER2. W tej grupie pacjentek terapia hormonalna jest postępowaniem z wyboru, a obecność przerzutów w narządach miąższowych nie stanowi przeciwwskazania do takiej terapii.

W badaniach randomizownych III fazy wykazano, że skojarzenie inhibitora kinaz cyklinozależnych (CDK) 4/6 z inhibitorem aromatazy w pierwszej linii hormonoterapii obniża o prawie 50% ryzyko progresji w porównaniu z wyłączną hormonoterapią. W grupie kobiet w okresach przed- i okołomenopauzalnym dowiedziono także wpływu na całkowite przeżycia leczenia rybocyklibem z inhibitorem aromatazy lub tamoksyfenem.

Słowa kluczowe: uogólniony rak piersi, inhibitor CDK 4/6, hormonoterapia

ABSTRACT

Breast cancer is the most common malignancy among women in the world. About 60% of metastatic breast cancers are hormone dependent, HER2-negative.

In this group of patients, hormonal therapy is the treatment of choice, and the presence of visceral disease is not a contraindication to such therapy. In phase III randomized trials, it was demonstrated that the combination of a cyclin-dependent kinase (CDK) 4/6 inhibitor with an aromatase inhibitor in the first line treatment reduces the risk of progression by almost 50% compared with aromatase inhibitor alone. In the pre- and perimenopausal women, an effect on overall survival was also demonstrated with ribociclib with an aromatase inhibitor or tamoxifen.

Key words: metastatic breast cancer, CDK 4/6 inhibitors, hormonotherapy

Wprowadzenie

Według aktualnych danych około 60% uogólnionych raków piersi w Polsce stanowią nowotwory hormonozależne, bez nadmiernej ekspresji receptora HER2 [1]. Od wielu lat podkreśla się rolę hormonoterapii w tej grupie pacjentek. Zgodnie z zaleceniami wielu towarzystw naukowych ten rodzaj leczenia powinien być preferowany u wszystkich pacjentek, u których stwierdza się hormonozależnego raka piersi z wyjątkiem chorych z masywnymi przerzutami do narządów miąższowych [2–4].

Opis przypadku

W kwietniu 2009 roku do ambulatorium Kliniki Nowotworów Piersi i Chirurgii Rekonstrukcyjnej Centrum Onkologii — Instytutu im. Marii Skłodowskiej-Curie w Warszawie zgłosiła się 32-letnia kobieta zaniepokojona obecnością guza lewej piersi. Pacjentka regularnie wykonywała badania ultrasonograficzne (USG) piersi z powodu obciążonego wywiadu rodzinnego: u jej siostry w 37. roku życia zdiagnozowano obustronnego raka piersi, a u ojca w 71. roku życia — raka żołądka.

Klinicznie w lewej piersi był wyczuwalny twardy guz o wymiarach około 35 × 35 mm; w badaniu mammograficznym miał średnicę 40 mm — kategoria 5. według *Breast Imaging Reporting and Data System* (BI-RADS).

Wykonano biopsję gruboigłową zmiany, na podstawie której rozpoznano raka inwazyjnego o następującym profilu immunohistochemicznym: 75-procentowa ekspresja receptorów estrogenowych (ER, *estrogen receptors*), 75-procentowa ekspresja receptorów progesteronowych (PgR, *progesterone receptors*), HER2– (2+) ocenione metodą immunohistochemiczną. Oceniono status genu *HER*, nie stwierdzając amplifikacji. W chwili rozpoznania pacjentka była w dobrym stanie ogólnym — 0 punktów w skali sprawności według *Eastern Cooperative Oncology Group* (ECOG), obciążona cukrzycą typu 1 rozpoznaną w 13. roku życia, na stałe korzystająca z pompy insulinowej.

Chorej zaproponowano chemioterapię według schematu docetaksel z doksorubicyną wraz z profilaktyką pierwotną czynnikiem stymulującym tworzenie kolonii granulocytów (GCSF, *granulocyte colony-stimulating factor*). Otrzymała 6 kursów chemioterapii. Następnie wykonano mastektomię lewostronną i limfadenektomię pachową. W badaniu pooperacyjnym stwierdzono raka inwazyjnego przewodowego po leczeniu — pT4 pN0 R0. Guz o największym wymiarze 8 cm wykazywał cechy uszkodzenia po leczeniu. Rak naciekał skórę właściwą w okolicy brodawki.

W następnej kolejności rozpoczęto hormonoterapię tamoksyfenem wraz z analogiem hormonu uwalniającego hormon luteinizujący (LHRH, *luteinizing-hormone-releasing hormone*), a ponadto chorą zakwalifikowano do radioterapii na obszar lewych węzłów nadobojczykowych fotonami X 6 MeV dawką 4500 cGy w 20 frakcjach oraz ścianę klatki piersiowej elektronami 6 MeV dawką 4500 cGy/90%. Leczenie przeprowadzono zgodnie z planem, bez powikłań. Ze względu na obciążony wywiad rodzinny oraz młody wiek chorej skierowano ją do poradni genetycznej.

Na podstawie wykonanych badań nie stwierdzono patogennej mutacji w badanych eksonach genów *BRCA1* i *BRCA2* ani mutacji słowiańskiej w genie NBS1 (zespół Nijmegen, *nijmegen breakage syndrome*).

Pacjentka kontynuowała hormonoterapię, a w 2012 roku poprosiła o rekonstrukcję piersi. Poddaną ją konsultacji zespołu chirurgów kliniki; z powodu wieloletniej cukrzycy typu 1 i obecności pompy insulinowej została zdyskwalifikowana z rekonstrukcji z użyciem tkanek własnych oraz wszczepów syntetycznych, zakwalifikowano ją natomiast do przeszczepienia tkanki tłuszczowej oraz komórek macierzystych do celów regeneracji skóry klatki piersiowej w obszarze po napromienianiu. Zabieg odbył się bez powikłań.

W styczniu 2013 roku po 3 latach hormonoterapii, zważywszy na plany macierzyńskie pacjentki, przerwano hormonoterapię. W sierpniu 2015 roku drogą cięcia cesarskiego urodziła zdrowe dziecko. Pozostawała pod obserwacją.

W marcu 2016 roku w czasie laktacji w USG prawej piersi uwidoczniono w zewnętrznym kwadrancie górnym 25-milimetrowy guzek BI-RADS 4B. W badaniu histopatologicznym stwierdzono raka naciekającego bez specjalnego typu G2, ER — 95%, PgR — 98%, HER2-ujemnego; wskaźnik Ki-67 — 30%. W kwietniu 2016 roku wykonano mastektomię prawostronną z procedurą węzła wartowniczego. W badaniu pooperacyjnym zaawansowanie choroby oceniono jako pT2N0. W ramach leczenia uzupełniającego chora otrzymała 4 kursy chemioterapii według schematu docetaksel z cyklofosfamidem. Następnie kontynuowała hormonoterapię tamoksyfenem.

W lutym 2018 roku pacjentka doznała urazu kręgosłupa piersiowego w wypadku komunikacyjnym i od tego czasu uskarżała się na dolegliwości bólowe kręgosłupa. W marcu tego samego roku wykonała ambulatoryjnie badanie rezonansu magnetycznego kręgosłupa, w którym opisano liczne zmiany osteolityczne kręgów Th12 i L4 z ich kompresyjnym złamaniem oraz wysunięto podejrzenie zmiany naciekowej prawego żebra i podejrzenie zmiany meta w kręgach S1 i L3.

W kwietniu 2018 roku pacjentka została przyjęta do Kliniki Nowotworów Piersi i Chirurgii Rekonstrukcyjnej CO-I w celu przeprowadzenia radioterapii zmian w kośćcu. Wykonano wówczas także scyntygrafię układu kostnego, w którym opisano: patologiczne gromadzenie radioizotopu o charakterze meta w kościach czołowej i ciemieniowej, w kręgach Th7, Th9–Th12 i L3, w obu kościach krzyżowo-biodrowych, w kościach biodrowych, w proksymalnym odcinku lewej kości udowej z dużym prawdopodobieństwem złamania oraz w trzonie tej kości, w kościach prawego śródstopia, w obu łopatkach, żebrze 5. prawym i 7. po prawej stronie, podejrzany wychwyt znacznika w odcinku szyjnym kręgosłupa oraz w obu kościach kulszowych.

W kwietniu 2018 roku wykonano także badanie tomografii komputerowej (CT, *computed tomography*) szyi, klatki piersiowej, jamy brzusznej i miednicy, stwierdzając rozsiew choroby także do płuc i wątroby (mnogie zmiany przerzutowe). Metodą laparoskopową przeprowadzono owariektomię obustronną, po czym rozpoczęto leczenie kwasem zoledronowym, włączono hormonoterapię inhibitorem aromatazy (letrozolem). Ponadto, ze względu na dolegliwości bólowe, chora wymagała leczenia fentanylem w systemie transdermalnym.

W maju 2018 roku rozpoczęto leczenie inhibitorem kinaz cyklinozależnych (CDK, *cyclin-dependent kinase*) 4/6 w ramach programu rozszerzonego dostępu. Pacjentka przyjmowała rybocyklib (preparat Kisqali®) w dawce 600 mg na dobę doustnie przez 21 dni w cyklu 28-dniowym. Leczenie tolerowała dobrze; w grudniu 2018 roku

wykonano kolejne badanie CT służące ocenie skuteczności dotychczasowej terapii. W badaniu stwierdzono częściową odpowiedź na zastosowane leczenie, zmniejszenie zmian przerzutowych w narządach miąższowych. W badaniach laboratoryjnych utrzymywała się niedokrwistość 2. stopnia i z tego powodu pacjentka otrzymywała preparat żelaza doustnie, a następnie — od marca 2019 roku — dożylnie. Kilka tygodni później w związku z nasileniem niedokrwistości (stężenie hemoglobiny 7,4 g/dl) do 3. stopnia przetoczono 2 j. ubogoleukocytarnego koncentratu krwinek czerwonych (UKKCz).

W badaniu CT z marca 2019 roku stwierdzono utrzymującą się częściową regresję zmian przerzutowych, zarówno w kośćcu, jak i narządach miąższowych. Począwszy od 10. kursu leczenia, ze względu na toksyczność hematologiczną (niedokrwistość 3. stopnia oraz przejściowo neutropenia 1. stopnia) dawkę rybocyklibu zmniejszono do 400 mg na dobę.

W badaniu CT z sierpnia 2019 roku utrzymywała się odpowiedź na leczenie. Do tej pory (maj 2020 r.) pacjentka kontynuuje leczenie rybocyklibem w zmniejszonej dawce i pozostaje w dobrym stanie ogólnym — ECOG 1.

Należy też podkreślić, że pacjentka przez cały okres leczenia pracuje zawodowo i opiekuje się dzieckiem.

Dyskusja

Opisany wyżej przypadek ukazuje bardzo dobrą odpowiedź na leczenie rybocycklibem w połączeniu z letrozolem u chorej na hormonozależnego, HER2-ujemnego, przerzutowego raka piersi. Uzyskano częściową remisję choroby mimo masywnych przerzutów do wątroby, płuc i układu kostnego. Odpowiedź na leczenie trwa już 18 miesięcy. Pacjentka pracuje zawodowo i realizuje się w życiu osobistym.

Obecnie są dostępne wyniki badania MONALEESA-2 (*Study of Efficacy and Safety of LEE011 in Postmenopausal Women With Advanced Breast Cancer*) — badania III fazy, w którym chore w wieku pomenopauzalnym z hormonozależnym HER2-ujemnym rakiem piersi z przerzutami w pierwszej linii leczenia otrzymywały letrozol lub letrozol w połączeniu z rybocyklibem. Mediana czasu do progresji w tym badaniu w grupie poddanej leczeniu skojarzonemu wydłużyła się o ponad 10 miesięcy (14,7 *vs.* 25,3 miesiąca, hazard względny [HR, *hazard ratio*] 0,56) [5]. Podobne wyniki opisują również Tripathy i wsp. [6] w publikacji badania MONALEESA-7, w którym chore przed menopauzą również poddano leczeniu pierwszej linii. Otrzymywały one goserelinę z rybocyklibem i letrozolem lub tamoksyfenem lub goserelinę z letrozolem lub tamoksyfenem. Wykazano wyraźną korzyść z dodania rybocyklibu pod postacią wydłużenia mediany czasu do progresji choroby (13,0 *vs.* 23,8 miesiąca, HR = 0,55) [6].

Najczęstszymi działaniami niepożądanymi obserwowanymi podczas leczenia rybocyklibem były neutropenia, nudności, osłabienie, leukopenia, wyłysienie, biegunki, bóle stawów i wymioty [5, 6]. Niedokrwistość w stopniach 1.–4. obserwowano tylko u około 18,6% leczonych rybocyclibem, natomiast niedokrwistość w stopniu 3. wystąpiła tylko u 0,9% chorych. W opisywanym przypadku niedokrwistość stanowiła najbardziej istotny problem podczas terapii. Pacjentka wymagała przetoczenia KKCz. Być może wynikało to z obciążeń chorobami towarzyszącymi, w tym przypadku trwającą od lat cukrzycą typu 1.

Podsumowanie

Prezentowany przypadek potwierdza skuteczność rybocyklibu w połączeniu z letrozolem w pierwszej linii leczenia chorych na hormonozależnego HER2-ujemnego raka piersi. Jak wykazano, wykorzystując tę opcję leczenia, można zarówno wydłużyć życie pacjentki, jak i zapewnić jego dobrą jakość.

Piśmiennictwo

1. Cardoso F, Spence D, Mertz S, et al. Global analysis of advanced/ /metastatic breast cancer: Decade report (2005–2015). Breast. 2018; 39: 131–138, doi: 10.1016/j.breast.2018.03.002, indexed in Pubmed: 29679849.
2. Cardoso F, Senkus E, Costa A, et al. 4th ESO–ESMO International Consensus Guidelines for Advanced Breast Cancer (ABC 4). Ann Oncol. 2018; 29(8): 1634–1657, doi: 10.1093/annonc/mdy192.
3. National Comprehensive Cancer Network. NCC Clinical Practice guidelines in Oncology. Breast Cancer. Version 4.2107. 2017. https://www.nccn.org/professionals/physiciangls/pdf/breast. (November 18, 2018).
4. Rugo HS, Rumble RB, Macrae E, et al. Endocrine therapy for hormone receptor-positive metastatic breast cancer: American Society of Clinical Oncology Guideline. J Clin Oncol. 2016; 34(25): 3069–3103, doi: 10.1200/JCO.2016.67.1487, indexed in Pubmed: 27217461.
5. Hortobagyi GN, Stemmer SM, Burris HA, et al. Ribociclib as first-line therapy for HR-positive, advanced breast cancer. N Engl J Med. 2016; 375(18): 1738–1748, doi: 10.1056/NEJMoa1609709, indexed in Pubmed: 27717303.
6. Tripathy D, Bardia A, Hurvitz SA, et al. Phase III randomized double--blind placebo-controlled study of ribociclib in combination with either tamoxifen and goserelin or a non-steroidal aromatase inhibitor and goserelin for the treatment of premenopausal women with HR+ HER2– advanced breast cancer: MONALEESA-7. J Clin Oncol. 2017; 33: tps625.

Joanna Streb, Iwona Łaksa
Oddział Kliniczny Kliniki Onkologii Szpitala Uniwersyteckiego w Krakowie

Pacjentka z rozsianym, hormonozależnym, HER2 ujemnym rakiem piersi leczona letrozolem w skojarzeniu z rybocyklibem

Patient with advanced metastatic, hormone-positive, HER2 negative breast cancer, receiving letrozole in combination with ribociclib

Adres do korespondencji:
Dr n. med. Joanna Streb
Oddział Kliniczny Onkologii
Szpitala Uniwersyteckiego w Krakowie
ul. Śniadeckich 10, 31–530 Kraków
e-mail: annaojs@interia.pl

Copyright © 2020 Via Medica

ISSN 2450–1646

STRESZCZENIE

Rak piersi jest niejednorodną jednostką chorobową. Najczęściej występującym podtypem raka piersi jest podtyp luminalny charakteryzujący się ekspresją receptora estrogenowego i/lub progesteronowego. Do niedawna podstawową strategią leczenia tej grupy chorych była hormonoterapia. W celu zapobiegania rozwoju hormonooporności opracowywano wiele strategii, jednak dopiero wprowadzenie do praktyki klinicznej leków z grupy inhibitorów CDK 4/6 przełożyło się na sukces terapeutyczny i istotną poprawę rokowania tej grupy chorych, co omówiono w niniejszym artykule.

Słowa kluczowe: inhibitory CDK 4 i 6, rybocyklib, rak piersi, hormonoterapia

ABSTRACT

Breast cancer is heterogenous disease. The most common breast cancer subtype is the luminous subtype, which is characterized by expression of estrogen and/or progesterone receptors. Untill recently, the standard treatment approach for this subtype was hormonetherapy. Many strategies were develop do prevent hormone resistancy but only implementation of CDK 4/6 inhibitors became therapeutical success with improvement of patient prognosis. Example of this strategy is discussed above.

Key words: CDK 4 and 6 inhibitors, ribociclib, breast cancer, hormonotherapy

Wstęp

Rak piersi jest obecnie najczęściej rozpoznawanym nowotworem złośliwym u kobiet oraz drugą (po raku płuca) przyczyną zgonów w tej populacji chorych [1]. Wśród rozpoznań histopatologicznych dominującym podtypem biologicznym jest podtyp luminalny — do 80% przypadków raków inwazyjnych wykazuje ekspresję receptorów estrogenowego i/lub progesteronowego [2].

Jakkolwiek rozsiany rak piersi pozostaje chorobą nieuleczalną, obecnie jesteśmy świadkami olbrzymiego postępu w jego terapii, czego doskonałą ilustracją jest wprowadzenie do rutynowej praktyki klinicznej leków z grupy inhibitorów CDK 4/6. W przypadku choroby uogólnionej postępowaniem preferowanym (przy braku cech tzw. kryzy narządowej) jest hormonoterapia. Podstawowym problemem w codziennej praktyce klinicznej pozostaje rozwój hormonooporności — doświadczy jej w zasadzie każda pacjentka otrzymująca paliatywne leczenie hormonalne [3]. Dotychczasowe strategie mające na celu przeciwdziałanie temu zjawisku polegały na kojarzeniu leków hormonalnych z terapiami ukierunko-

wanymi molekularnie. Większość z tych prób zakończyła się jednak niepowodzeniem, jedynie ewerolimus (w ograniczonym zakresie z uwagi na toksyczność takiego skojarzenia) został włączony do praktyki klinicznej [4]. Dopiero dodanie do standardowej terapii hormonalnej II generacji inhibitorów CDK 4/6 okazało się przełomem — uzyskano znamienne wydłużenie czasu wolnego do progresji, przy jednocześnie korzystnym i przewidywalnym profilu działań niepożądanych.

W niniejszym artykule przedstawiono opis przypadku pacjentki leczonej rybocyklibem — doustnym inhibitorem CDK 4/6 w skojarzeniu z letrozolem w ramach I linii terapii z powodu przerzutowego, hormonozależnego, HER2 ujemnego raka piersi na Oddziale Klinicznym Onkologii Szpitala Uniwersyteckiego w Krakowie.

Opis przypadku

Pacjentka w wieku 67 lat, z wieloletnim nadciśnieniem tętniczym, hipercholesterolemią, przewlekłą niewydolnością żylną, po zakrzepicy żył kończyny dolnej lewej (2006 r.) ze znaczną nadwagą (masa ciała — 107 kg) zgłosiła się do Poradni Chirurgii Onkologicznej w październiku 2018 roku z powodu guza piersi prawej, którego wyczuła podczas samodzielnego badania piersi. Ponadto na podstawie wywiadu ustalono: nikotynizm, stan po cholecystektomii, stan po dwóch cięciach cesarskich.

W Poradni Chirurgii Onkologicznej wykonano mammografię uzupełnioną komplementarnym USG sutków, uwidaczniając w piersi prawej na godzinie 10. niejednorodną, guzowatą zmianę o wymiarach 34 × 36 × 42 mm oraz w jej sąsiedztwie hipoechogeniczne ognisko o wymiarach 16 × 17 × 22 mm odpowiadające przerzutowemu węzłowi chłonnemu śródgruczołowemu. Ponadto w prawym dole pachowym uwidoczniono 6 powiększonych węzłów chłonnych o charakterze przerzutowym, z czego największy o wymiarach 28 × 33 × 34 mm. W badaniu histopatologicznym materiału tkankowego uzyskanego na drodze biopsji gruboigłowej uzyskano potwierdzenie nowotworu złośliwego sutka luminalnego B o wysokim indeksie proliferacyjnym. Przytaczając opis badania histopatologicznego: rak naciekający piersi bez specjalnego typu (NST), NHG 2, ER 80%, PgR 0%, HER2 0, Ki67 70%. W ramach oceny stopnia zaawansowania wykonano USG jamy brzusznej, nie stwierdzając istotnych klinicznie odchyleń, oraz RTG klatki piersiowej, uwidaczniając liczne cienie okrągłe w obydwu polach płucnych. Diagnostykę rozszerzono o badanie tomografii komputerowej klatki piersiowej, uwidaczniając obustronnie mnogie zmiany metastatyczne o wymiarach do 9 mm.

Chora następnie została skierowana do Poradni Onkologicznej Szpitala Uniwersyteckiego w Krakowie, gdzie na podstawie opisanego wcześniej rozpoznania została zakwalifikowana do terapii skojarzonej letrozol plus rybocyklib. Rybocyklib był dostępny w ramach programu rozszerzonego dostępu. W wykonanych badaniach laboratoryjnych oraz EKG nie stwierdzono przeciwwskazań do rozpoczęcia terapii. W celu uzupełnienia diagnostyki wykonano ponadto scyntygrafię kości, nie uwidaczniając zmian przerzutowych. Z uwagi na indywidualne ryzyko powikłań zakrzepowo-zatorowych wdrożono heparynę drobnocząstęczkową w dawce profilaktycznej. Leki stosowane przewlekle oceniono pod kątem ryzyka interakcji oraz potencjalnego wydłużenia odstępu QT — nie wymagały modyfikacji. W dniu 15.11.2018 roku chora rozpoczęła terapię, którą kontynuuje do chwili obecnej. Z działań niepożądanych obserwowano neutropenię w stopniu G2, która zgodnie z Charakterystyką Produktu Leczniczego nie wymagała przerw w terapii ani redukcji dawki. Nie obserwowano innych powikłań hematologicznych, wydłużenia odstępu QTc czy też toksyczności wątrobowej. Po około 6 miesiącach terapii pacjentka zgłosiła pogorszenie tolerancji wysiłku, uczucie duszności spoczynkowej — w tomografii komputerowej uwidoczniono masywną zatorowość płucną, w USG dopplerowskim kończyn dolnych — materiał zakrzepowy. Wdrożono terapię heparyną drobnocząstęczkową w dawce leczniczej oraz kompresjoterapię kończyn dolnych. Po trzech miesiącach terapii w kontrolnym badaniu tomograficznym stwierdzono całkowite rozpuszczenie materiału zatorowego. To powikłanie nie jest typowe dla rybocyklibu ani inhibitorów aromatazy, należy je przypisać raczej czynnikom osobniczym, zwłaszcza że w kontrolnych badaniach obrazowych utrzymuje się częściowa odpowiedź (PR) według RECIST. Zamieszczone skany z badań tomograficznych (ryc. 1–4) obrazują ewidentną odpowiedź radiologiczną zarówno ogniska pierwotnego, jak i przerzutów odległych. Pacjentka od początkowych etapów leczenia zgłaszała bardzo dobrą tolerancję leczenia, bez niekorzystnego wpływu na codzienne funkcjonowanie.

Dyskusja

Rybocyklib jest selektywnym, doustnym inhibitorem CDK 4/6. Jego skuteczność kliniczna jest oceniana w panelu badań klinicznych pod akronimem MONALEESSA (*Mammary Oncology Asessment of LEE11's Efficacy and Safety*). Badaniem rejestracyjnym jest badanie MONALEESA-2 — wieloośrodkowe, randomizowane badanie III fazy oceniające skuteczność skojarzenia rybocyklibu z letrozolem w porównaniu ze skojarzeniem placebo i letrozolu w ramach pierwszej linii leczenia paliatywnego u chorych na HR (+), HER2 (–) raka

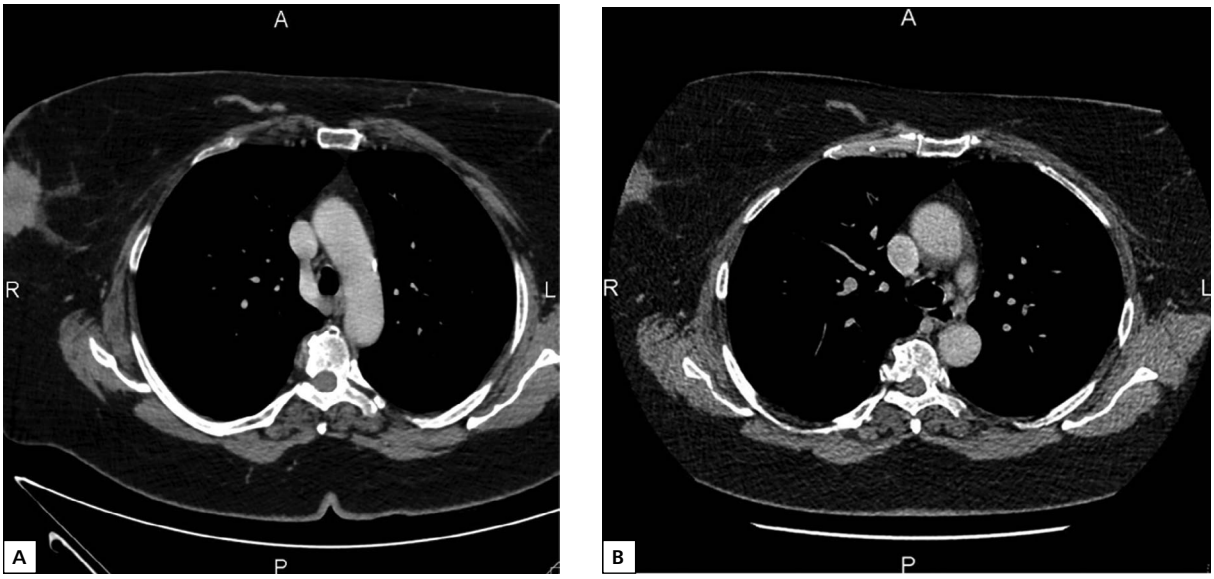

Rycina 1. Zmiana pierwotna (guz piersi prawej): **A** (04.10.2018 r.); **B** (05.02.2019 r.)

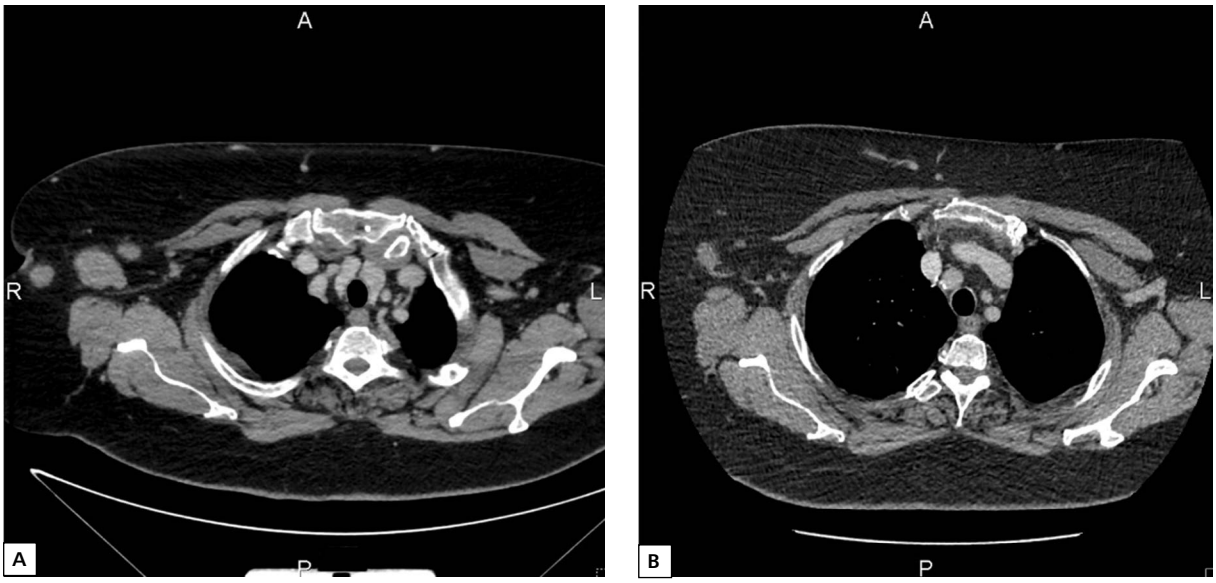

Rycina 2. Węzeł chłonny pachowy prawy: **A** (04.10.2018 r.); **B** (05.02.2019 r.)

piersi. Jego zaktualizowane wyniki udowodniły efektywność terapii skojarzonej (znamienne wydłużenie PFS), pozwoliły scharakteryzować działania niepożądane oraz stały się podstawą rejestracji w opisywanym wskazaniu [5–8]. Wyniki dotyczące całkowitego przeżycia (OS) są niedojrzałe, oczekiwane są z niecierpliwością, zwłaszcza biorąc pod uwagę wyniki badania MONALEESA-3, gdzie udało się udowodnić istotne statystycznie wydłużenie OS [9].

Wdrożenie skojarzonej terapii rybocyklibem i inhibitorem aromatazy u opisanej powyżej pacjentki dowodzi, że jest to terapia efektywna, dobrze tolerowana, a działania niepożądane są przewidywalne i poddające się leczeniu.

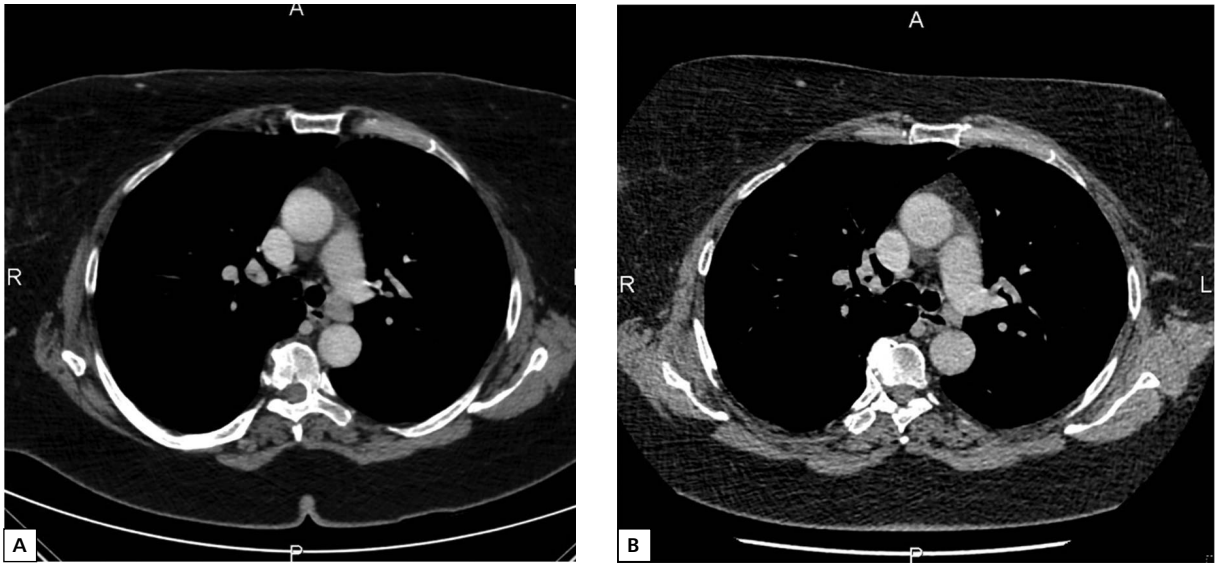

Rycina 3. Węzeł chłonny śródpiersia: **A** (04.10.2018 r.); B (05.02.2019 r.)

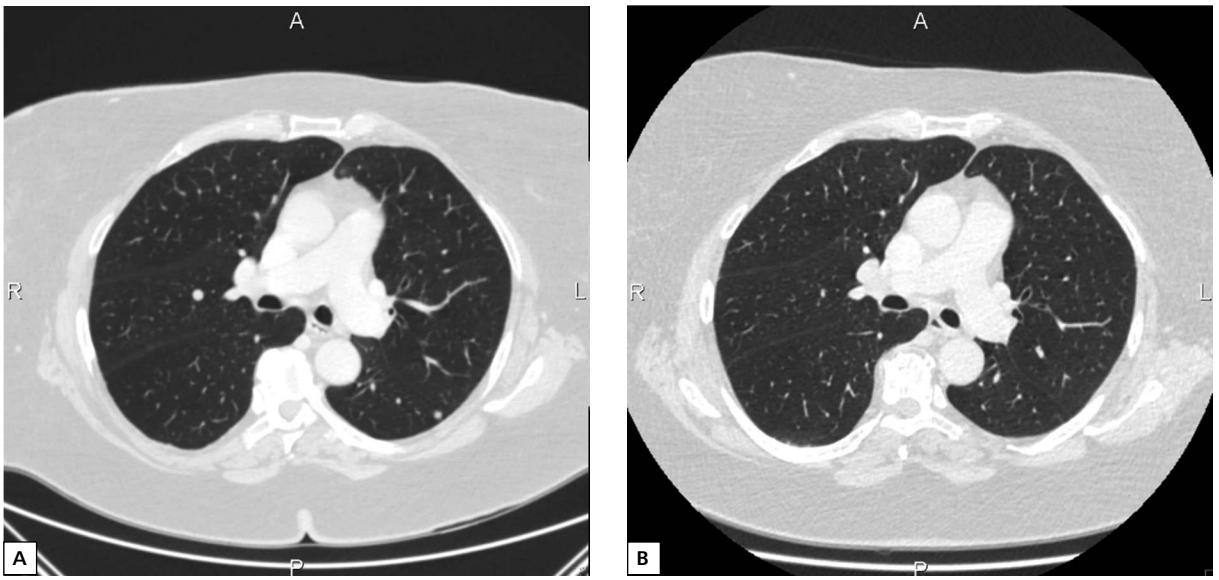

Rycina 4. Ognisko przerzutowe w płucu prawym: **A** (04.10.2018r.); **B** (05.02.2019 r.)

Piśmiennictwo

1. Didkowska J, Wojciechowska U, Olasek P. Nowotwory złośliwe w Polsce w 2015 roku, http://onkologia.org.pl/wp-content/uploads/ /Nowotwory_2015.pdf
2. Barrios C, Forbes JF, Jonat W, et al. The sequential use of endocrine treatment for advanced breast cancer: where are we? Ann Oncol. 2012; 23 (6): 1378–1386, doi: 10.1093/annonc/mdr593, indexed in Pubmed: 22317766.
3. Osborne CK, Schiff R. Mechanisms of endocrine resistance in breast cancer. Annu Rev Med. 2011; 62: 233–247.
4. Baselga J, Campone M, Piccart M, et al. Everolimus in postmenopausal hormone-receptor-positive advanced breast cancer. N Engl J Med. 2012; 366 (6): 520–529.
5. Sonke GS, Hart LL, Campone M, et al. Ribociclib with letrozole vs letrozole alone in elderly patients with hormone receptor-positive, HER2-negative breast cancer in the randomized MONALEESA-2 trial. Breast Cancer Res Treat. 2018; 167 (3): 659–669.
6. Hortobagyi G, Stemmer S, Burris H, et al. Ribociclib as first-line therapy for HR-positive, advanced breast cancer. N Engl J Med. 2016; 375 (18): 1738–1748.
7. Hortobagyi G, Stemmer SM, Burris H, et al. Updated results from MONALEESA-2, a phase III trial of first-line ribociclib plus letrozole versus placebo plus letrozole in hormone receptor-positive, HER2-negative advanced breast cancer. Ann Oncol. 2018; 29: 1541–1547, doi:10.1093/annonc/mdy155 Published online 27 April 2018.
8. Kisqali — Charakterystyka Produktu Leczniczego.
9. Slamon DJ, Neven P, Chia S, et al. Overall survival (OS) results of the Phase III MONALEESA-3 trial of postmenopausal patients (pts) with hormone receptor-positive (HR+), human epidermal growth factor 2-negative (HER2−) advanced breast cancer (ABC) treated with fulvestrant (FUL) ± ribociclib (RIB). Ann Oncol 2019; 30 (suppl 5): v851–v934. 10.1093/annonc/mdz394

Elżbieta Bręborowicz
Oddział Chemioterapii, Szpital Kliniczny nr 1 im. Przemienienia Pańskiego w Poznaniu

Zastosowanie letrozolu z rybocyklibem u 46-letniej chorej jako skuteczna i bezpieczna opcja terapeutyczna

The use of letrozole and ribociclib in a 46-year-old patient as an effective and safe therapeutic option

Adres do korespondencji:
Dr n. med. Elżbieta Bręborowicz
Klinika Onkologii UM
Oddział Chemioterapii SKPP nr 1
ul. Szamarzewskiego 82/84
60–568 Poznań
e-mail: elzbieta.breborowicz@wp.pl

Copyright © 2020 Via Medica

ISSN 2450–1646

STRESZCZENIE

Zastosowanie terapii łączonej inhibitorem aromatazy z rybocylkibem jest bezpieczną i skuteczną opcją terapeutyczną u chorych przed- i okołomenopauzalnych zgodnie z wynikami badania MONALEESA-7.

Pacjentka w wieku 46 lat zgłosiła się w 2018 roku z powodu uogólnienia choroby nowotworowej. Leczona radykalnie w 2014 roku. Stwierdzono wówczas raka piersi lewej o fenotypie luminalnym B. W leczeniu uzupełniającym zastosowano syntetyczne analogi LHRH przez 2 lata i tamoksyfen. W czwartym roku terapii zdiagnozowano u niej przerzuty do wątroby i kości bez kryzy narządowej. Wykonano obustronną adneksektomię. Zgodnie z zaleceniami konferencji uzgodnieniowej ABC4 włączono terapię inhibitorem aromatazy i inhibitorem CDK4/6. Uzyskano poprawę stanu klinicznego, zmniejszenie dolegliwości bólowych ze strony układu kostnego oraz częściową remisję zmian w wątrobie przy dobrej tolerancji leczenia i zachowaniu wysokiej jakości życia. Stosowanie hormonoterapii z inhibitorem CDK4/6 u pacjentek ER+, HER2– powinno być pierwszą opcją terapeutyczną, ponieważ jest to leczenie dobrze tolerowane, redukuje ryzyko zgonu i wydłuża przeżycie całkowite.

Słowa kluczowe: rak piersi, inhibitory CDK4/6, rybocyklib, bezpieczeństo terapii, zaawansowany ER+ HER2– rak piersi

ABSTRACT

The use of IA and ribocilkib combined therapy is a safe and effective therapeutic option in pre- and perimenopausal patients in accordance with the results of the MONALEESA-7 study.

A 46-year-old patient came in in 2018, due to dissamination of breast cancer, treated in 2014. Left breast cancer with luminal B was found. In adjuvant therapy, synthetic LHRH analogues were used for 2 years and tamoxifen. In the fourth year of therapy, she was diagnosed with liver and bone metastases without a visceral crisis. Bilateral adnexectomy was performed. In accordance with the recommendations of the ABC4 conference, IA therapy and a CDK4/6 inhibitor were included. Clinical improvement, reduction of skeletal pain and partial remission of liver lesions were achieved with good treatment tolerance and high quality of life. The use of HT with a CDK4/6 inhibitor in ER+, HER2– patients should be the first therapeutic option, since it is well tolerated, reduces the risk of death and extends overall survival.

Key words: breast cancer, inhibitor CDK4/6, ribociclib, safety treatment, HR+, HER2– advanced breast cancer

Wprowadzenie

W Polsce od niedawna są stosowane inhibitory cyklinozależnych kinaz 4/6. Pierwsze pacjentki otrzymały rybocyklib w 2018 roku w ramach rozszerzonego dostępu zapewnionego przez producenta. Leki te są zalecane zgodnie z badaniami rejestracyjnymi u chorych z miejscowo zaawansowaną lub uogólnioną chorobą nowotworową ER+, HER2– w połączeniu z inhibitorem aromatazy lub fulwestrantem zarówno u chorych przed menopauzą/około- i pomenopauzalnych [1–3]. Są one obiecującą opcją terapeutyczną. Odznaczają się wysoką skutecznością i dobrym profilem bezpieczeństwa. Forma doustna ogranicza pobyty w szpitalu, co jest korzystne dla pacjenta.

W niniejszej pracy przedstawiono wyniki leczenia chorej, u której zastosowanie inhibitorów CDK4/6 w skojarzeniu z letrozolem w pierwszej linii leczenia okazało się skuteczne i poprawiło komfort życia.

Opis przypadku

W listopadzie 2018 roku do Poradni Chemioterapii zgłosiła się chora w wieku 46 lat z wynikiem badania tomografii komputerowej, w której stwierdzono występowanie przerzutów do wątroby i kości. Chorą skierowano na Oddział Chemioterapii Kliniki Onkologii w celu kwalifikacji do leczenia paliatywnego.

W wywiadzie przy przyjęciu: stan po amputacji piersi lewej wykonanej w lutym 2014 roku. W badaniu histopatologicznym stwierdzono: raka NST NHG2,pT2,pN0(sn), receptory ER 75%, receptory PgR 75%, białko HER2– odczyn negatywny, Ki 67 25%. W węźle chłonnym wartowniczym nie stwierdzono zmian przerzutowych. Rakowi naciekającemu towarzyszyło ognisko DCIS typu litego o niskiej atypii jądrowej z martwicą comedo, Van Nuys G2, stanowiło ono 40% guza. Łącznie zmiany obejmowały obszar 4 cm. Margines dla DCIS od podłoża wynosił 0,15 cm. Pacjentce zaproponowano wówczas uzupełniającą radioterapię na okolicę blizny po amputacji (ze względu na brak możliwości technicznych poszerzenia wycięcia od strony podłoża) oraz leczenie tamoksyfenem przez 5 lat. Zastosowano teleterapię IMRT, chora otrzymała na ścianę klatki piersiowej 50 Gy w 25 dawkach. Do leczenia tamoksyfenem dołączono blokadę jajników syntetycznym analogiem gonadoliberyny. Leczenie takie kontynuowano przez 2 lata zgodnie z ówczesnymi wytycznymi.

Chora regularnie uczęszczała na kontrole onkologiczne, podczas których wykonywano badanie przedmiotowe, a raz w roku mammografię oraz USG piersi prawej i blizny po amputacji. Przyjmowała regularnie tamoksyfen. W 2016 roku pacjentka poddała się rekonstrukcji piersi za pomocą ekspandera z późniejszym wszczepieniem protezy pod mięsień piersiowy większy.

Od początku 2018 roku chora odczuwała nasilone bóle kręgosłupa. Nie przywiązywała do nich zbytniej wagi, ponieważ opiekowała się w tym czasie chorym obłożnie mężem, którego musiała nieustannie dźwigać. Dolegliwości bólowe nasiliły się we wrześniu, co skłoniło ją do zgłoszenia się do poradni onkologicznej. Wykonano diagnostykę obrazową. W badaniu tomografii komputerowej stwierdzono siedem ognisk przerzutowych w wątrobie, wyznaczono dwie zmiany do monitorowania leczenia w segmencie VIII — 27 mm i w VII — 21 mm oraz uwidoczniono liczne zmiany przerzutowe w kośćcu. Poza tym w obu jajnikach w badaniu ujawniono zmiany płynowe z nieregularnym obwodowym wzmocnieniem.

Podczas pobytu na Oddziale Chemioterapii wykonano konsultację ginekologiczną i zakwalifikowano chorą do zabiegu operacyjnego. Przekazano ją na Oddział Ginekologii Onkologicznej, gdzie została poddana laparoskopowemu usunięciu jajników i jajowodów. W badaniu histopatologicznym stwierdzono torbiele endometrioidalne.

W trakcie rekonwalescencji po zabiegu operacyjnym dokończono diagnostykę, którą poszerzono o rezonans magnetyczny „whole body". Stwierdzono liczne zmiany przerzutowe w całym kośćcu, największe w trzonach Th 6 i Th12 oraz w lewej kości udowej. W tomografii komputerowej klatki piersiowej zmian przerzutowych w płucach nie uwidoczniono. Antygen Ca15.3 wynosił 246 U/ml, a pozostałe badania laboratoryjne były w normie. Zaproponowano pacjentce biopsję gruboigłową zmian w wątrobie, na którą nie wyraziła zgody ze względu na sytuację rodzinną. Stan męża uległ pogorszeniu i wymagał on stałej opieki. Pacjentka poprosiła o zastosowanie terapii w formie doustnej, aby zminimalizować czas pobytów w szpitalu.

Zgodnie z rekomendacjami towarzystw onkologicznych podjęto decyzję o zastosowaniu letrozolu w dawce 2,5 mg/dobę i rybocyklibu w dawce 600 mg/dobę dzień 1.–21. Chora spełniała warunki do włączenia do programu lekowego w ramach rozszerzonego dostępu. W 2018 roku rybocyklib w Polsce nie był refundowany przez NFZ. Poza wyżej wymienionymi lekami pacjentka przyjmowała tylko preparaty witaminy D3, wapnia, kwas zoledronowy co 12 tygodni i tramadol ze względu na nasilone bóle kostne. Pozostawała pod stałą kontrolą poradni leczenia bólu.

Tolerancja leczenia przeciwnowotworowego była dobra, nie obserwowano żadnych objawów ubocznych. Wyniki badań laboratoryjnych i EKG były prawidłowe. Po 12 tygodniach wykonano ocenę obrazową, w której stwierdzono zmniejszenie wymiarów zmian przerzutowych w wątrobie oraz stabilizację zmian kostnych.

Kolejne podania leków przebiegały bez powikłań. Ze względu na nasilone bóle kostne w czerwcu 2019

roku chora została poddana paliatywnej radioterapii. Uczestniczyła także w badaniu klinicznym w Klinice Medycyny Paliatywnej z nowym lekiem przeciwbólowym.

Wszystkie kontrolne badania obrazowe wykazywały dalszą regresję zmian w wątrobie i stabilizację przerzutów do kości. Bóle kostne po zastosowanym leczeniu całkowicie ustąpiły, chora zaprzestała stosowania środków przeciwbólowych.

W grudniu 2019 roku zaobserwowano wzrost aminotransferaz 4 × powyżej górnej granicy normy bez wzrostu stężenia bilirubiny. Odstawiono rybocyklib na tydzień. Po kolejnym tygodniu nie uzyskano poprawy w badaniach laboratoryjnych, odstawiono także letrozol przez kolejne 7 dni. W międzyczasie wykonano wcześniejszą ocenę obrazową, podejrzewając progresję choroby. Wykazała ona dalsze zmniejszenie zmian przerzutowych. Marker Ca15.3 pozostawał w granicach normy od 6 miesięcy. W kolejnym badaniu laboratoryjnym stwierdzono obniżenie wartości aminotransferaz do 1,5 × powyżej górnej granicy normy, włączono ponownie letrozol i rybocyklib w pełnej dawce. Wzrost aminotransferaz mógł być spowodowany stosowaniem leków uspokajających zaleconych przez lekarza rodzinnego po śmierci męża. Nazw preparatów pacjentka nie pamiętała. Po ich całkowitym odstawieniu stwierdzono normalizację wartości ALAT i AspAT.

Obecnie po 17 miesiącach terapii w badaniach obrazowych stwierdza się dalszą poprawę w zakresie zmian przerzutowych w wątrobie. W badaniu MR uwidoczniono tylko 2 ogniska o wymiarach odpowiednio 6 i 7 mm w segmencie VII i VIII. Pacjentka nie zgłasza żadnych dolegliwości bólowych, nie stwierdza się zmian w badaniach laboratoryjnych i zapisach EKG.

Dyskusja

Młode kobiety w okresie około- i przedmenopauzalnym chore na uogólnionego lub miejscowo zaawansowanego raka piersi mają często gorsze rokowanie. Przebieg choroby jest u nich agresywniejszy w porównaniu z pacjentkami po menopauzie. Badanie MONALEESA-7 jako pierwsze wykazało korzyść kliniczną w postaci wydłużenia przeżycia całkowitego (OS) u chorych otrzymujących hormonoterapię z inhibitorem CDK4/6 w porównaniu z grupą leczoną inhibitorem aromatazy lub tamoksyfenem z placebo [3]. Zastosowanie kombinacji tych dwóch leków pozwoliło na redukcję ryzyka zgonu o 29% w porównaniu z samą hormonoterapią [4].

Rozsiew choroby nowotworowej nastąpił u omawianej pacjentki pomimo regularnego, trwającego 4 lata, stosowania tamoksyfenu. Miesiączkowała ona regularnie po zaprzestaniu terapii analogami gonadoliberyny (LHRH), co okazało się być niekorzystnym czynnikiem rokowniczym. Pomimo stosowania hormonoterapii uzupełniającej tamoksyfenem doszło do uogólnienia choroby nowotworowej. Stan taki jest nazywany wtórną opornością na hormonoterapię [5]. W związku z tym należało podjąć decyzję, jaki rodzaj terapii u danej chorej będzie najkorzystniejszy. Niestety, nie potwierdzono immunofenotypu zmian przerzutowych ze względu na brak zgody chorej na biopsję wątroby. Preferowała ona leczenie w formie doustnej. Postępowanie takie jest korzystne u chorych z fenotypem raka luminalnego A i B.

Aby móc zastosować inhibitory aromatazy i inhibitory CDK4/6 w pierwszej kolejności wykonano u pacjentki obustronną adneksektomię. Zgodnie z zaleceniami wszystkich towarzystw onkologicznych i konferencji uzgodnieniowej ABC4 u pacjentów ER+, HER2– bez masywnego zajęcia narządów miąższowych jako pierwsza powinna być włączona hormonoterapia z inhibitorami CDK4/6 [6–10].

Taką strategię zastosowano u omawianej pacjentki. Pozwoliło to uzyskać u niej zmniejszenie zmian przerzutowych w wątrobie i stabilizację zmian kostnych.

W badaniu MONALEESA-7 określano także profil bezpieczeństwa dla rybocyklibu. Wykazano, że w grupie badanej najczęściej występowała neutropenia (63,5%), hepatotoksyczność (11%) i wydłużenie odstępu QT (1,8%) [2]. U omawianej chorej obserwowano przejściowy wzrost aminotransferaz, który mógł być indukowany krótkotrwałym przyjmowaniem dodatkowych leków psychotropowych, jakie zapisano jej w sytuacji stresowej. Po przerwie w leczeniu trwającej 3 tygodnie zaobserwowano normalizację wyników laboratoryjnych, co pozwoliło na kontynuację terapii. Nigdy więcej nie zanotowano objawów hepatotoksyczności. Odnotowano także całkowite ustąpienie bólów kostnych, które mogło być jednak związane z zastosowaniem leku przeciwbólowego przyjmowanego w ramach badania klinicznego prowadzonego w innym ośrodku. Zmniejszenie dolegliwości bólowych ze strony układu kostnego obserwowano w badaniach z rybocyklibem [11, 12].

Inhibitory CDK4/6 wydłużają czas do progresji choroby (PFS), czas do włączenia pierwszej chemioterapii i przeżycie całkowite. U opisanej chorej stosującej leki od 17 miesięcy stale obserwuje się częściową odpowiedź oraz poprawę jakości życia. Kombinacja inhibitora aromatazy z inhibitorem CDK4/6 u omawianej pacjentki okazała się być skuteczną i bezpieczną opcją terapeutyczną.

Piśmiennictwo

1. Hortobagyi GN, Stemmer SM, Burris HA, et al. Ribociclib as First-Line Therapy for HR-Positive, Advanced Breast Cancer.N Eng J Med. 2016; 375 (18):1738–1748 doi: 10.1056/NEJMoa1609709. Epub 2016 Oct 7.
2. Tripathy D, Im S-A, Colleoni M, et al. Ribociclib plus endocrine therapy for premenopausal women with hormone-receptor-positive, advanced breast cancer (MONALEESA-7): a randomised phase 3 trial. Lancet Oncol. 2018; 19 (7): 904–915. doi:10.1016/s1470-2045(18)30292-4.

3. Slamon DJ, Neven P, Chia S, et al. Phase 3 randomized study of Ribociclib and fulvestrant in hormone receptor positive growth factor 2-negative advanced breast cancer. J Clin Oncol. 2018; 36 (24): 2465–2472.
4. Im S-A, Lu Y-S, Bardia A, et al. Overall Survival with Ribociclib plus Endocrine Therapy in Breast Cancer. NEJM. 2019, doi:10.1056/nejmoa1903765.
5. Gonzalez-Angulo AM, Morales-Vasquez F, Hortobagyi GN. Overview of Resistance to Systemic Therapy in Patients with Breast Cancer. Breast Can Chemosensitivity 2007, doi:10.1007/978-0-387-74039-3_1.
6. National Comprehensive Cancer Network. NCCN clinical practice guidelines in oncology: breast cancer, version 1.2019 (https://www.nccn.org/professionals/physician_gls/pdf/breast.pdf).
7. Bardia A, Hurvitz S. Targeted therapy for premenopausal women with HR+, HER2− advanced breast cancer: focus on special considerations and latest advances. Clin Cancer Res. 2018; 24: 5206–5218.
8. Cardoso F, Senkus E, Costa A, et al. 4th ESO-ESMO international consensus guidelines for advanced breast cancer (ABC 4). Ann Oncol 2018; 29: 1634–1657.
9. Giordano SH, Temin S, Chandarlapaty S, et al. Systemic Therapy for Patients With Advanced Human Epidermal Growth Factor Receptor 2-Positive Breast Cancer: ASCO Clinical Practice Guideline Update. J Clin Oncol. 2018; 36 (26): 2736–2740, doi: 10.1200/JCO.2018.79.2697. Epub 2018 Jun 25.
10. Jassem J, Krzakowski M, Bobek-Dylewicz B et al. Breast cancer. Oncol Clin Pract. 2018, doi: 10.5603/OCP.2018.0027.
11. Janni W, Alba E, Bachelot T, et al. First-line ribociclib plus letrozole in postmenopausal women with HR+, HER2- advanced breast cancer: tumor response and pain reduction in the Phase 3 MONALEESA-2 trial. Breast Cancer Res Treat 2018; 169 (3): 469–479.
12. Messina C, Cattrini C, Buzzatti G, et al. CDK4/6 inhibitors in advanced hormone receptor-positive/HER2-negative breast cancer: a systematic review and meta-analysis of randomized trials. Breast Cancer Res Treat. 2018; 172 (1): 9–21, doi: 10.1007/s10549-018-4901-0. Epub 2018 Jul 27.

Maria Lange-Garbacz, Aleksandra Łacko

Breast Unit, Dolnośląskie Centrum Onkologii we Wrocławiu

Obustronny hormonozależny rozsiany rak piersi u kobiety w wieku pomenopauzalnym — wybór optymalnej terapii pierwszej linii

Bilateral hormone-receptor-positive metastatic breast cancer in postmenopausal woman — selection of optimal first-line therapy

Adres do korespondencji:

Lek. Maria Lange-Garbacz
Breast Unit
Dolnośląskie Centrum Onkologii
pl. Hirszfelda 12, 53–413 Wrocław
Tel.: 71 368 96 67
e-mail: lange.maria@dco.com.pl

Copyright © 2020 Via Medica

ISSN 2450–1646

STRESZCZENIE

Nowotwory z ekspresją receptorów hormonalnych są najczęstszym podtypem molekularnym nowotworów piersi. Szacuje się, że w krajach zachodnich stanowią około 75% przypadków raka piersi, spośród których nawet do 10% to pacjentki z chorobą pierwotnie rozsianą. Rozsiany rak piersi pozostaje poza zasięgiem wyleczenia. Ustalenie optymalnej sekwencji terapii oraz możliwość prowadzenia jej z odpowiednią skutecznością przy zachowaniu zadawalającej jakości życia należą do najistotniejszych wyzwań przyczynowej terapii paliatywnej. W pracy przedstawiono przypadek kobiety w wieku pomenopauzalnym, ze zdiagnozoawym hormonozależnym rozsianym rakiem piersi. W leczeniu pierwszej linii zastosowano skojarzoną terapię rybocyklibem z letrozolem, uzyskując szybką i długotrwałą korzyść kliniczną, zarówno w zakresie kontroli choroby, jak i poprawy jakości życia pacjentki.

Słowa kluczowe: rak piersi, hormonoterapia, rybocyklib, letrozol

ABSTRACT

Hormone-receptor-positive tumors are the most common molecular subtype of breast cancer. It is estimated that in western countries they constitute about 75% of all breast cancer cases, of which up to 10% are patients with primary disseminated disease. Metastatic breast cancer is beyond the curability range. Establishing the optimal therapy sequence, the possibility of conducting therapy with adequate effectiveness while maintaining a satisfactory quality of life is one of the most important challenges of causative palliative therapy. This work presents a case of a postmenopausal woman with diagnosed hormone-dependent metastatic breast cancer. Combination therapy with ribociclib and letrozole was used in the first-line treatment obtaining a quick and long-term clinical benefit in terms of both disease control and quality of life improvement.

Key words: breast cancer, endocrine treatment, ribociclib, letrozole

Wprowadzenie

Nowotwory z ekspresją receptorów hormonalnych są najczęstszym podtypem molekularnym nowotworów piersi. Szacuje się, że w krajach zachodnich stanowią około 75% przypadków raka piersi. Nawet w 10% przypadków to pacjentki z chorobą pierwotnie rozsianą, natomiast u 50% chorych leczonych z powodu wczesnego raka piersi dochodzi do jego rozsiewu. Rozsiany rak piersi pozostaje poza zasięgiem wyleczenia [1–3].

Wykluczając przypadki kryzy narządowej lub konieczności uzyskania natychmiastowej odpowiedzi na leczenie w sytuacji gwałtownej progresji choroby czy nasilonych objawów, hormonoterapia jest leczeniem pierwszego wyboru u kobiet z zaawansowanym hormonozależnym rakiem piersi [4, 5]. Nowym strategiom te-

rapeutycznym opartym na hormonoterapii dała początek identyfikacja poszczególnych wewnątrzkomórkowych szlaków promujących hormonooporność [6].

Hamowanie kinazy 4/6 zależnej od cyklin (CDK 4/6, *cyclin-dependent kinase 4/6*) ma potencjał przełamania lub opóźnienia oporności na leczenie hormonalne w zaawansowanym hormonozależnym raku piersi [7]. Ustalenie optymalnej kolejności hormonoterapii czy leczenia opartego na hormonoterapii, ograniczenie toksyczności oraz wydłużenie czasu do wdrożenia chemioterapii pozostają największymi wyzwaniami dla klinicysty w paliatywnym leczeniu przyczynowym zaawansowanego HR-dodatniego (HR, *hormone receptor*)/HER2-ujemnego (HER2, *human epidermal growth factor receptor 2*) raka piersi [6].

Opis przypadku

Kobieta w wieku 67 lat, dotychczas nieleczona onkologicznie, zgłosiła się we wrześniu 2018 roku do Poradni Chirurgii Onkologicznej *Breast Unit* Dolnośląskiego Centrum Onkologii z powodu postępującego obrzęku limfatycznego prawej kończyny górnej, z towarzyszącym owrzodzeniem skóry prawej piersi w przebiegu obserwowanego od około 3 lat guza prawej piersi. W wywiadzie stwierdzono brak istotnych obciążeń internistycznych oraz palenie tytoniu w przeszłości (40 paczkolat). Wywiad rodzinny był obciążony rakiem piersi u matki (zdiagnozowanym w wieku pomenopauzalnym).

Na podstawie przeprowadzonej diagnostyki rozpoznano obustronnego raka piersi w stadium rozsiewu. W badaniach obrazowych uwidoczniono mnogi rozsiew kostny, naciek nowotworowy struktur mięśniowych ściany klatki piersiowej po prawej stronie, naciek mięśni podstawy szyi po prawej stronie, obrzęk limfatyczny prawej kończyny górnej i prawej okolicy nadobojczykowej oraz zmianę ogniskową lewej piersi. W obrębie struktur jamy brzusznej i miednicy małej nie było zmian.

Przeprowadzona jednoczasowo obustronna biopsja gruboigłowa piersi wykazała: w prawej piersi raka zrazikowego z wysoką ekspresją receptora estrogenowego (ER, *estrogen receptor*), wysokim wskaźnikiem proliferacji Ki-67 oraz ujemnym statusem ekspresji receptora progestreronowego (PgR, *progesterone receptor*) i receptora HER2 (podtyp luminalny B, HER2-ujemny), natomiast w lewej piersi wysokozróżnicowanego raka bez specjalnego typu — podtyp luminalny A z niskim wskaźnikiem proliferacji Ki-67. Mimo zaawansowania choroby pacjentka pozostawała w dość dobrej kondycji ogólnej, stan sprawności według skali *Eastern Cooperative Oncology Group* (ECOG) oceniono jako 1. W badaniach laboratoryjnych, poza miernie podwyższonym mianem markera CA 15-3, nie stwierdzono istotnych nieprawidłowości. Badaniami wyjściowymi do dalszego monitorowania były tomografia komputerowa (CT, *computed tomography*) klatki piersiowej, badanie ultrasonograficzne (USG) jamy brzusznej oraz scyntygrafia kośćca.

Wykluczając ryzyko kryzy narządowej, chorej — zgodnie z obowiązującymi standardami — w leczeniu pierwszej linii zaproponowano hormonoterapię (obustronnie luminalny rak piersi z wyraźną dysproporcją dynamiki progresji po stronie raka zrazikowego). Leczenie oparto na letrozolu, natomiast w terapii wspomagającej zaproponowano zoledronian; chora nie wymagała terapii przeciwbólowej.

W ramach krajowego programu rozszerzonego dostępu do leku rybocyklib zoptymalizowano leczenie, rozpoczynając jednoczasową terapię inhibitorem CDK 4/6 —rybocyklibem — w skojarzeniu z letrozolem. Leczenie to (2,5 mg/d. letrozolu w leczeniu ciagłym; 600 mg/d. rybocyklibu w cyklu 21-dniowym, 7 dni przerwy) rozpoczęto pod koniec listopada 2018 roku.

We wczesnej ocenie toksyczności, 15. dnia terapii, w badaniach laboratoryjnych nie stwierdzono istotnych klinicznie nieprawidłowości: w morfologii ujawniono bezobjawową neutropenię w 2. stopniu toksyczności (wg klasyfikacji *Common Terminology Criteria for Adverse Events* [CTCAE]), a zapis elektrokardiograficzny pozostawał prawidłowy (nie odnotowano wydłużenia odstępu QT).

Już po pierwszym miesiącu terapii w badaniu przedmiotowym obserwowano pełną remsję obrzęku limfatycznego — owrzodzenie prawej piersi w częściowej remisji. W wywiadzie stwierdzono znamienną poprawę jakości życia — chora powróciła do codziennych obowiązków. Terapię tolerowała bardzo dobrze, nie zgłaszała działań niepożądanych.

W 3. miesiącu leczenia zaobserwowano hepatotoksyczność w 1. stopniu toksyczności (wg CTCAE) pod postacią izolowanego wzrostu wartości transaminaz. Spośród objawów współtowarzyszących chora podawała świąd skóry, w badaniach biochemicznych nie stwierdzono hiperbilirubinemii. Po włączeniu leczenia hepatoprotekcyjnego (tymonacykiem) w ciągu 4. tygodni paremetry wątrobowe uległy normalizacji. Toksyczność ta nie zaburzyła ciągości terapii.

Toksyczność hematologiczna obserwowana w kolejnych badaniach kontrolnych nie przekraczała 2. stopnia toksycznosci; pozostawała i pozostaje nieistotne kliniczne. Badania obrazowe przeprowadzone w 4. miesiącu terapii uwidoczniły remisję zmian obrzękowych powłok, w tym prawej piesi, guza prawej piersi, nacieku struktur mięśniowych i guzków satelitarnych.

Co godne uwagi, podczas wyjściowego badania CT klatki piersiowej (przed leczeniem), ze względu na obrzęk limfatyczny, chora nie była w stanie unieść prawej kończyny górnej do pozycji optymalnej dla badania. W pierwszym badaniu kontrolnym uniesienie kończyny

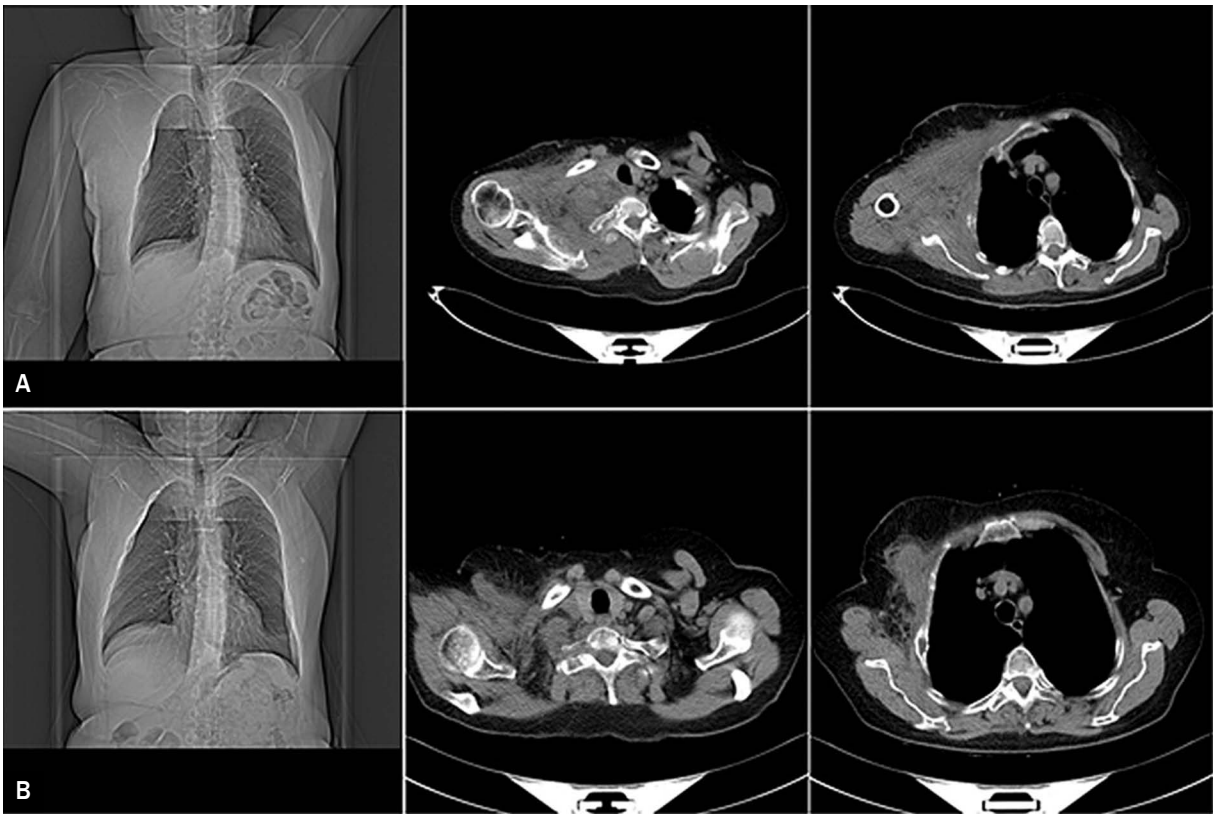

Rycina 1A, B. Porównanie obrazów tomografii komputerowej przed terapią (**A**) oraz w 4. miesiącu leczenia (**B**)

nie stanowiło już żadnego problemu (ryc. 1). W równolegle przeprowadzonym badaniu przedmiotowym odnotowano całkowitą remisję owrzodzenia, dalszą remisję rozmiarów guza, a ponadto — co równie istotne — stan sprawności chorej w 4. miesiącu terapii oceniono na 0 w skali ECOG (wyjściowo 1). Osiągnięto również normalizację markera CA 15-3. Chora kontynuje leczenie według niezmienionego schematu.

W kontrolnym badaniu obrazowym, przeprowadzonym po kolejnych 3 miesiącach terapii, odnotowano dalszą remisję zmian naciekowych oraz struktur guzowatych piersi; chora pozostawała i pozostaje w dobrym stanie ogólnym. Stan sprawności w skali ECOG niezmiennie wynosi 0.

W ostatnim badaniu CT klatki piersiowej (listopad 2019 r.), po trwającej rok terapii skojarzenej, zobrazowano stabilizację choroby z utrzymaną znamienną remisją zmian obrzękowych prawej połowy klatki piersiowej. Nie stwierdzono ewolucji zmian kostnych.

Warto podkreślić, że chora bardzo dobrze toleruje leczenie. Poza obserwowanym świądem skóry w 3. miesiącu terapii nie odczuwała i nie odczuwa działań niepożądanych. Ośmielona postępem terapii zdecydowała się na diagnostykę genetyczną, której początkowo się obawiała.

Kolejny cykl terapii skojarzonej letrozolem z rybocyklibem rozpoczęto z końcem listopada 2019 roku. Pacjentka kontynuuje leczenie wspomagające kwasem zoledronowym (obecnie w rytmie co 3. miesiące).

Dyskusja

W podejmowaniu decyzji terapeutycznych kluczowy jest wybór zarówno odpowiedniej terapii, jak i jej sekwencji. Możliwość prowadzenia leczenia z odpowiednią skutecznością przy zachowaniu, a nawet poprawie, jakości życia należy do największych wyzwań przyczynowej terapii paliatywnej.

Spójne dane dotyczące skuteczności zarówno w odniesieniu do czasu wolnego od progresji (PFS, *progressionifree survival)* [8–10], jak i przeżycia całkowitego (OS, *overall survival*) [11–13] zachęcają do wyboru hormonoterapii w skojarzeniu z inhibitorami CDK 4/6 [4]. Dobrze określony i spójny pozostaje również profil bezpieczeństwa tej grupy leków.

Terapia oparta na hormonoterapii jest obiecującą strategią leczenia. Korzystny stosunek skuteczności do bezpieczeństwa ukształtował na nowo krajobraz klasycznej hormonoterapii. Wiele chorych z zaawansowanym

luminalnym rakiem piersi ma szanse uzyskać dobrą kontrolę choroby, zachowując bardzo dobrą jakość życia [6].

Podsumowanie

Prezentowany przypadek ukazuje, że dobrze dobrana terapia pierwszej linii w zaawansowanym hormonozależnym raku piersi pozwala sprawnie opanować najistotniejsze objawy choroby i, przy marginalnej toksyczności, znamiennie poprawić jakość życia chorej.

Piśmiennictwo

1. NIH — SEER Cancer stat facts: female breast cancer. https://seer.cancer.gov/ (14.02.2020).
2. Howlader N, Altekruse SF, Li CI, et al. US incidence of breast cancer subtypes defined by joint hormone receptor and HER2 status. J Natl Cancer Inst. 2014; 106(5), doi: 10.1093/jnci/dju055, indexed in Pubmed: 24777111.
3. Brufsky AM. Long-term management of patients with hormone receptor-positive metastatic breast cancer: concepts for sequential and combination endocrine-based therapies. Cancer Treat Rev. 2017; 59: 22–32, doi: 10.1016/j.ctrv.2017.06.004, indexed in Pubmed: 28719836.
4. Cardoso F, Senkus E, Costa A, et al. 4th ESO–ESMO International Consensus Guidelines for Advanced Breast Cancer (ABC 4). Ann Oncol. 2018; 29(8): 1634–1657, doi: 10.1093/annonc/mdy192.
5. National Comprehensive Cancer Network. NCCN clinical practice guidelines in oncology: breast cancer. https://www.nccn.org/professionals/physician_gls (14.02.2020).
6. Salkeni MA, Hall SJ. Metastatic breast cancer: endocrine therapy landscape reshaped. Avicenna J Med. 2017; 7(4): 144–152, doi: 10.4103/ajm.AJM_20_17, indexed in Pubmed: 29119080.
7. Hortobagyi GN, Stemmer SM, Burris HA, et al. Ribociclib as first-line therapy for HR-positive, advanced breast cancer. N Engl J Med. 2016; 375(18): 1738–1748, doi: 10.1056/NEJMoa1609709, indexed in Pubmed: 27717303.
8. Hortobagyi GN, Stemmer SM, Burris HA, et al. Updated results from MONALEESA-2, a phase 3 trial of first-line ribociclib + letrozole in hormone receptor-positive (HR+), HER2-negative (HER2–), advanced breast cancer (ABC). J Clin Oncol. 2017; 35(15 Suppl): 1038.
9. Rugo HS, Finn RS, Gelmon K, et al. Palbociclib and letrozole in advanced breast cancer. N Engl J Med. 2016; 375(20): 1925–1936, doi: 10.1056/NEJMoa1607303, indexed in Pubmed: 27959613.
10. Goetz MP, Toi M, Klise A, et al. MONARCH 3: a randomized phase III study of anastrozole or letrozole plus abemaciclib, a CDK4/6 inhibitor, or placebo in first-line treatment of women with HR+, HER2-locoregionally recurrent or metastatic breast cancer (MBC). J Clin Oncol. 2015; 33(15 Suppl): TPS624.
11. Im S-A, Lu YS, Bardia A, et al. Overall survival with ribociclib plus endocrine therapy in breast cancer. N Engl J Med. 2019; 381(4): 307–316, doi: 10.1056/NEJMoa1903765, indexed in Pubmed: 31166679.
12. Slamon DJ, Neven P, Chia S, et al. Overall survival (OS) results of the phase III MONALEESA-3 trial of postmenopausal patients (pts) with hormone receptor-positive (HR+), human epidermal growth factor 2-negative (HER2−) advanced breast cancer (ABC) treated with fulvestrant (FUL) ± ribociclib (RIB). Ann Oncol. 2019; 30: v856–v857, doi: 10.1093/annonc/mdz394.007.
13. Sledge G, Toi M, Neven P, et al. MONARCH 2: overall survival of abemaciclib plus fulvestrant in patients with HR+, HER2-advanced breast cancer. Ann Oncol. 2019; 5(Suppl 5): v851–v934, doi: 10.1093/annonc/mdz394.

Novartis Poland Sp. z o.o.
ul. Marynarska 15
02–674 Warszawa, Polska
tel.: +48 22 375 48 88
faks: +48 22 375 47 00
e-mail: kontakt.polska@novartis.com
www.novartis.pl

PL2007844405