**Dorota Brodowska-Kania**

Klinika Endokrynologii i Terapii Izotopowej, Wojskowy Instytut Medyczny w Warszawie

# Trudności diagnostyczne zespołu rakowiaka

A diagnostic difficulties of carcinoid syndrome

**Adres do korespondencji:**

Dr n. med. Dorota Brodowska-Kania
Klinika Endokrynologii
i Terapii Izotopowej
Wojskowy Instytut Medyczny
ul. Szaserów 128, 01–141 Warszawa
e-mail: dbrodowska-kania@wim.mil.pl

Copyright © 2020 Via Medica

ISSN 2450–1646

**STRESZCZENIE**

Przedstawiono przypadek kliniczny 82-letniej pacjentki z zespołem rakowiaka. Musiało upłynąć 8 lat od pierwszych objawów choroby, zanim postawiono rozpoznanie. Długo występująca biegunka była głównym objawem zespołu rakowiaka. Ostatecznie ustalono, iż przyczyną biegunki jest nowotwór neuroendokrynny przewodu pokarmowego wydzielający serotoninę. Do leczenia włączono długodziałający analog somatostatyny z dobrym skutkiem. Chora oczekuje na operacyjne usunięcie ogniska pierwotnego nowotworu neuroendokrynnego.

**Słowa kluczowe:** zespół rakowiaka, NET, oktreotyd, analog somatosatyny

**ABSTRACT**

We present the clinical case of an 82-year-old patient with carcinoid syndrome. It must have been eight years from the first symptoms of the disease before it was diagnosed. Long-lasting diarrhea was the main symptom of carcinoid syndrome. It has finally been establised that the cause of diarrhea is small intestinal neuroendocrine tumor. A somatostatin analogue was successully included in the treatment. The patient is waiting for surgical removal of the primary focus of neuroendocrine neoplasia.

**Key words:** carcinoid syndrome, NET, octreotide, somatostatin analogue

## Wstęp

Nowotwory neuroendokrynne (NEN, *neuroendocrine neoplasia*) są heterogenną grupą chorób [1, 2]. Charakteryzują się powolnym wzrostem i wywodzą się z chromatofilnych komórek rozproszonego układu neuroendokrynnego. Zapadalność roczna wynosi około 3,5–5,5/100 000 mieszkańców [3]. Większość NET jest zbudowana z komórek o wysokim stopniu zróżnicowania komórkowego, co odpowiada za przewlekły przebieg kliniczny oraz zmianę rokowania w tej grupie pacjentów. Szacuje się, iż 10 lat od rozpoznania przeżywa nawet około 18% chorych [4]. Z powodu braku wczesnych charakterystycznych objawów klinicznych, swoistych biomarkerów, nowotwory neuroendokrynne rozpoznaje się w III lub IV stopniu zaawansowania klinicznego. Pomimo obecnych przerzutów, ponad 75% chorych przeżywa 5 lat. Częstość występowania zespołu rakowiaka jest niedoszacowana, w licznych opracowaniach rozbieżna i wynosi średnio około 8% (1,7–18,7%) [5]. Objawy są związane z nadmiernym wydzielaniem hormonów peptydowych, głównie serotoniny przez nowotwory neuroendokrynne. Najczęstszymi objawami zespołu rakowiaka są biegunka występująca u 78% chorych oraz nagłe zaczerwienienie twarzy (45–96%), natomiast zmiany skórne pod postacią rumienia, hyperkeratozy i nadmiernej pigmentacji występują najrzadziej, u około 1% chorych. Rakowiakowa choroba serca (*carcinoid heart disease*) jest stwierdzana u 20% chorych z zespołem rakowiaka i znacząco wpływa na rokowanie w tej grupie chorych. Najczęściej stwierdza się niedomykalność zastawki trójdzielnej (90–100%), zwężenie zastawki trójdzielnej (40–59%), niedomykalność zastawki pnia płucnego (50–81%), stenozę zastawki pnia płucnego (25–59%), niedomykalność mitralną (40–41%). U większości pacjentów z rakowiakową chorobą serca stwierdza

się prawokomorową niewydolność serca. Dolegliwości ze strony układu oddechowego — głównie świszczący oddech, duszność, objawy naśladujące astmę — występują jedynie u 12% chorych [6–7].

## Opis przypadku

Opisano przypadek kliniczny 82-letniej pacjentki, pozostającej pod opieką Kliniki Endokrynologii Terapii Izotopowej Wojskowego Instytutu Medycznego w Warszawie, z zespołem rakowiaka, u której ustalenie rozpoznania trwało ponad 5 lat. Pierwsze objawy pod postacią biegunki, pobolewania oraz uczucia przelewania w jamie brzusznej występowały od około 8 lat. Z tego powodu wykonano po raz pierwszy kolonoskopię. Wówczas stwierdzono obecność 3 polipów oraz liczne uchyłki esicy. Wykonano polipektomię. W badaniu histopatologicznym stwierdzono obecność zmian łagodnych gruczolaków cewkowych z niskim stopniem dysplazji (*ademona tubulare with low grade dysplasia*). Zalecono powtórne badanie za 12 miesięcy. W wykonanej kolonoskopii po roku ponownie stwierdzono obecność tym razem dwóch polipów, które również usunięto. Histopatologicznie ponownie były to gruczolaki cewkowe z niskim stopniem dysplazji. Z powodu utrzymującego się bólu brzucha zalecono leki rozkurczowe (drotawerynę) i kontrolną kolonoskopię za 12 miesięcy. W związku z utrzymującą się biegunką, która uległa znacznemu nasileniu (do 20 razy na dobę), ambulatoryjnie wykonano między innymi zdjęcie przeglądowe klatki piersiowej. W badaniu uwidoczniono nieregularne zagęszczenie ogniskowe o wymiarach 22 × 19 mm w polu górno-środkowym płuca lewego (ryc. 1A, 1B). Wykonano tomografię komputerową wysokiej rozdzielczości klatki piersiowej (HRCT) — badanie potwierdziło obecność zmiany. W badaniu bronchoskopowym nie uwidoczniono zmiany z powodu obwodowego jej położenia. Chorą zakwalifikowano do biopsji cienkoigłowej zmiany w płucu pod kontrolą tomografii komputerowej. Z powodu skąpokomórkowego rozmazu cytologicznego nie ustalono rozpoznania. Zalecono powtórzenie biopsji za kilka tygodni. Po 3 miesiącach, ponownie pod kontrolą tomografii komputerowej, wykonano biopsję cienkoigłową zmiany w płucach, ponownie nie uzyskano materiału do dalszej diagnostyki. Wówczas chorą zakwalifikowano do badania pozytonowej emisyjnej tomografii komputerowej (PET/CT), z 18-*fluorodeoksyglukozą.* W badaniu opisano zmianę ze zwiększonym metabolizmem glukozy (ryc. 2A, 2B). W związku z brakiem skuteczności biopsji, chorą zakwalifikowano do operacyjnego usunięcia zmiany. Usunięto w czasie wideotorakoskopii zmianę, którą następnie przesłano do badania histopatologicznego. Oceniono fragment miąższu płuca z ogniskami martwicy otoczonymi przez komórki histiocytarne, włóknienie ze skupiskami odczynu limfocytarnego. W barwieniach dodatkowych metodą Ziehl-Neelsena i Grocotta obecności prątków kwasoodpornych i strzępek grzybni nie stwierdzono. W trakcie diagnostyki pulmonologicznej utrzymywały się nadal dolegliwości brzuszne. Wykonano badanie ultrasonograficzne jamy brzusznej. Stwierdzono obecność hipoechogenicznej zmiany ogniskowej w prawym płacie wątroby o wymiarach około 19 × 16 mm. Zalecano dalszą diagnostykę. Ponownie wykonano badanie kolonoskopowe, na podstawie którego nadal nie

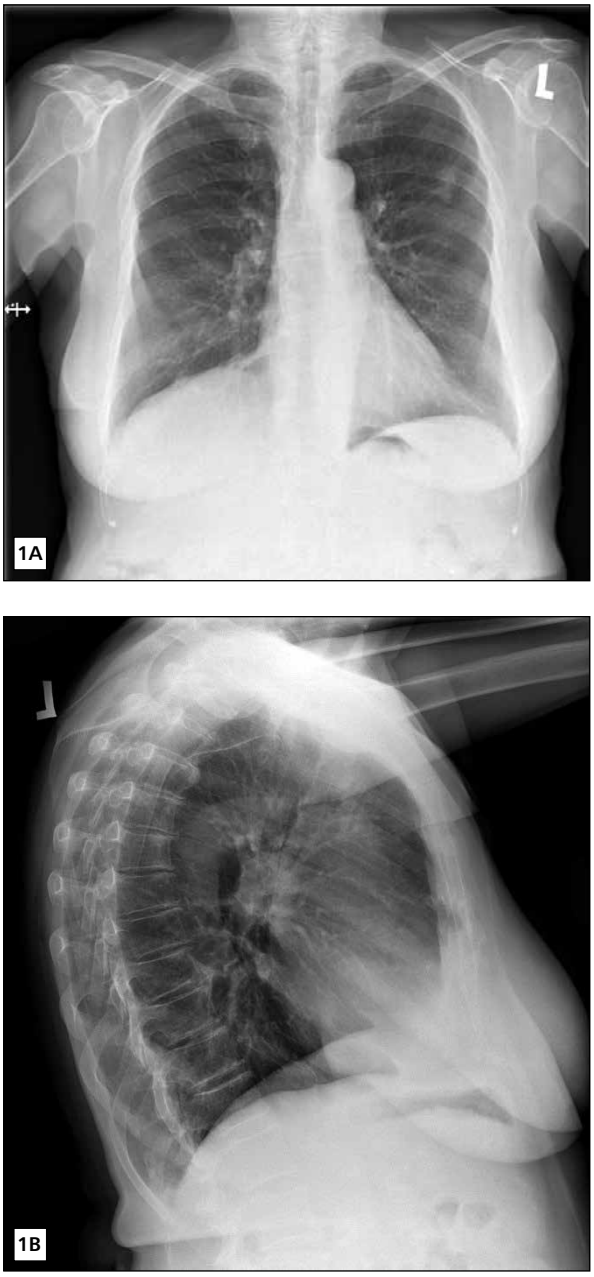


**Rycina 1 A.** Zdjęcie przeglądowe klatki piersiowej (*posteroior-anterior*). Zmiana ogniskowa w polu środkowym płata górnego płuca lewego, **B.** Zdjęcie przeglądowe klatki piersiowej — projekcja boczna

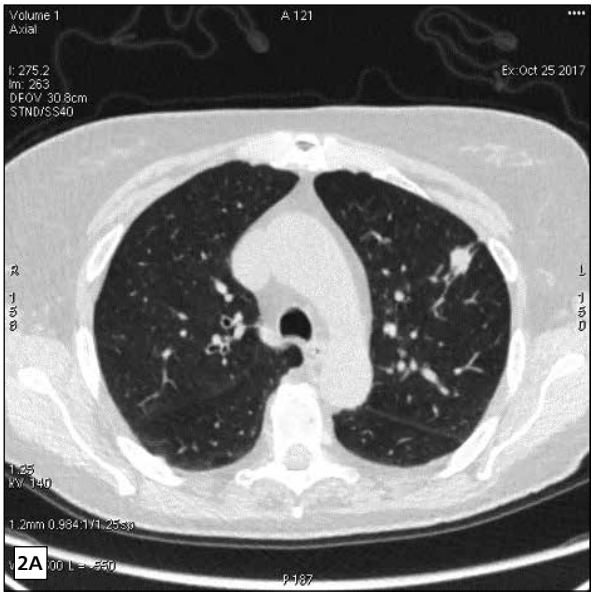

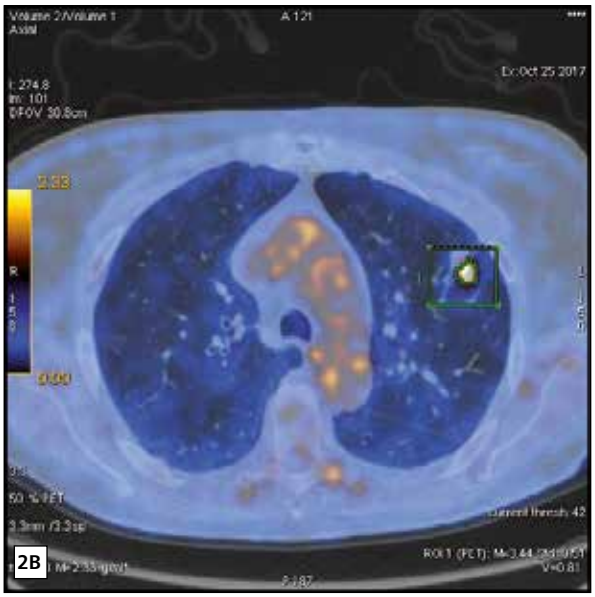


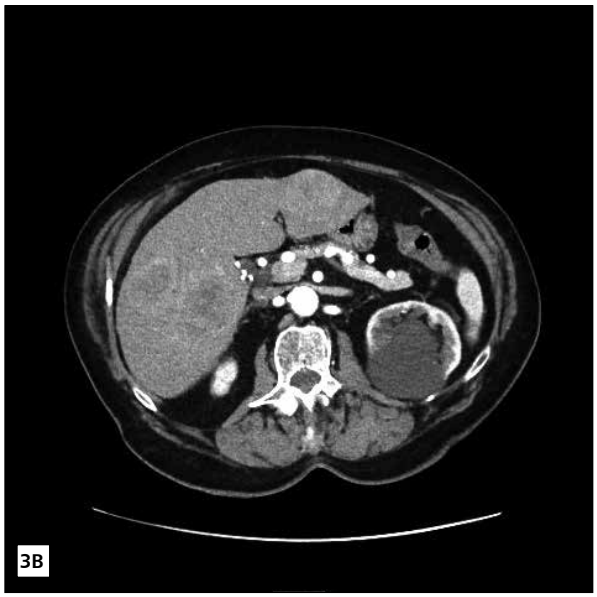


**Rycina 2A–B.** 18F-FDG PET CT — zmiana ogniskowa obwodowo w płacie lewym, ze wzmożonym metabolizmem 18-fluorodeoksyglukozy SUV max 5–6

**Rycina 3A–B.** Zmiany ogniskowe w wątrobie uwidocznione w badaniu tomografii komputerowej z jodowym środkiem kontrastowym faza żylna

ustalono przyczyny występującej biegunki i bólu brzucha, ani przyczyny stwierdzonej zmiany w wątrobie. Wykonano biopsję cienkoigłową zmiany. Uzyskano materiał skąpokomórkowy, składający się głównie z prawidłowych hepatocytów. Po 6 miesiącach od ostatniej diagnostyki szpitalnej, z powodu dodatkowych objawów chudnięcia, osłabienia, nocnych potów oraz bólu brzucha, chora zgłosiła się do Szpitalnego Oddziału Ratunkowego Wojskowego Instytutu Medycznego. W badaniu ultrasonograficznym jamy brzusznej opisano obecność licznych zmian hipoechogenicznych, najpewniej metastatycznych. Wykonano tomografię komputerową jamy brzusznej z podaniem jodowego środka kontrastowego. Stwierdzono obecność licznych zmian meta w wątrobie. Największa zmiana o wymiarze 75 × 50 mm, z centralną martwicą, znajdowała się w segmencie 8. (ryc. 3 A, 3B). Wykonano biopsję gruboigłową zmiany. W badanym materiale z biopsji gruboigłowej zmiany w wątrobie stwierdzono obecność wysokozróżnicowanego nowotworu neuroendokrynnego (*Neuroendocrine tumor*) z dodatnim barwieniem na obecność cytokeratyn, chromograniny i synaptofizyny, z indeksem proliferacji około 10%, Ki 67 — 10%. Wzmożona aktywność proliferacyjna przemawia za przerzutem nowotworu neuroendokrynnego NET G2 (ryc. 4 A–G). Ponadto wykonano badanie pozytonowej emisyjnej tomografii

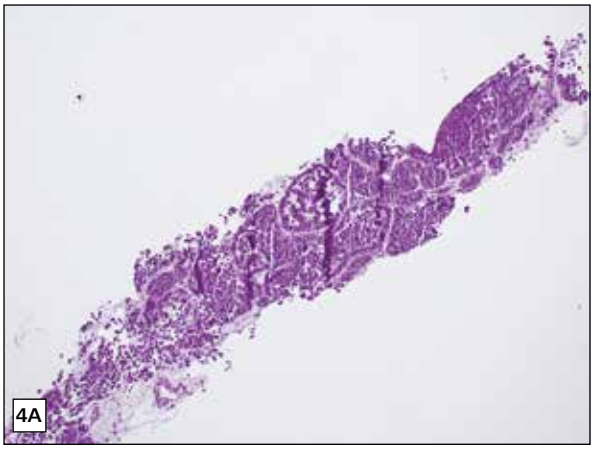


**Rycina 4A.** Obraz mikroskopowy przerzutu nowotworu neuroendokrynnego do wątroby w biopsji gruboigłowej zmiany (powiększenie 100×). Utkanie nowotworowe w postaci gęsto upakowanych gniazd i struktur rzekomogruczołowych zajmuje cały bioptat

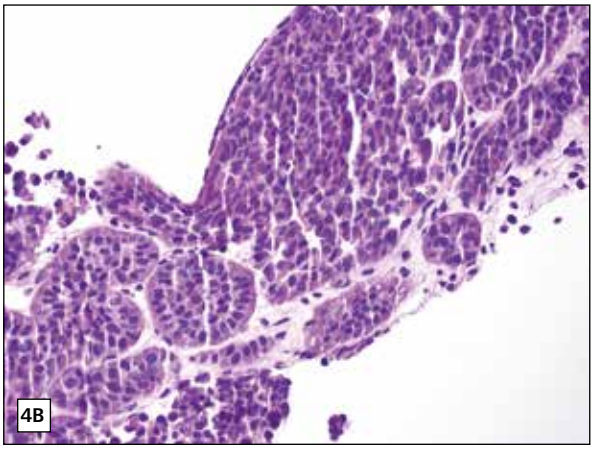


**Rycina 4B.** Obraz mikroskopowy przerzutu nowotworu neuroendokrynnego do wątroby w biopsji gruboigłowej zmiany (powiększenie 400×). Komórki nowotworowe są monomorficzne, nie wykazują nasilonej atypii jądrowej, w jądrach nie widać jąderek. W centrum mikrofotografii obecna figura podziału mitotycznego

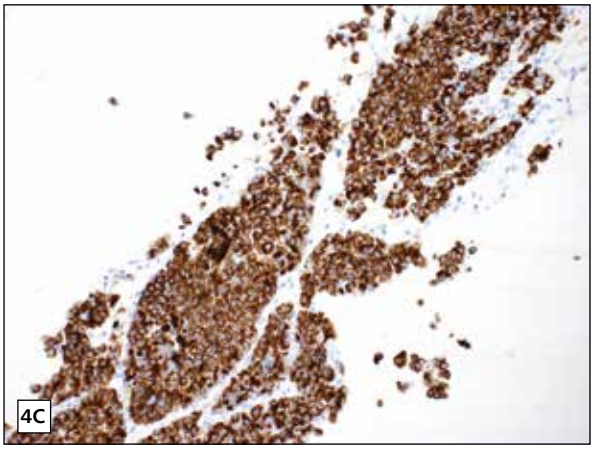


**Rycina 4C.** Dodatni wynik reakcji immunohistochemicznej z cytokeratynami (pow. 200×)

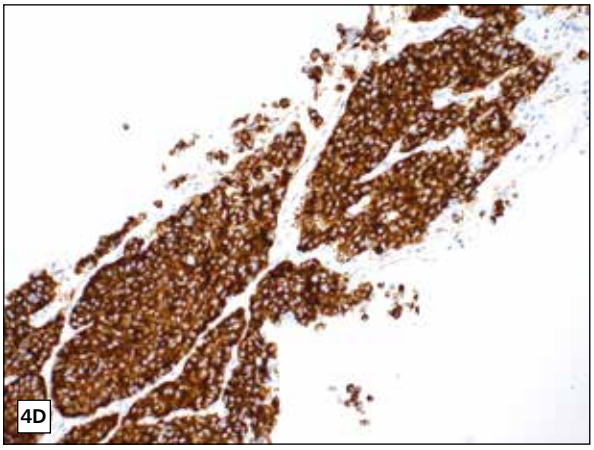


**Rycina 4D.** Dodatni wynik reakcji immunohistochemicznej z synaptofizyną (pow. 200×)

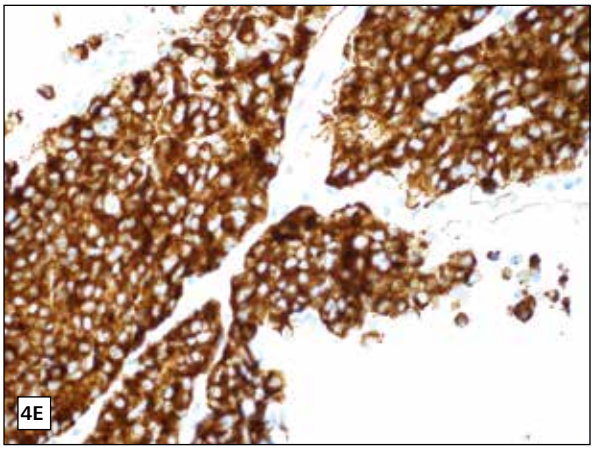


**Rycina 4E.** Dodatni wynik reakcji immunohistochemicznej z synaptofizyną, na obwodzie utkania nowotworowego jest widoczny ziarnisty wynik barwny reakcji immunoenzymatycznej, co świadczy o prawidłowo wykonanym odczynie (pow. 400×)

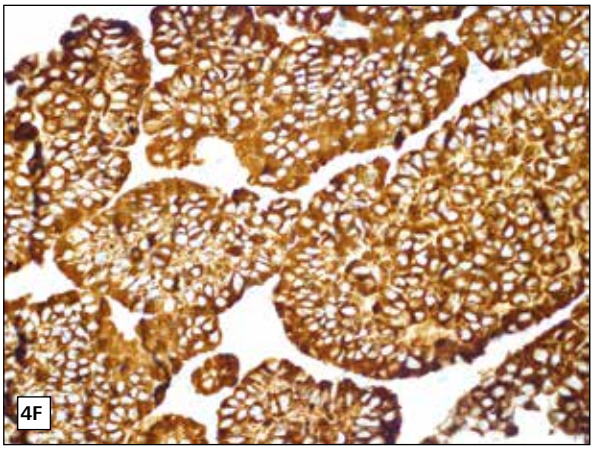


**Rycina 4F.** Dodatni wynik reakcji immunohistochemicznej z chromograniną (pow. 400×)

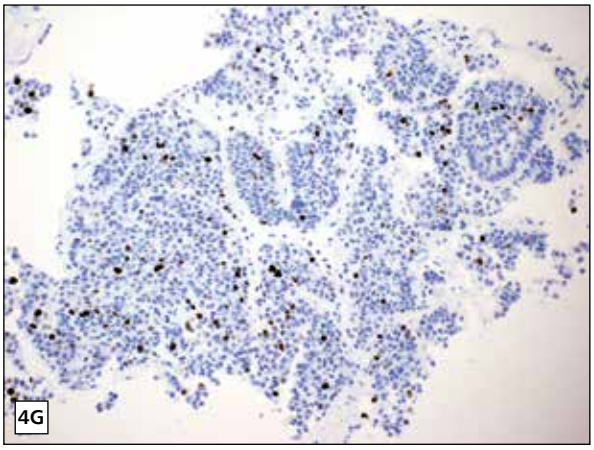


**Rycina 4G.** W reakcji z przeciwciałem anty-Ki67 (klon MIB-1) zabarwiono około 10% jąder komórek nowotworowych (pow. 200×)

komputerowej z użyciem 18-fluorodeoksyglukozy (18F--FDG PET/CT). Wynik badania wskazywał na obecność miernie hipodensyjnych zmian w obu płatach wątroby o metabolizmie 18F-FDG na poziomie miąższu wątroby — prawdopodobnie zmiany o charakterze przerzutów wysokozróżnicowanego NEN, ze wskazaniem wykonania scyntygrafii receptorów somatostatynowych metodą SPECT lub PET. W wykonanym badaniu scyntygraficznym całego ciała (WB) oraz SPECT/CT klatki piersiowej i jamy brzusznej po podaniu 99mTc-Tektrotydu 13,4 mCi *i.v.* uwidoczniono ogniska wzmożonego gromadzenia radioznacznika:

— w pętli jelita cienkiego (w śródbrzuszu na poziomie pępka, przy linii pośrodkowej ciała po stronie prawej) — prawdopodobnie punkt wyjścia procesu rozrostowego (w skali Krenning 2);
— w węzłach chłonnych krezki jelita cienkiego (położone przyśrodkowo od opisanej powyżej zmiany w jelicie cienkim) do 22 mm;
— liczne w obu płatach wątroby (do 75 × 56 mm wg SPECT) — w skali Krenning 3;
— kilka ognisk w układzie kostnym (bez ewidentnych zmian w CT) — w skali Krenning 1/2: w lewym wyrostku poprzecznym Th8, w żebrze III lewym w linii środkowo-obojczykowej, w prawej łopatce, w mostkowym końcu prawego obojczyka; dodatkowo uwidoczniono dwa ogniska wzmożonego gromadzenia radioznacznika w czaszce (projekcje WB, AP, PA RL i LL) w rzucie kości ciemieniowej lewej oraz rzucie kości skroniowej lewej (ryc. 5A–M).

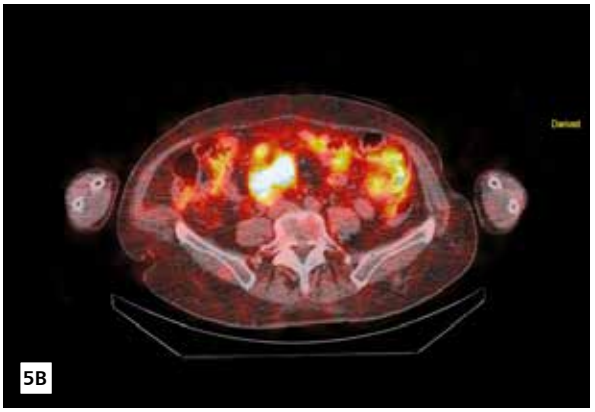


**Rycina 5A–B.** Obrazowanie receptorów somatostatynowych metodą SPECT/CT — ognisko pierwotne w jelicie cienkim

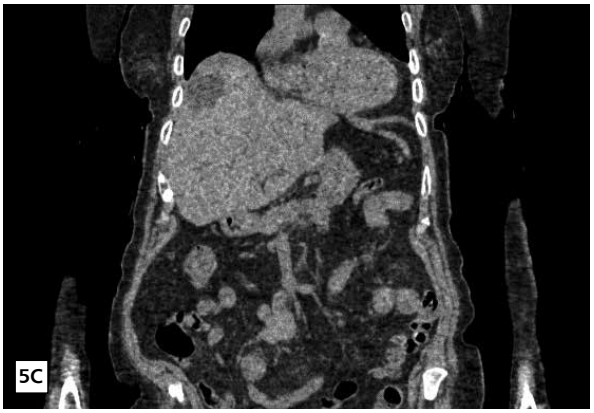


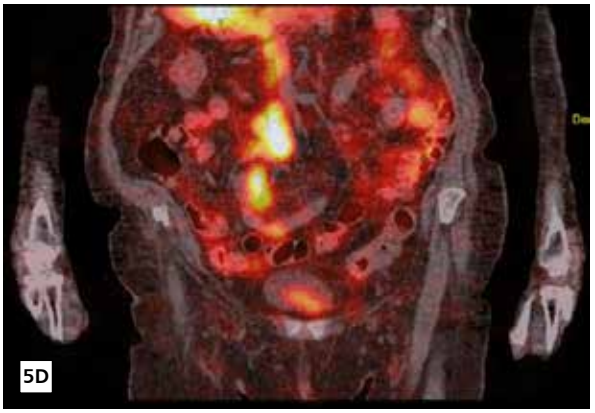


**Rycina 5C–D.** Obrazowanie receptorów somatostatynowych metodą SPECT/CT — ognisko pierwotne w jelicie cienkim

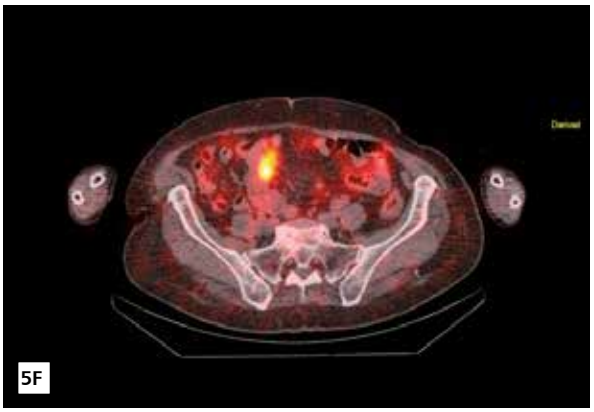


**Rycina 5E–F.** Obrazowanie receptorów somatostatynowych metodą SPECT/CT — ognisko pierwotne w jelicie cienkim

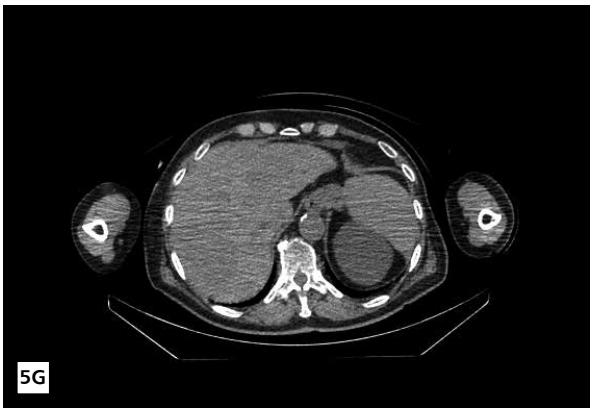


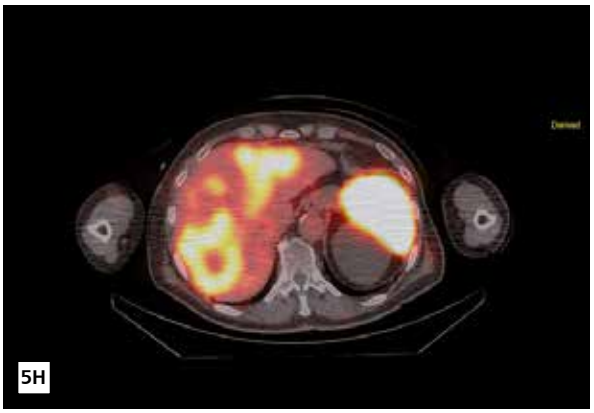


**Rycina 5G-H.** Obrazowanie receptorów somatostatynowych metodą SPECT/CT — zmiany przerzutowe w wątrobie

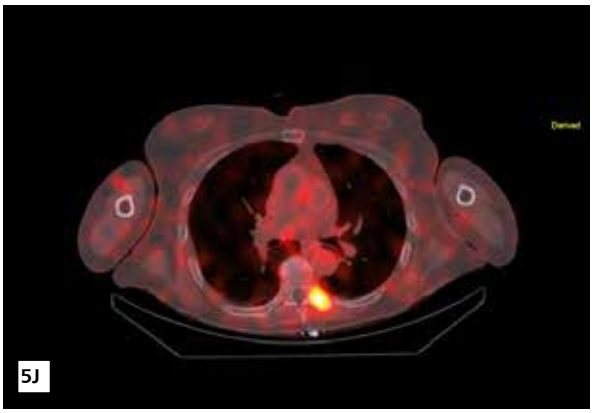


**Rycina 5I–J.** Obrazowanie receptorów somatostatynowych metodą SPECT/CT — zmiany przerzutowe do kości — wyrostek poprzeczny kręgu piersiowego Th5

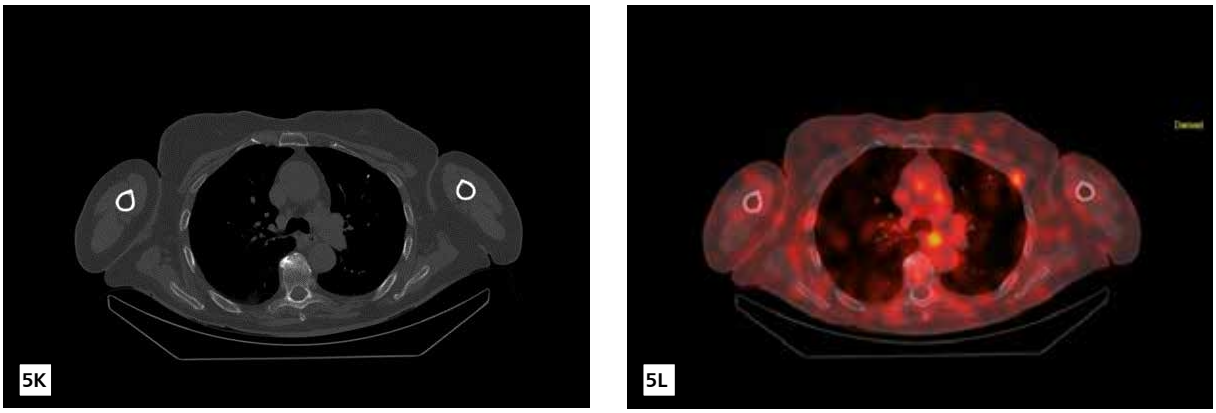


**Rycina 5K–L.** Obrazowanie receptorów somatostatynowych metodą SPECT/CT — zmiana przerzutowa do 3 żebra

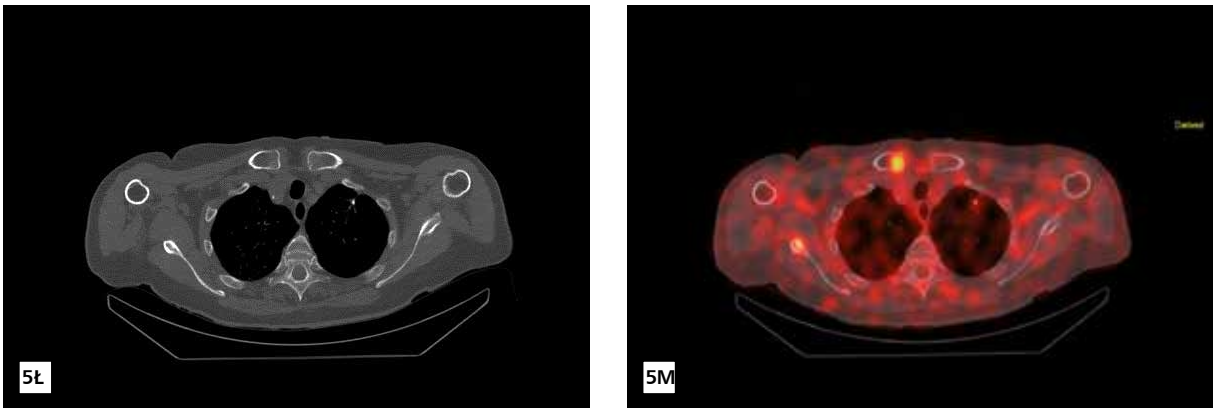


**Rycina 5Ł–M.** Obrazowanie receptorów somatostatynowych metodą SPECT/CT — zmiana przerzutowa do obojczyka lewego

W badaniu potwierdzono obecność nowotworu neuroendokrynnego, wywodzącego się najpewniej ze środkowej części prajelita z licznymi zmianami przerzutowymi. W związku z występującymi objawami oceniono dobowe wydalenie kwasu 5-hydroksyindolooctowego w dobowej zbiórce moczu. Uzyskano dwukrotnie wynik poza górną granicą normy. Ponadto stwierdzono znacząco podwyższone stężenie chromograniny A — nieswoistego markera nowotworu neuroendokrynnego — wynoszące 3751 ng/ml (N19 — 100 ng/ml). Pacjentkę zakwalifikowano do wieloetapowego leczenia. W celu ustabilizowania stanu ogólnego chorej, zwłaszcza opanowania objawów zespołu rakowiaka, włączono leczenie długodziałającym oktreotydem — oktreotyd LAR 30 mg®. Poza tym chorą zakwalifikowano do leczenia operacyjnego — usunięcia ogniska pierwotnego z jelita cienkiego. Aktualnie chora oczekuje na zabieg. Po 3 miesiącach stosowania oktreotydu stwierdzono zmniejszenie częstości stolców do maksymalnie 3–4 na dobę.

## Dyskusja

Zaprezentowany przypadek kliniczny dowodzi, jak długo mogą występować objawy chorobowe, zanim postawi się trafne rozpoznanie, które umożliwia wdrożenie odpowiedniego leczenia. Według dostępnej literatury, średni czas do rozpoznania to około 10 lat i zależy on od wielkości ogniska pierwotnego. Zmiany o średnicy mniejszej niż 1 cm dają zmiany przerzutowe u mniej niż 15% chorych, jeśli zaś zmiana ma średnicę większą niż 2 cm, przerzuty stwierdza się nawet u 95% chorych [8]. Objawy chorobowe wynikają z obecności zmian metastatycznych i nadmiaru amin biogennych: serotoniny, histaminy, bradykinin i tachykinin. Dopóki nie ma przerzutów pomijających krążenie wrotne, nie ma nasilonych objawów klinicznych. Wątrobowy kompleks monoaminooksydazy rozkłada bowiem nadmiar serotoniny. U chorej ponad 8 lat występowała głównie biegunka, jako najbardziej charakterystyczny objaw zespołu rakowiaka. W tym

czasie wykonano czterokrotnie badanie endoskopowe dolnego odcinka przewodu pokarmowego, które nie tłumaczyło przyczyny występujących objawów choroby. Pacjentka z dużą cierpliwością znosiła objawy choroby, do czasu, aż dołączyły się osłabienie, postępujące chudnięcie oraz nocne poty, wówczas zdecydowała się na dalszą diagnostykę w szpitalnym oddziale ratunkowym. W czasie 5 lat diagnostyki u chorej wykonano dwukrotnie badanie PET/CT, 4-krotnie kolonoskopię, 2-krotnie gastroskopię, 3-krotnie badanie ultrasonograficzne. Od chwili rozpoznania włączono do leczenia analog *somatostatyny* — długodziałający oktreotyd. Wskutek zastosowanego leczenia zmniejszyła się częstotliwość biegunki, ustąpiły nocne poty i osłabienie. Zastosowano oktreotyd LAR 30 mg w celu opanowania objawów zespołu rakowiaka przed leczeniem operacyjnym, które mogłoby wywołać przełom rakowiakowy, obarczony 30-procentową śmiertelnością. Długodziałające analogi somatostatyny są lekami pierwszego rzutu w terapii nowotworów neuroendokrynnych, wykazują bowiem działanie antysekrecyjne, antyprofileracyjne oraz mogę powodować inwolucję zmian guzowatych [9–10]. Według badania PROMID — pierwszego podwójnie zaślepionego, randomizowanego badania — stosowanie leku oktreotyd LAR znacząco wydłużało czas do progresji choroby z 6 do 14,3 miesiąca (TTP, *time to tumor progresion*) [11–12]. Według zaleceń leczenia guzów neuroendokrynnych, wskazane jest usunięcie ogniska pierwotnego, co wpływa na rokowanie [1].

## Piśmiennictwo


1. Kos-Kudła B., Blicharz-Dorniak J., Strzelczyk J. i wsp. Diagnostic therapeutic guidelines gastro-entero-pancreatic neuroendocrineneoplasms (recommended by the Polish Network of Neuroendocrine Tumours). Endokrynol. Pol. 2017; 68 (2): 79–110.
2. Lee M.R., Harris C., Baeg K.J. i wsp. Incidence Trends of Gastroenteropancreatic Neuroendocrine Tumors in the United States. Clin. Gastroenterol. Hepatol. 2019; 17: 2212–2217.
3. Gudmundsdottir H., Möller P.H., Jonasson J.G. i wsp. Gastroenteropancreatic neuroendocrine tumors in Iceland: a population-based study. Scand. J. Gastroenterol. 2019: 1–7, doi: 10.1080/00365521.2018.1553061.
4. Man D., Wu J., Shen Z. i wsp. Prognosis of patients with neuroendocrine tumor: a SEER database analysis. Cancer Manag. Res. 2018; 10: 5629–5638.
5. Ito T., Lee L., Jensen R.T. Carcinoid-syndrome: recent advances, current status and controversies. Curr. Opin. Endocrinol. Diabetes Obes. 2018; 25 (1): 22–35.
6. Thorson A., Biorck G., Bjorkman G. i wsp. Malignant carcinoid of the small intestine with metastases to the liver, valvular disease of the right side of the heart (pulmonary stenosis and tricuspid regurgitation without septal defects), peripheral vasomotor symptoms, bronchoconstriction, and an unusual type of cyanosis; a clinical and pathologic syndrome. Am. Heart J. 1954; 47: 795–817.
7. Broder M.S., Beenhouwer D., Strosberg J.R. i wsp. Gastrointestinal neuroendocrine tumors treated with high dose octreotide-LAR: a systematic literature review. World J. Gastroenterol. 2015; 21: 1945–1955.
8. Oberg K. Carcinoid tumors: moleculars genetics, tumomr biology, and udate of diagnostic and treatment. Curr. Opin. Oncol. 2002; 14: 38–45.
9. Al-Efraij K., Aljama M.A., Kennecke H.F. Association of dose escalation of octreotide long-acting release on clinical symptoms and tumor markers and response among patients with neuroendocrine tumors. Cancer Med. 2015; 4: 864–870. [PubMed: 25727756].
10. Strosberg J., Weber J., Feldman M. i wsp. Above-Label Doses of Octreotide-LAR in Patients With Metastatic Small Intestinal Carcinoid Tumors. Gastrointest. Cancer Res. 2013; 6: 81–85. [PubMed: 23936548].
11. Rinke A., Muller H.H., Schade-Brittinger C. i wsp. Placebo-controlled, double-blind, prospective, randomized study on the effect of octreotide LAR in the control of tumor growth in patients with metastatic neuroendocrine midgut tumors: a report from the PROMID Study Group. J. Clin. Oncol. 2009; 27: 4656–4663. [PubMed: 19704057].
12. Rinke A., Wittenberg M., Schade-Brittinger C. i wsp. Placebo-Controlled, Double-Blind, Prospective, Randomized Study on the Effect of Octreotide LAR in the Control of Tumor Growth in Patients with Metastatic Neuroendocrine Midgut Tumors (PROMID): Results of Long-Term Survival. Neuroendocrinology 2017; 104: 26–32.