

Agnieszka Marta Rakowska

Klinika Chirurgii Onkologicznej i Guzów Neuroendokrynych, Centrum Onkologii — Instytut w Warszawie

Przerzut gruczolaka przetyku do mięśnia szkieletowego — opis przypadku z przeglądem piśmiennictwa

Skeletal muscle metastasis from oesophageal adenocarcinoma — case report and literature review

Artykuł jest tłumaczeniem pracy:

Rakowska AM. Skeletal muscle metastasis from oesophageal adenocarcinoma — case report and literature review. *Oncol Clin Pract* 2019; 15: 265–268.

DOI: 10.5603/OCP.2019.0029.

Należy cytować wersję pierwotną.

Adres do korespondencji:

Lek. Agnieszka Marta Rakowska
Klinika Chirurgii Onkologicznej
i Guzów Neuroendokrynych
Centrum Onkologii — Instytut w Warszawie
ul. Wawelska 15B, 02-034 Warszawa
e-mail: a.rakowska137@gmail.com

STRESZCZENIE

Przerzuty raka przetyku najczęściej lokalizują się w węzłach chłonnych, wątrobie, płucach i kościach. Przerzuty do mięśni szkieletowych są bardzo rzadkie i charakteryzują się bardzo złym rokowaniem. Opisany przypadek dotyczy 62-letniego mężczyzny leczonego chemioradioterapią z powodu zaawansowanego gruczolaka przetyku, u którego po okresie ponad 6 miesięcy od zdiagnozowania choroby pierwotnej rozpoznano izolowany przerzut odległy do mięśnia szkieletowego podudzia lewego.

Sześćdziesięciodwuletni pacjent po zakończeniu chemioradioterapii z powodu gruczolaka środkowo-dolnego odcinka przetyku zgłosił się na wizytę z powodu silnych dolegliwości bólowych i obrzęku podudzia lewego. W wykonanych badaniach obrazowych i analizie patomorfologicznej potwierdzono charakter przerzutowy zmiany. Chorego zakwalifikowano do leczenia radioterapią.

Przerzuty raka przetyku do mięśni szkieletowych występują rzadko i do tej pory nie przyjęto ujednoczonych wytycznych dotyczących ich leczenia. Najlepszą opcją terapeutyczną dla tych chorych pozostają prawdopodobnie chemioterapia i radioterapia.

Słowa kluczowe: rak przetyku, przerzut do mięśni szkieletowych, gruczolak przetyku

ABSTRACT

The most common sites of metastases from oesophageal carcinoma are lymph nodes, liver, lungs, and bones. Metastases to skeletal muscles are very rare and are characterised by extremely poor prognosis. A 62-year-old man with advanced oesophageal adenocarcinoma underwent chemoradiotherapy. More than six months after the primary diagnosis, the patient presented with distant solitary metastasis to the skeletal muscle of the left lower leg. He complained of severe pain and swelling of the left lower leg. Radiological and pathological examination confirmed metastatic character of the lesion. The patient was qualified for radiotherapy.

Metastases to skeletal muscle are very rare, and no guidelines have been established for the treatment for these patients. It seems that chemotherapy and radiotherapy can be considered as the best treatment modality for these patients.

Key words: oesophageal carcinoma, skeletal muscle metastasis, oesophageal adenocarcinoma

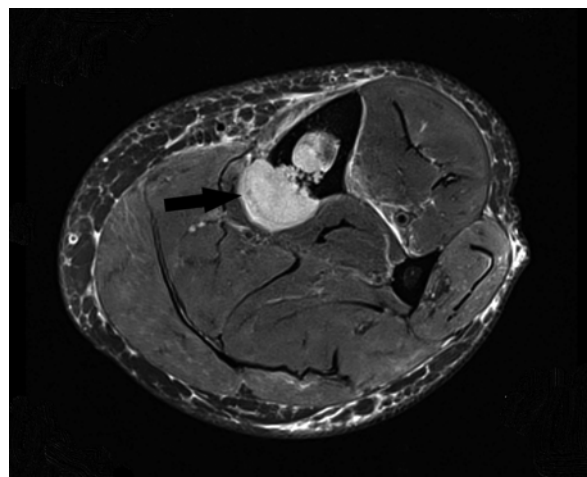
Wstęp

Według danych *International Agency for Research of Cancer* (IARC) rak przełyku jest obecnie ósmym co do częstości występowania nowotworem na świecie. Według szacunków w 2018 roku zachorowało około 572 tys. osób, co stanowiło 3,4% wszystkich chorych na nowotwory, a zmarło około 509 tys. osób (5,3% wszystkich nowotworowych przyczyn zgonów) [1]. Nowotwory przełyku charakteryzują się złym rokowaniem. Wskaźnik 5-letnich przeżyć wynosi około 10% [2]. Przerzuty raka przełyku najczęściej lokalizują się w węzłach chłonnych, wątrobie, płucach i kościach. Przerzuty do mięśni szkieletowych występują bardzo rzadko i do tej pory nie opracowano ujednoczonych wytycznych dotyczących ich leczenia.

Opis przypadku

Sześćdziesięciodwuletni mężczyzna z otyłością i nikotynizmem w wywiadzie zgłosił się w lipcu 2018 roku do Poradni Chirurgii Onkologicznej Centrum Onkologii — Instytutu w Warszawie ze zdiagnozowanym rakiem przełyku. Wcześniej pacjent wielokrotnie zgłaszał się do lekarza podstawowej opieki zdrowotnej z powodu refluksu żołądkowo-przełykowego. Został skierowany na badanie endoskopowe górnego odcinka przewodu pokarmowego (lipiec 2018). W wykonanym badaniu stwierdzono owrzodziały naciek środkowo-dolnego odcinka przełyku. Naciek uwidocznił się również w tomografii komputerowej (TK) klatki piersiowej. Badanie histopatologiczne wycinków pobranych podczas gastrokopii pozwoliło na rozpoznanie gruczolakoraka przełyku o niskim stopniu zróżnicowania (G3). W wykonanych badaniach obrazowych: ultrasonografii (USG, *ultrasonography*) jamy brzusznej, TK jamy brzusznej i miednicy mniejszej oraz pozytonowej tomografii emisyjnej (PET, *positron emission tomography*) stwierdzono zmianę naciekową przełyku piersiowego, szerzącą się na odcinku 88 mm od poziomu rozwidlenia tchawicy do okolicy nadwypustowej. Naciek tworzył konglomerat z patologicznymi węzłami chłonnymi okolicy podstrogowej po stronie lewej, o największym wymiarze poprzecznym 76 mm × 40 mm. Wykazano cechy zajęcia węzłów chłonnych śródpiersia — grupy 2L, 7, 8 (cT3 cN2/3 cM1). Przypadek pacjenta omówiono na posiedzeniu wielodyscyplinarnym (lipiec 2018). Chorego zakwalifikowano do leczenia chemioterapią indukcyjną z oceną odpowiedzi na leczenie po 2 kursach, a następnie do radykalnej chemioradioterapii i ewentualnego leczenia operacyjnego. Chemioterapię indukcyjną według schematu FLOT (docetaksel + oksaliplatyna + 5-fluorouracyl + folinian wapniowy) rozpoczęto w sierpniu 2018 roku. Pacjent otrzymał 100% dawki należnej, przy dość dobrej tolerancji leczenia. Po 2 kursach FLOT chorego poddano badaniu PET (sierpień

2018), w którym zaobserwowano częściową regresję zmian chorobowych. Mężczyznę zakwalifikowano do definitywnej radiochemioterapii (dawką 50 Gy w 25 frakcjach po 2 Gy w skojarzeniu z chemioterapią według schematu FOLFOX — oksaliplatyna + 5-fluorouracyl + folinian wapniowy, co 14 dni). Leczenie prowadzono od września do grudnia 2018 roku. Ze względu na wystąpienie toksyczności hematologicznej w stopniu G1 i pogorszenie tolerancji leczenia zredukowano dawki chemioterapii. Podano 6 kursów chemioterapii (2 kursy z pełnymi dawkami leków i 4 z dawkami zredukowanymi) oraz pełną planowaną dawkę promieniowania. Po zakończonym leczeniu skojarzonym (styczeń 2019) pacjent zgłosił się do Poradni Onkologicznej z powodu pojawienia się zmiany guzowatej podudzia lewego, której towarzyszyły silne dolegliwości bólowe kończyny dolnej lewej. W wykonanym badaniu rezonansu magnetycznego (MR, *magnetic resonance*) (styczeń 2019) uwidocznił się nieprawidłową, niejednorodną masę tkankową o wymiarach 143 mm × 25 mm × 17 mm, zlokalizowaną przyśrodkowo przy kości piszczelowej w około połowie długości jej trzonu, niszczącą bezodczynowo warstwę korową kości i wpuklającą się do jamy szpikowej (ryc. 1). Ponadto stwierdzono cechy obrzęku w obrębie mięśnia zginacza długiego palców. Wykluczono obecność nacieku na pęczek naczyniowo-nerwowy tętnicy piszczelowej tylnej. W badaniu scyntygraficznym kości (luty 2019) nie uwidocznił się innych zmian patologicznych. Wykonano biopsję gruboigłową guzowatej zmiany obejmującej mięsień zginacz długi palców. W wyniku badania histopatologicznego potwierdzono utkanie nisko zróżnicowanego raka gruczolatego G3. W badaniu immunohistochemicznym komórki guza wykazywały ekspresję CKAE1/AE3 oraz CDX2 (w części komórek raka). Barwienie na obecność



Rycina 1. Osioły obraz rezonansu magnetycznego podudzia lewego. Przerzut gruczolakoraka przełyku do mięśnia zginacza długiego palców z naciekaniem na kość piszczelową

CK7, CK20, chromograniny A, CD56 oraz CK5/6 było negatywne. Chorego zakwalifikowano do radioterapii na obszar pojedynczego przerzutu do mięśnia zginacza długiego palców oraz kości piszczelowej lewej (dawką całkowitą 35 Gy w 5 frakcjach po 7 Gy). Leczenie przeprowadzono w terminie od 14 lutego do 4 marca 2019 roku. Uzyskano zmniejszenie dolegliwości bólowych kończyny dolnej lewej. W celu zapobiegania złamaniom patologicznym kości wdrożono leczenie denosumabem (marzec 2019). Obecnie pacjent pozostaje pod stałą kontrolą onkologiczną.

Dyskusja

Przerzuty raka przełyku najczęściej występują w węzłach chłonnych, płucach, opłucnej, wątrobie, żołądku, otrzewnej, nerkach, nadnerczach, kościach i mózgu [3]. Przerzuty do mięśni szkieletowych są bardzo rzadkie i najczęściej lokalizują się w mięśniach kończyny dolnej. Przyczyna rzadkiego występowania przerzutów raka przełyku w tej lokalizacji nie została do końca poznana. Niektórzy autorzy twierdzą, że może to mieć związek z bogatym ukrwieniem, aktywnością skurczową, częstymi zmianami pH oraz produkcją kwasu mlekowego w mięśniach szkieletowych, hamującymi rozwój komórek nowotworowych w tej okolicy [4].

Korzystając z wyszukiwarki PubMed, przeprowadzono systematyczny przegląd piśmiennictwa. Znalaziono 25 artykułów, w których przedstawiono przypadki kliniczne chorych, u których wystąpiły przerzuty raka przełyku do mięśni szkieletowych (tab. 1). Większość opisywanych przypadków dotyczyła mięśni szkieletowych kończyny dolnej — uda i podudzia. Najczęstszymi objawami klinicznymi towarzyszącymi rozpoznaniu były ból oraz obecność wyczuwalnej zmiany guzowatej. W przypadku opisanym w niniejszej pracy przerzut wystąpił do mięśnia podudzia lewego i został rozpoznany w bardzo krótkim czasie od zakończenia leczenia skojarzonego z powodu pierwotnego gruczolakoraka przełyku. Pacjent zgłaszał silne dolegliwości bólowe kończyny dolnej, nasilające się podczas ruchu.

Rozpoznanie przerzutu do mięśnia szkieletowego jest trudne i często w badaniu przedmiotowym oraz podczas oceny badań obrazowych bywa mylone z mięsakiem oraz innymi patologiami tkanek miękkich [4]. Ultrasonografia ma zastosowanie w różnicowaniu zmian litych i torbielowatych [5]. Badanie PET jest uznawane za bardziej swoiste i specyficzne w obrazowaniu zmian w mięśniach szkieletowych niż TK.

Wu i wsp. oraz Sohda i wsp. do rozpoznania przerzutu gruczolakoraka przełyku do mięśnia szkieletowego wykorzystali PET/TK. U omawianego chorego w wykonanym w sierpniu 2018 roku badaniu PET nie stwierdzono żadnych patologii w układzie kostnym.

Zmiana została zobrazowana dzięki zastosowaniu MR oraz ostatecznie potwierdzona w badaniu histopatologicznym i immunohistochemicznym.

El Abiad i wsp. przeanalizowali dane 1341 pacjentów leczonych z powodu raka przełyku. Zaledwie u 25 spośród nich wystąpiły przerzuty odległe do tkanek miękkich — mięśni szkieletowych i/lub tkanki podskórnej. Średnia wieku dla rozpoznania przerzutu wynosiła 64 lata, a średni czas od zdiagnozowania pierwotnego raka przełyku do momentu rozpoznania przerzutu — 9,6 miesiąca. W przypadku omawianego chorego było to — odpowiednio — 62 lata i niespełna 7 miesięcy.

El Abiad i wsp. wykazali, że częstość występowania przerzutów do tkanek miękkich była związana z podtypem histologicznym raka przełyku. Gruczolakorak znacznie częściej dawał przerzuty do mięśni szkieletowych i tkanki podskórnej (85%) niż rak płaskonabłonkowy przełyku (15%).

Do tej pory nie opracowano ujednoliconych wytycznych dotyczących leczenia chorych z przerzutami raka przełyku do mięśni szkieletowych. Każdego pacjenta należy traktować indywidualnie. Planując leczenie, trzeba uwzględnić stopień zaawansowania choroby pierwotnej, sprawność i stan ogólny pacjenta oraz czynniki rokownicze [6].

Na podstawie dokonanego przeglądu piśmiennictwa można zauważyć, że większość opisywanych chorych była leczona chemioterapią. U pozostałych zastosowano radioterapię i/lub chirurgiczną resekcję przerzutu. Można sądzić, że pacjenci z pojedynczym przerzutem do mięśnia szkieletowego powinni być leczeni chirurgicznie lub radioterapią, natomiast chorzy z mnogimi przerzutami — chemioterapią [6–8].

Niezależnie od rodzaju zastosowanego leczenia pacjenci z pierwotnym rakiem przełyku z przerzutami odległymi cechują się złym rokowaniem. Odsetek przeżyć 5-letnich szacuje się na około 5% [4]. Rozpoznanie przerzutów do mięśni szkieletowych zwykle wiąże się ze stadium terminalnym choroby i bardzo złym rokowaniem [9]. Średni czas przeżycia od rozpoznania przerzutu wynosi 7,5–9 miesięcy [6, 8, 10, 12]. Dla porównania, średni czas przeżycia od rozpoznania pierwotnego raka przełyku w IV stopniu zaawansowania wynosi 13 miesięcy [6].

Podsumowanie

Przerzuty gruczolakoraka przełyku do mięśni szkieletowych występują rzadko i do tej pory nie określono wytycznych dotyczących ich leczenia. Wystąpienie nawet pojedynczego, izolowanego przerzutu w tej okolicy związane jest z terminalnym stadium choroby i charakteryzuje się wybitnie złym rokowaniem.

Tabela 1. Zestawienie artykułów przedstawiających przypadki kliniczne chorych, u których wystąpiły przerzuty raka przelyku do mięśni szkieletowych

Nr	Autorzy	Wiek chorego (lata)	Płeć chorego	Lokalizacja przerzutu
1	Schultz i wsp. (1986)	BD	BD	Mięsień pośladkowy mały
2	Miura i wsp. (1998)	58	M	Lewe ramię
3	Pretorius i wsp. (2000)	62	M	Mięsień obszerny boczny prawy
	Pretorius i wsp. (2000)	BD	BD	BD
4	Rehman i wsp. (2002)	71	M	Prawe udo
5	Lekse i wsp. (2003)	78	K	Mięsień prosty dolny gałki ocznej
6	Wu i wsp. (2005)	67	M	Mięsień pośladkowy mały prawy
7	Koike i wsp. (2005)	BD	BD	Mięsień naramienny
8	Heffernan i wsp. (2006)	67	K	Mięsień podgrzebieniowy prawy
9	Hayata i wsp. (2009)	61	K	Mięsień pośladkowy wielki
	Hayata i wsp. (2009)	58	M	Przedramię prawe
10	Norris i wsp. (2009)	58	M	Mięsień biodrowy prawy
11	Hsieh i wsp. (2011)	58	M	Mięsień lędźwiowy lewy
12	Uygur i wsp. (2011)	62	K	Mięsień skroniowy prawy
13	Lu i wsp. (2012)	71	M	Mięsień prostownik grzbietu lewy
14	Cincibuch i wsp. (2012)	64	M	Mięsień czworogłowy uda lewy
	Cincibuch i wsp. (2012)	76	M	Mięsień pośladkowy mały prawy
	Cincibuch i wsp. (2012)	57	M	Mięsień podłopatkowy prawy
	Cincibuch i wsp. (2012)	42	M	Mięsień biodrowy
	Cincibuch i wsp. (2012)	60	M	Mnogie przerzuty (m.in. do mięśnia pośladkowego wielkiego)
15	Matsutani i wsp. (2013)	72	M	Mięsień trójgłowy ramienia lewy
16	Leuzzi i wsp. (2013)	65	M	Mięśnie przykręgosłupowe prawe
17	Sohda i wsp. (2014)	49	M	Lewe udo
18	Maruzen i wsp. (2015)	45	M	Lewe udo
19	Domínguez i wsp. (2015)	53	M	Mięsień pośladkowy średni lewy
20	Thumallapally i wsp. (2016)	73	M	Mięsień prosty lewy gałki ocznej
21	Azadeh i wsp. (2016)	65	M	Mięsień lędźwiowy prawy
22	Fujimoto i wsp. (2017)	77	M	Lewe przedramię
23	Saito i wsp. (2017)	56	M	Lewe ramię
24	Mendiola i wsp. (2018)	61	M	Mięsień biodrowo-lędźwiowy lewy
25	El Abiad i wsp. (2019)	19 chorych z przerzutami do mięśni szkieletowych, leczonych w latach 1997–2017		

M — mężczyzna; K — kobieta; BD — brak danych

Ze względu na ograniczone możliwości leczenia i ryzyko powikłań można sądzić, że zastosowanie u tych pacjentów chemio- lub radioterapii może przynieść istotne korzyści.

Piśmiennictwo

1. Ferlay J, Ervik M, Lam F, et al. Global Cancer Observatory: Cancer Today. Lyon, France: International Agency for Research on Cancer 2018. <https://gco.iarc.fr/today>, dostęp z 10.03.2019.

2. Polkowski W, Guzel Z, Reguta J, et al. Rak przełyku i połączenia przełykowo-żołądkowego. In: Jassem J, Krzakowski M (ed.). Zalecenia postępowania diagnostyczno-terapeutycznego w nowotworach złośliwych — 2013 r. Tom I. Via Medica, Gdańsk 2013: 114–124.
3. Saito A, Murakami M, Otsuka K, et al. A long-term survival case after surgical resection of skeletal muscle metastasis following esophagectomy for squamous cell carcinoma of the esophagus. *J Surg Case Rep*. 2017; 2017(7): rjx141, doi: [10.1093/jscr/rjx141](https://doi.org/10.1093/jscr/rjx141), indexed in Pubmed: [28852458](https://pubmed.ncbi.nlm.nih.gov/28852458/).
4. Sohda M, Ojima H, Sano A, et al. Primary esophageal adenocarcinoma with distant metastasis to the skeletal muscle. *Int Surg*. 2014; 99(5): 650–655, doi: [10.9738/INTSURG-D-13-00166.1](https://doi.org/10.9738/INTSURG-D-13-00166.1), indexed in Pubmed: [25216437](https://pubmed.ncbi.nlm.nih.gov/25216437/).
5. Heyer CM, Rduch GJ, Zgoura P, et al. Metastasis to skeletal muscle from esophageal adenocarcinoma. *Scand J Gastroenterol*. 2005; 40(8): 1000–1004, doi: [10.1080/00365520510023143](https://doi.org/10.1080/00365520510023143), indexed in Pubmed: [16165713](https://pubmed.ncbi.nlm.nih.gov/16165713/).
6. El Abiad JM, Hales RK, Levin AS, et al. Soft-Tissue metastases from esophageal cancer. *J Gastrointest Surg*. 2019 [Epub ahead of print], doi: [10.1007/s11605-019-04160-w](https://doi.org/10.1007/s11605-019-04160-w), indexed in Pubmed: [30809784](https://pubmed.ncbi.nlm.nih.gov/30809784/).
7. Cincibuch J, Mysliveček M, Melichar B, et al. Metastases of esophageal carcinoma to skeletal muscle: single center experience. *World J Gastroenterol*. 2012; 18(35): 4962–4966, doi: [10.3748/wjg.v18.i35.4962](https://doi.org/10.3748/wjg.v18.i35.4962), indexed in Pubmed: [23002370](https://pubmed.ncbi.nlm.nih.gov/23002370/).
8. Hayata K, Iwahashi M, Nakamori M, et al. Skeletal muscle metastasis from esophageal cancer: a report of two cases and a review of the literature. *Esophagus*. 2009; 6(2): 117–121, doi: [10.1007/s10388-008-0180-x](https://doi.org/10.1007/s10388-008-0180-x).
9. Fujimoto Y, Nakashima Y, Sasaki S, et al. Chemoradiotherapy for solitary skeletal muscle metastasis from oesophageal cancer: case report and brief literature review. *Anticancer Res*. 2017; 37(10): 5687–5691, doi: [10.21873/anticancerres.12005](https://doi.org/10.21873/anticancerres.12005), indexed in Pubmed: [28982887](https://pubmed.ncbi.nlm.nih.gov/28982887/).
10. Koike Y, Hatori M, Kokubun S. Skeletal muscle metastasis secondary to cancer — a report of seven cases. *Ups J Med Sci*. 2005; 110(1): 75–83, indexed in Pubmed: [15801688](https://pubmed.ncbi.nlm.nih.gov/15801688/).
11. Mendiola VL, Willis M. Esophageal adenocarcinoma with extensive metastasis to unexpected sites: a case report. *Case Rep Oncol*. 2018; 11(3): 742–750, doi: [10.1159/000494263](https://doi.org/10.1159/000494263), indexed in Pubmed: [30519177](https://pubmed.ncbi.nlm.nih.gov/30519177/).
12. Matsutani T, Matsuda A, Yoshida H, et al. Resection of skeletal muscle metastases from squamous cell carcinoma of the esophagus: case report and literature review. *Esophagus*. 2012; 10(1): 42–45, doi: [10.1007/s10388-012-0344-6](https://doi.org/10.1007/s10388-012-0344-6).