

Katarzyna Kozak, Mateusz Spalek

Centrum Onkologii — Instytut im. Marii Skłodowskiej-Curie w Warszawie

Leczenie okołoperacyjne mięsaków tkanek miękkich

Perioperative management of soft tissue sarcomas

Artykuł jest tłumaczeniem pracy:

 Kozak K, Spalek M. Perioperative management of soft tissue sarcomas. *Oncol Clin Pract* 2018; 14. DOI: 10.5603/OCP.2018.0044.

Należy cytować wersję pierwotną.

Adres do korespondencji:

Lek. Katarzyna Kozak

Lek. Mateusz Spalek

Centrum Onkologii — Instytut

im. Marii Skłodowskiej-Curie w Warszawie

e-mail:

mateusz@spalek.co; wiatrowka@gmail.com

STRESZCZENIE

Podstawą leczenia mięsaków tkanek miękkich u dorosłych chorych jest radykalne wycięcie ogniska pierwotnego. U chorych na mięsaki tkanek miękkich o wysokim stopniu złośliwości histologicznej (G2–G3), lokalizacji podpowięziowej oraz wielkości guza > 5 cm standardowym postępowaniem jest zastosowanie uzupełniającej radioterapii. Jej celem jest poprawa kontroli miejscowej, ułatwienie przeprowadzenia leczenia oszczędzającego oraz zachowanie zdrowych tkanek poprzez ograniczenie zakresu resekcji. Rola uzupełniającego leczenia systemowego u chorych na mięsaki tkanek miękkich bez cech rozsiewu choroby nadal nie jest określona. Z uwagi na sprzeczne wyniki badań klinicznych i metaanaliz należy rozważyć zastosowanie chemioterapii uzupełniającej, głównie przedoperacyjnej, tylko w grupie chorych o wysokim ryzyku nawrotu.

Słowa kluczowe: mięsaki tkanek miękkich, radioterapia uzupełniająca, chemioterapia uzupełniająca

ABSTRACT

Surgery is the standard treatment of all patients with an adult type, localized soft tissue sarcoma. The wide excision is followed by radiation therapy as the standard treatment of high-grade (G2–3), deep, > 5 cm lesions. The goal of adjuvant radiation therapy is to improve local control, avoid amputation and preserve tissue by limiting the extent of resection. There is no consensus on the current role of adjuvant chemotherapy in localized soft tissue sarcoma. Given the conflicting results of trials and meta-analyses, neoadjuvant chemotherapy can be proposed as an option to the high-risk individual patient.

Key words: soft tissue sarcoma, adjuvant radiotherapy, adjuvant chemotherapy

Copyright © 2018 Via Medica

ISSN 2450–1646

Wstęp

Postęp w leczeniu mięsaków tkanek miękkich, który dokonał się w zakresie postępowania pierwotnego oraz stosowanego w przypadku nawrotu choroby, jest wynikiem prowadzenia postępowania skojarzonego w wyspecjalizowanych ośrodkach. Połączenie leczenia chirurgicznego (metoda podstawowa) z radioterapią i niekiedy chemioterapią jest standardowym postępowaniem, które powinno być planowane i prowadzone przez wielospecjalistyczne zespoły. Współczesne leczenie skojarzone, łącznie z postępowaniem rekonstrukcyjnym, pozwala oszczędzić kończynę u większości chorych na mięsaki tkanek miękkich o wymienionej lokalizacji.

Radioterapia

Radioterapia okołoperacyjna jest częścią skojarzonego leczenia oszczędzającego mięsaków tkanek miękkich. Wyniki badań klinicznych z randomizacją udowodniły skuteczność takiego postępowania w uzyskaniu zadowalającej kontroli miejscowej (ok. 90%) oraz podobnego czasu przeżycia jak u chorych poddanych amputacji [1, 2].

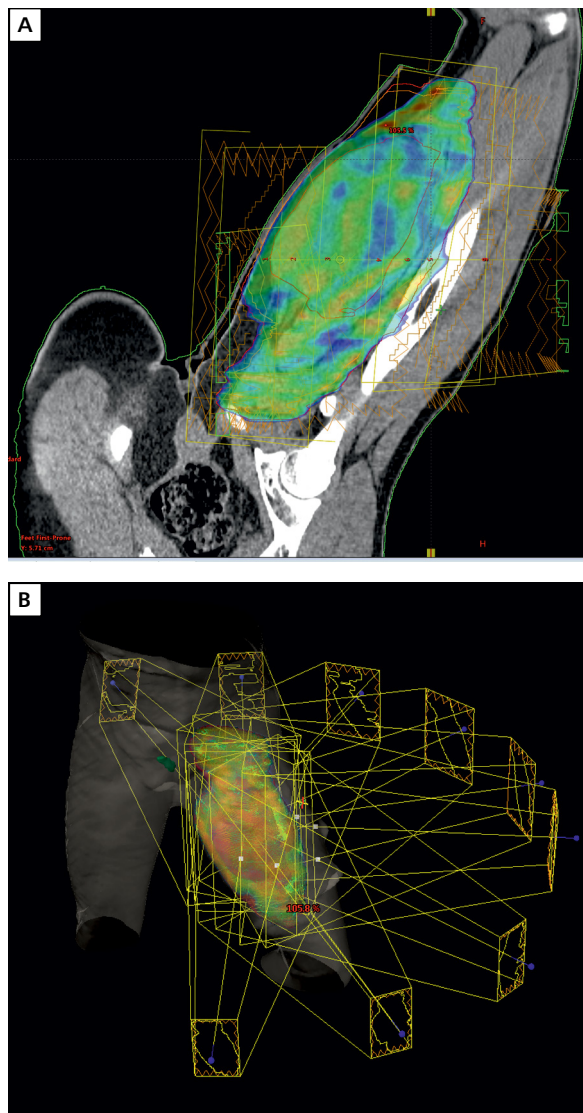
Radioterapia okołoperacyjna (przedoperacyjna lub pooperacyjna) jest wskazana w przypadku podpowięziowo położonych mięsaków o stopniu zaawansowania IB–III (T2–T4 lub G2–G3) [3]. Napromienianie należy rozważyć także w przypadku:

- nieradykalnej resekcji mięsaków w stopniu zaawansowania IA (R1/R2, mikroskopowy margines chirurgiczny poniżej 1 mm, uszkodzenie guza w czasie operacji);
- nieradykalnej operacji mięsaków położonych nadpowięziowo (powierzchniowo) bez możliwości dalszego docięcia;
- mięsaków rejonu głowy i szyi oraz tułowia;
- konieczności wykonania powtórnej operacji (po uprzednim nieradykalnym wycięciu lub przy potwierdzonej wznowie).

Całość leczenia (radioterapia i operacja) powinny być prowadzone w jednym ośrodku dysponującym sprzętem oraz zespołem doświadczonym w leczeniu tych nowotworów. Planowanie radioterapii mięsaków wymaga indywidualizacji postępowania u każdego chorego. Z uwagi na dużą heterogenność lokalizacji anatomicznych, wymiarów guza oraz związanych z nim dolegliwości (krwawienie, ból, obrzęk, ograniczenie ruchomości), unieruchomienie do radioterapii powinien wykonywać zespół doświadczonych techników pod kontrolą lekarza i fizyka medycznego, który będzie wykonywał plan leczenia promieniami. Dobrą odtwarzalność można uzyskać poprzez zastosowanie odpowiedniego sprzętu (maski termoplastyczne, materace próżniowe, optyczne systemy kontroli ułożenia) oraz wspomaganie farmakologiczne (leki przeciwbólowe, przeciwobrzękowe, przeciwłkowe, miorelaksacyjne). Wybór techniki napromieniania powinien uwzględniać lokalizację guza, sąsiedztwo narządów krytycznych i możliwość zaoszczędzenia tkanek zdrowych. W realizacji planu leczenia coraz częściej wykorzystuje się techniki dynamiczne (radioterapia z modulacją intensywności dawki, radioterapia łukowa; ryc. 1), które mogą przynieść korzyść w obniżaniu toksyczności leczenia [4].

Nierozstrzygnięta pozostaje kwestia wyboru sekwencji radioterapii i chirurgii. W badaniu klinicznym z losowym doбором chorych nie wykazano różnic w skuteczności miejscowej i przeżyciu pomiędzy chorymi na mięsaki kończyn napromienianymi przedoperacyjnie i pooperacyjnie [5]. Rekrutacja do badania została zakończona przedwcześnie z uwagi na częstszy odsetek powikłań ze strony rany u chorych otrzymujących przedoperacyjną radioterapię. Dalsza obserwacja wspomnianej grupy chorych pokazała, że chociaż wczesne komplikacje ze strony rany pooperacyjnej występują częściej u chorych napromienianych przedoperacyjnie, to późne powikłania leczenia promieniami (włóknienie, sztywność stawów, przewlekłe obrzęki) występują u większego odsetka chorych napromienianych pooperacyjnie niż przedoperacyjnie.

Do zalet radioterapii przedoperacyjnej należy możliwość bardziej precyzyjnego wyznaczenia objętości tarczowej w postaci obecnego wciąż guza, odsunięcie przez niego tkanek zdrowych z objętości napromienianej, mniejsze ryzyko wszczęcia komórek mięsaka do rany poope-



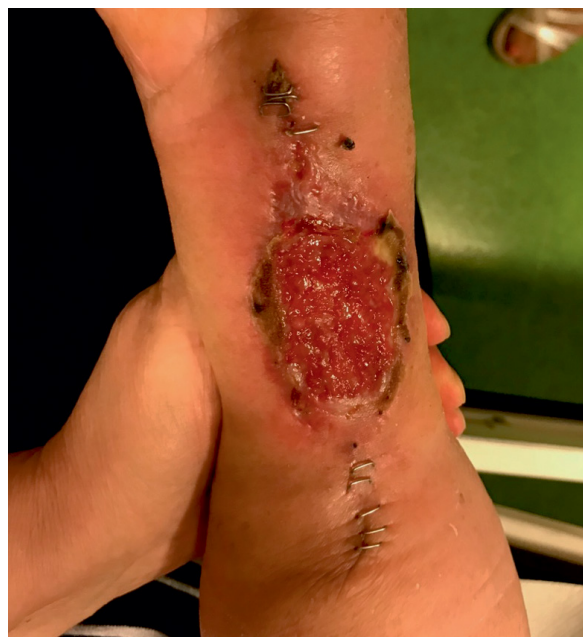Rycina 1. Plan leczenia promieniami zaawansowanego miejscowo tłuszczakomięsaka uda z wykorzystaniem technik dynamicznych. Źródło: materiały własne

racyjnej, ułatwienie wykonania operacji oszczędzającej oraz mniejszy odsetek późnych powikłań i niższa dawka całkowita w porównaniu z radioterapią pooperacyjną. Niemniej jednak radioterapia przedoperacyjna wiąże się z wysokim ryzykiem wystąpienia powikłań pooperacyjnych w postaci upośledzenia gojenia się rany (dlatego jest wymagana ścisła współpraca na linii radioterapeuta–chirurg) oraz odracza wykonanie samej operacji o kilka-kilkanaście tygodni, co zwiększa ryzyko progresji choroby.

W radioterapii przedoperacyjnej objętość tarczową guza (GTV, *gross tumour volume*) wyznacza się na podstawie fuzji tomografii komputerowej do planowania radioterapii z badaniem rezonansu magnetycznego z kontrastem. Objętość elektrywną (CTV, *clinical target volume*) wyznacza się, dodając 1,5–2,0 cm wokół GTV

z uwzględnieniem naturalnych barier anatomicznych (np. kości, powięzie), natomiast w przypadku mięsaków kończyn CTV poszerza się dodatkowo w wymiarze podłużnym do 4 cm od biegunów GTV. Do CTV dodaje się margines błędu 0,5–1,0 cm w zależności od protokołu danego ośrodka. Konwencjonalnym schematem frakcjonowania w przypadku radioterapii przedoperacyjnej jest dawka 50–50,4 Gy podawana we frakcjach po 1,8–2,0 Gy, a następnie 4–8-tygodniowa przerwa do operacji. W wielu ośrodkach podejmuje się próby stosowania wyższych dawek frakcyjnych (do 5 Gy) oraz kojarzenia napromieniania z chemioterapią lub leczeniem celowanym. Do zalet hipofrakcjonowanej przedoperacyjnej radioterapii należą: skrócenie całkowitego czasu leczenia, większy komfort dla chorego i lekarza oraz teoretycznie wyższa skuteczność biologiczna z uwagi na niskie wartości współczynnika alfa/beta większości mięsaków. Potencjalnym zagrożeniem jest wyższe ryzyko rozwoju późnych powikłań popromiennych (włóknienie, sztywność stawów, złamania kości, neuropatie) w stosunku do konwencjonalnie frakcjonowanej radioterapii przedoperacyjnej. Wstępne wyniki badań wskazują na wysoką skuteczność i dobrą tolerancję takiego postępowania, jednak próby zmiany sposobu frakcjonowania oraz kojarzenie radioterapii z leczeniem systemowym powinny się odbywać w warunkach prospektywnych badań klinicznych w ośrodkach referencyjnych dla leczenia mięsaków [6].

Radioterapia pooperacyjna wiąże się z korzyścią w postaci uniknięcia komplikacji gojenia się rany, a także nieopóźniania wykonania operacji o okres napromieniania i przerwy do zabiegu. W przypadku radioterapii pooperacyjnej jest wymagana fuzja tomografii komputerowej do planowania radioterapii z badaniem obrazowym przed operacją. Możliwe jest wykorzystanie nowoczesnych technik fuzji elastycznej w celu lepszego odwzorowania położenia guza w pooperacyjnych warunkach anatomicznych. Objętość guza pierwotnego (CTVg, *preoperative gross tumor volume as clinical target volume*) stanowi guz widoczny w badaniach przedoperacyjnych oraz łoża po jego resekcji. Objętość tarczową elektywną wysokiego ryzyka (CTVh, *high risk clinical target volume*) wyznacza się, dodając 1,0–1,5-centymetrowy margines tkanek zdrowych wokół guza. Objętość tarczową elektywną pośredniego ryzyka (CTVm, *intermediate risk clinical target volume*) konturuje się podobnie jak w radioterapii przedoperacyjnej, dodając 1,5–2,0 cm wokół CTVg z uwzględnieniem naturalnych barier anatomicznych (np. kości, powięzie) i dodatkowo w wymiarze podłużnym do 4 cm od biegunów CTVg w przypadku mięsaków zlokalizowanych na kończynach. Do każdej z tarczowych objętości elektywnych (CTVh, CTVm) jest dodawany margines błędu 0,5–1,0 cm. Konwencjonalny schemat frakcjonowania zakłada podanie 50 Gy we frakcjach po 2 Gy na objętość pośredniego



Rycina 2. Powikłania w gojeniu się rany u chorego napromienianego przedoperacyjnie. Źródło: materiały własne

ryzyka, a w drugim etapie leczenia dodatkowej dawki wyłącznie na obszar wysokiego ryzyka. Dawka w drugim etapie leczenia zależy od wyniku operacji: 10 Gy po 2 Gy w przypadku operacji R0, natomiast 16 Gy po 2 Gy w przypadku operacji nieradykalnej lub występowania innych czynników ryzyka wznowy.

Szczególną grupę stanowią chorzy na zaawansowane miejscowo, granicznie resekcyjne lub nieresekcyjne mięsaki tkanek miękkich z obecnością czynników ryzyka rozsiewu, ale bez przerzutów (wysoki stopień złośliwości histologicznej, wielkość guza > 10 cm, nacieki struktur uniemożliwiających przeprowadzenie radykalnej resekcji, np. pęczków naczyniowo-nerwowych). W takich przypadkach chorym powinno się proponować udział w prospektywnych badaniach klinicznych z zastosowaniem radioterapii przedoperacyjnej skojarzonej z innymi metodami leczenia (chemioterapia, leczenie celowane, hipertermia).

Do typowych powikłań wczesnych napromieniania należą:

- komplikacje w gojeniu się rany;
- obrzęki;
- odczyny skórne do martwicy włócznie (ryc. 2).

Późne powikłania obejmują:

- włóknienie skóry i tkanki podskórnej;
- deformacje i zły efekt funkcjonalno-kosmetyczny leczenia;
- ograniczenie ruchomości stawów;
- przewlekłe obrzęki limfatyczne;
- złamania kości;
- uszkodzenia nerwów;

— komplikacje związane z napromienieniem narządów krytycznych znajdujących się w pobliżu objętości tarczowej (np. odbyticy, płuc).

Odrębnego omówienia wymaga zastosowanie radioterapii w leczeniu mięsaków drobnookrągliko-mórkowych, co jest ujęte w opracowaniu dotyczącym mięsaków Ewinga.

Leczenie systemowe

Rola chemioterapii uzupełniającej u dorosłych chorych z rozpoznaniem mięsaków tkanek miękkich (MTM) o miejscowym zaawansowaniu (z wyjątkiem MTM drobnookrągliko- i mięśniakomięsaka prążkowo-komórkowego) nie jest jednoznacznie określona. Z uwagi na rzadkie występowanie oraz heterogenność tej grupy nowotworów brakuje dobrze zaplanowanych, prospektywnych badań z losowym doбором chorych, których wyniki mogłyby stać się podstawą do ustalenia obowiązującego standardu postępowania.

Opublikowana w 1997 roku metaanaliza (*The Sarcoma Meta-Analysis Collaboration*) obejmująca 14 randomizowanych badań klinicznych i 1568 chorych na MTM poddanych pooperacyjnej chemioterapii opartej na doksorubicynie wykazała poprawę 10-letnich przeżyć wolnych od nawrotu miejscowego (81% vs. 75%, $p = 0,016$) i odległego (70% vs. 60%, $p = 0,0003$). Zastosowanie leczenia uzupełniającego poprawiło 10-letnie przeżycia wolne od nawrotu choroby o 10% (różnica znamienne) oraz przeżycia całkowite o około 6% (różnica nieznamienna). Wpływ na przeżycia nie zależał od stosowanego schematu leczenia uzupełniającego (monoterapia vs. schematy wielolekowe) [7]. Druga metaanaliza opublikowana 11 lat później objęła dodatkowo 4 randomizowane badania kliniczne. Dane pochodziły zatem już z 18 badań klinicznych, w ramach których 1953 chorych na MTM otrzymywało uzupełniającą chemioterapię opartą na doksorubicynie. Wyniki tej metaanalizy potwierdziły wpływ uzupełniającej chemioterapii na przeżycia wolne od nawrotu choroby, wolne od nawrotu miejscowego i przeżycia wolne od przerzutów odległych. Wykazano ponadto niewielki, ale znamienny wpływ na przeżycia całkowite chorych. Analiza obejmująca wszystkie badania wykazała zmniejszenie ryzyka zgonu o 6% (95% CI 2–11%; $p = 0,003$), a analiza obejmująca tylko badania z uzupełniającą doksorubicyną w kombinacji z ifosfamidem wykazała zmniejszenie ryzyka zgonu o 11% (95% CI 3–19%; $p = 0,01$) [8].

Te pozytywne wyniki metaanaliz nie znalazły potwierdzenia w dwóch dużych randomizowanych badaniach III fazy przeprowadzonych przez *European Organisation for Research and Treatment of Cancer* (EORTC). W badaniu EORTC 62931 chorzy ($n = 351$) po makroskopowo radykalnym leczeniu chirurgicznym MTM o dowolnej lo-

kalizacji (2–3 st. złośliwości histologicznej) otrzymywali pooperacyjnie 5 cykli doksorubicyny z ifosfamidem lub pozostawali w obserwacji. Analiza cząstkowa wykazała brak wpływu chemioterapii uzupełniającej nie tylko na przeżycia całkowite, ale i na przeżycia wolne od nawrotu choroby [9]. Podobne wyniki uzyskano we wcześniejszym badaniu EORTC 62771, w ramach którego chorym podawano pooperacyjnie 8 cykli chemioterapii według schematu CYVADIC (cyklofosfamid, winkrystyna, doksorubicyna, dakarbazyna) lub poddawano obserwacji. Zastosowanie chemioterapii uzupełniającej poprawiło jedynie przeżycia wolne od nawrotu choroby (56% vs. 43%, $p = 0,007$) i zmniejszyło odsetek nawrotu miejscowego (17% vs. 31%, $p = 0,004$). Nie wykazano wpływu na przeżycia wolne od przerzutów odległych i przeżycia całkowite [10]. W metaanalizie tych dwóch badań przeżycia wolne od nawrotu choroby i przeżycia całkowite były lepsze jedynie w grupie chorych z resekcją R1 [11].

Z uwagi na brak jednoznacznych danych nie jest ustalona właściwa sekwencja ewentualnego leczenia uzupełniającego (chemioterapia przed-, około- lub pooperacyjna). W badaniu klinicznym włoskiej i hiszpańskiej grupy mięsakowej porównano skuteczność chemioterapii stosowanej tylko przedoperacyjnie (3 cykle epirubicyny z ifosfamidem) z chemioterapią okołooperacyjną (3 cykle przed i 2 cykle po operacji wg tego samego schematu) [12]. Przy medianie czasu obserwacji wynoszącej ponad 10 lat nie wykazano, by zastosowanie chemioterapii wyłącznie przed operacją wiązało się z gorszym rokowaniem [13]. Lepsze przeżycia całkowite obserwowano u chorych, u których stwierdzono odpowiedź na zastosowaną chemioterapię (w szczególności ocenianą wg kryteriów Choi) [14].

Zaletą chemioterapii przedoperacyjnej, zwłaszcza stosowanej w kombinacji z radioterapią, jest poprawa skuteczności leczenia chirurgicznego. Ma to szczególne znaczenie w przypadku dużych zmian o granicznej resekcyjności oraz leczeniu oszczędzającym. Wadą z kolei może być opóźnienie leczenia chirurgicznego w sytuacji oporności na chemioterapię. Dlatego w trakcie przedoperacyjnego leczenia należy uważnie obserwować chorego i w razie progresji guza niezwłocznie przeprowadzić radykalne leczenie miejscowe.

Dodatkową opcją dla chorych na MTM o lokalizacji kończynowej i dużym zaawansowaniu miejscowym może być zastosowanie izolowanej perfuzji kończynowej lekami o działaniu przeciwnowotworowym (HILP, *hypothermic isolated limb perfusion*). Takie postępowanie może ułatwić leczenie chirurgiczne, ale nie ma wpływu na przeżycia całkowite chorych [15].

Poza różną sekwencją leczenia obecnie są również stosowane różne schematy chemioterapii uzupełniającej, głównie opartej na antracyklinach [16]. Badanie III fazy przeprowadzone dzięki współpracy 4 grup mięsakowych (francuska, hiszpańska, polska i włoska) miało na celu

ocenę skuteczności neoadjuwantowej chemioterapii dostosowanej do podtypu histologicznego mięsaka. Do badania włączono 287 chorych na MTM zlokalizowane na kończynach lub tułowi. Chorzy byli przydzielani do grupy otrzymującej 3 cykle epirubicyny z ifosfamidem lub do grupy otrzymującej chemioterapię dedykowaną danemu podtypowi histologicznemu: *myksoidny liposarcoma* — trabektedyna, *leiomyosarcoma* — gemcytabina z dakarbazyną, *synovial sarcoma* — ifosfamid, MPNST — etopozyd z ifosfamidem, mięsak pleomorficzny — gemcytabina z docetakselem. Badanie zostało zamknięte, gdyż trzy kolejne analizy cząstkowe wykazały zarówno znacznie lepsze przeżycia wolne od nawrotu choroby, jak i przeżycia całkowite w grupie chorych ze schematem epirubicyna plus ifosfamid [17].

Biorąc pod uwagę sprzeczne wyniki badań klinicznych i metaanaliz, chemioterapię uzupełniającą należy rozważyć tylko u części chorych na miejscowo zaawansowane MTM (średnica guza powyżej 5 cm, wysoki stopień złośliwości histologicznej, lokalizacja podpowięziowa), uwzględniając możliwą toksyczność leczenia. Radioterapia nie powinna opóźniać rozpoczęcia chemioterapii, z powodzeniem może być ona stosowana w kombinacji z przedoperacyjną chemioterapią [18–20].

Piśmiennictwo

- Rosenberg SA, Tepper J, Glatstein E, et al. The treatment of soft-tissue sarcomas of the extremities: prospective randomized evaluations of (1) limb-sparing surgery plus radiation therapy compared with amputation and (2) the role of adjuvant chemotherapy. *Ann Surg.* 1982; 196(3): 305–315, indexed in Pubmed: [7114936](#).
- Yang JC, Chang AE, Baker AR, et al. Randomized prospective study of the benefit of adjuvant radiation therapy in the treatment of soft tissue sarcomas of the extremity. *J Clin Oncol.* 1998; 16(1): 197–203, doi: [10.1200/JCO.1998.16.1.197](#), indexed in Pubmed: [9440743](#).
- Rutkowski P, Ługowska I, Fijuth J, et al. Soft tissue sarcomas in adults. *Oncol Clin Pract* 2017; 13: 181–201. DOI: [10.5603/OCP.2017.0025](#), doi: [10.5603/OCP.2017.0025](#).
- O'Sullivan B, Griffin AM, Dickie CI, et al. Phase 2 study of preoperative image-guided intensity-modulated radiation therapy to reduce wound and combined modality morbidities in lower extremity soft tissue sarcoma. *Cancer.* 2013; 119(10): 1878–1884, doi: [10.1002/cncr.27951](#), indexed in Pubmed: [23423841](#).
- O'Sullivan B, Davis AM, Turcotte R, et al. Preoperative versus postoperative radiotherapy in soft-tissue sarcoma of the limbs: a randomised trial. *Lancet.* 2002; 359(9325): 2235–2241, doi: [10.1016/S0140-6736\(02\)09292-9](#), indexed in Pubmed: [12103287](#).
- Haas RLM, Miah AB, LePechoux C, et al. Preoperative radiotherapy for extremity soft tissue sarcoma; past, present and future perspectives on dose fractionation regimens and combined modality strategies. *Radiother Oncol.* 2016; 119(1): 14–21, doi: [10.1016/j.radonc.2015.12.002](#), indexed in Pubmed: [26718153](#).
- Adjuvant chemotherapy for localised resectable soft-tissue sarcoma of adults: meta-analysis of individual data. *Sarcoma Meta-analysis Collaboration. Lancet.* 1997; 350(9092): 1647–1654, indexed in Pubmed: [9400508](#).
- Pervaiz N, Colterjohn N, Farrokhyar F, et al. A systematic meta-analysis of randomized controlled trials of adjuvant chemotherapy for localized resectable soft-tissue sarcoma. *Cancer.* 2008; 113(3): 573–581, doi: [10.1002/cncr.23592](#), indexed in Pubmed: [18521899](#).
- Woll PJ, Reichardt P, Le Cesne A, et al. EORTC Soft Tissue and Bone Sarcoma Group and the NCIC Clinical Trials Group Sarcoma Disease Site Committee. Adjuvant chemotherapy with doxorubicin, ifosfamide, and lenograstim for resected soft-tissue sarcoma (EORTC 62931): a multicentre randomised controlled trial. *Lancet Oncol.* 2012; 13(10): 1045–1054, doi: [10.1016/S1470-2045\(12\)70346-7](#), indexed in Pubmed: [22954508](#).
- Bramwell V, Rouesse J, Steward W, et al. Adjuvant CYVADIC chemotherapy for adult soft tissue sarcoma-reduced local recurrence but no improvement in survival: a study of the European Organization for Research and Treatment of Cancer Soft Tissue and Bone Sarcoma Group. *J Clin Oncol.* 1994; 12(6): 1137–1149, doi: [10.1200/JCO.1994.12.6.1137](#), indexed in Pubmed: [8201375](#).
- Le Cesne A, Ouali M, Leahy MG, et al. Doxorubicin-based adjuvant chemotherapy in soft tissue sarcoma: pooled analysis of two STBSG-EORTC phase III clinical trials. *Ann Oncol.* 2014; 25(12): 2425–2432, doi: [10.1093/annonc/mdu460](#), indexed in Pubmed: [25294887](#).
- Gronchi A, Frustaci S, Mercuri M, et al. Short, full-dose adjuvant chemotherapy in high-risk adult soft tissue sarcomas: a randomized clinical trial from the Italian Sarcoma Group and the Spanish Sarcoma Group. *J Clin Oncol.* 2012; 30(8): 850–856, doi: [10.1200/JCO.2011.37.7218](#), indexed in Pubmed: [22312103](#).
- Gronchi A, Stacchiotti S, Verderio P, et al. Short, full-dose adjuvant chemotherapy (CT) in high-risk adult soft tissue sarcomas (STS): long-term follow-up of a randomized clinical trial from the Italian Sarcoma Group and the Spanish Sarcoma Group. *Ann Oncol.* 2016; 27(12): 2283–2288, doi: [10.1093/annonc/mdw430](#), indexed in Pubmed: [27733375](#).
- Stacchiotti S, Verderio P, Messina A, et al. Tumor response assessment by modified Choi criteria in localized high-risk soft tissue sarcoma treated with chemotherapy. *Cancer.* 2012; 118(23): 5857–5866, doi: [10.1002/cncr.27624](#), indexed in Pubmed: [22605504](#).
- Deroose JP, Eggermont AMM, van Geel AN, et al. Long-term results of tumor necrosis factor alpha- and melphalan-based isolated limb perfusion in locally advanced extremity soft tissue sarcomas. *J Clin Oncol.* 2011; 29(30): 4036–4044, doi: [10.1200/JCO.2011.35.6618](#), indexed in Pubmed: [21931039](#).
- Rothermundt C, Fischer GF, Bauer S, et al. Pre- and Postoperative Chemotherapy in Localized Extremity Soft Tissue Sarcoma: A European Organization for Research and Treatment of Cancer Expert Survey. *Oncologist.* 2018; 23(4): 461–467, doi: [10.1634/theoncologist.2017-0391](#), indexed in Pubmed: [29192019](#).
- Gronchi A, Ferrari S, Quagliuolo V, et al. Histotype-tailored neoadjuvant chemotherapy versus standard chemotherapy in patients with high-risk soft-tissue sarcomas (ISG-ST5 1001): an international, open-label, randomised, controlled, phase 3, multicentre trial. *Lancet Oncol.* 2017; 18(6): 812–822, doi: [10.1016/S1470-2045\(17\)30334-0](#), indexed in Pubmed: [28499583](#).
- Palassini E, Ferrari S, Verderio P, et al. Feasibility of Preoperative Chemotherapy With or Without Radiation Therapy in Localized Soft Tissue Sarcomas of Limbs and Superficial Trunk in the Italian Sarcoma Group/Grupo Español de Investigación en Sarcomas Randomized Clinical Trial: Three Versus Five Cycles of Full-Dose Epirubicin Plus Ifosfamide. *J Clin Oncol.* 2015; 33(31): 3628–3634, doi: [10.1200/JCO.2015.62.9394](#), indexed in Pubmed: [26351345](#).
- Casali PG, Abecassis N, Bauer S, et al. Soft tissue and visceral sarcomas: ESMO-EURACAN Clinical Practice Guidelines for diagnosis, treatment and follow-up. *Ann Oncol* 2018; 29 (Suppl 4): iv51–iv67. doi: [10.1093/annonc/mdy096](#).
- Rutkowski P, Ługowska I, Fijuth J, et al. Soft tissue sarcomas in adults. *Oncol Clin Pract* 2017; 13: 181–201, doi: [10.5603/OCP.2017.0025](#).