

**Marta Skoczek, Grzegorz Czyżewicz**

Oddział Onkologiczny, Krakowski Szpital Specjalistyczny im. Jana Pawła II

# Sekwencyjna terapia inhibitorami kinazy tyrozynowej EGFR u niepalącej pacjentki z uogólnionym rakiem niedrobnokomórkowym płuca z obecnością mutacji aktywującej w genie *EGFR*

Sequential treatment with epidermal growth factor receptor tyrosine kinase inhibitors in a non-smoking patient with metastatic non-small-cell lung cancer harbouring *EGFR* mutation

#### Adres do korespondencji:

Lek. Marta Skoczek  
 Oddział Onkologiczny  
 Krakowski Szpital Specjalistyczny  
 im. Jana Pawła II  
 ul. Prądnicka 80, 31–202 Kraków  
 e-mail: m.skoczek@szpitaljp2.krakow.pl

Copyright © 2018 Via Medica  
 ISSN 2450–1646

#### STRESZCZENIE

Niedrobnokomórkowy rak płuca (NDRP) najczęściej jest rozpoznawany w stadium miejscowo zaawansowanym lub uogólnionym. U około 10–15 % chorych na NDRP rasy kaukaskiej oraz 30–40% rasy żółtej stwierdza się obecność mutacji aktywujących w genie *EGFR*. W tej grupie pacjentów zastosowanie inhibitorów kinazy tyrozynowej (TKI) związanych z receptorem naskórkowego czynnika wzrostu (EGFR) pierwszej i drugiej generacji wydłuża czas wolny od progresji choroby (PFS) w porównaniu z chemioterapią paliatywną, przy korzystniejszym profilu toksyczności oraz lepszej jakości życia chorych. Jednak średnio po 12 miesiącach terapii rozwija się nabyta oporność na terapie celowane molekularnie, najczęściej uwarunkowana pojawieniem się mutacji oporności T790M. Zastosowanie TKI EGFR trzeciej generacji (ozymertynybu) u pacjentów z obecnością mutacji T790M wydłuża czas wolny od progresji w porównaniu ze standardową chemioterapią dwulekową. W pracy przedstawiono przypadek sekwencyjnego zastosowania terapii TKI u niepalącej chorej na uogólnionego NDRP z obecnością mutacji aktywującej w genie *EGFR*.

**Słowa kluczowe:** niedrobnokomórkowy rak płuca, mutacje aktywujące w genie *EGFR*, terapie celowane molekularnie, inhibitory kinazy tyrozynowej, mutacja oporności T790M

#### ABSTRACT

The majority of non-small cell lung cancer (NSCLC) patients are diagnosed with locally advanced or metastatic disease. The activating mutations of epidermal growth factor receptor (EGFR) occur in approximately 10–15 % of NSCLC cases in Caucasian patients and approximately 30–40% in East Asian patients. In this group of patients the first- and second generation EGFR tyrosine kinase inhibitors (TKI) prolong the progression-free survival time compared to chemotherapy, with favorable toxicity profile and patients' better quality of life. However, acquired resistance to these inhibitors frequently develops after a median of 12 months. The common acquired EGFR mutation, present in a majority of resistant cases, is T790M mutation. The third-generation EGFR TKI have shown significantly greater efficacy than platinum based chemotherapy in patients with T790M-positive advanced non-small-cell lung cancer in whom disease had progressed during first-line EGFR-TKI therapy. We present a case of sequential TKI therapy in non-smoking patient diagnosed with metastatic NSCLC with EGFR activating mutation.

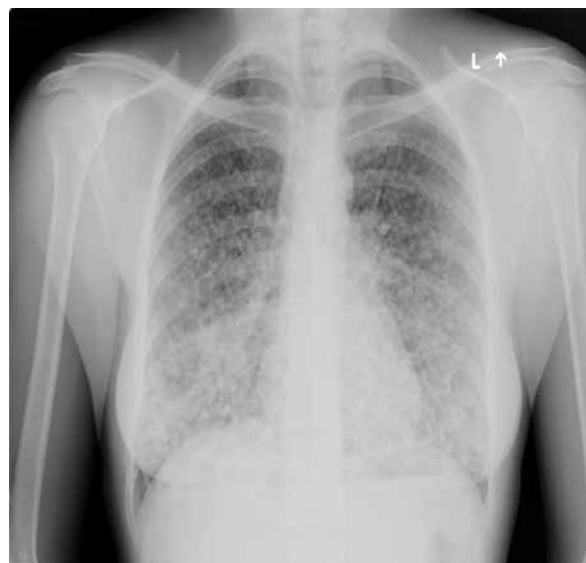**Key words:** non-small cell lung cancer, *EGFR* activating mutations, molecularly targeted therapy, tyrosine kinase inhibitors, resistance mutation T790M

## Wstęp

Rak płuca stanowi główną przyczynę zgonów z powodu nowotworów na świecie. Około 85% przypadków raków płuca stanowi rak niedrobnokomórkowy (NDRP), który u większości pacjentów rozpoznawany jest w stadium miejscowo zaawansowanym lub uogólnionym. Zaawansowany NDRP pozostaje chorobą o niepomyślnym rokowaniu, a 5-letni okres przeżywa jedynie około 5% chorych. Skuteczność chemioterapii jest ograniczona, odsetek obiektywnych odpowiedzi na leczenie (ORR, *overall response rate*) waha się w przedziale 25–30%, a mediana czasu przeżycia całkowitego (OS, *overall survival*) wynosi 10–12 miesięcy [1]. U około 10–15% chorych na NDRP rasy kaukaskiej oraz 30–40% rasy żółtej stwierdza się obecność mutacji aktywujących w genie *EGFR* [2, 3]. Wspomniane zmiany molekularne dotyczą najczęściej niepalących chorych z rozpoznaniem raka gruczołowego [4]. W tej grupie pacjentów zastosowanie inhibitorów kinazy tyrozynowej (TKI, *tyrosine kinase inhibitors*) związanych z receptorem naskórkowego czynnika wzrostu (EGFR, *epidermal growth factor receptor*) pierwszej i drugiej generacji (erlotynib, gefitynib, afatynib) wydłuża czas wolny od progresji choroby (PFS, *progression-free survival*) w porównaniu z chemioterapią paliatywną, przy korzystniejszym profilu toksyczności oraz lepszej jakości życia chorych [5]. Jednak średnio po 9–13 miesiącach leczenia rozwija się nabyta oporność na terapię celowane molekularnie [6]. W około 50–60% przypadków oporność uwarunkowana jest pojawieniem się mutacji T790M w eksonie 20. genu *EGFR* [7].

## Opis przypadku

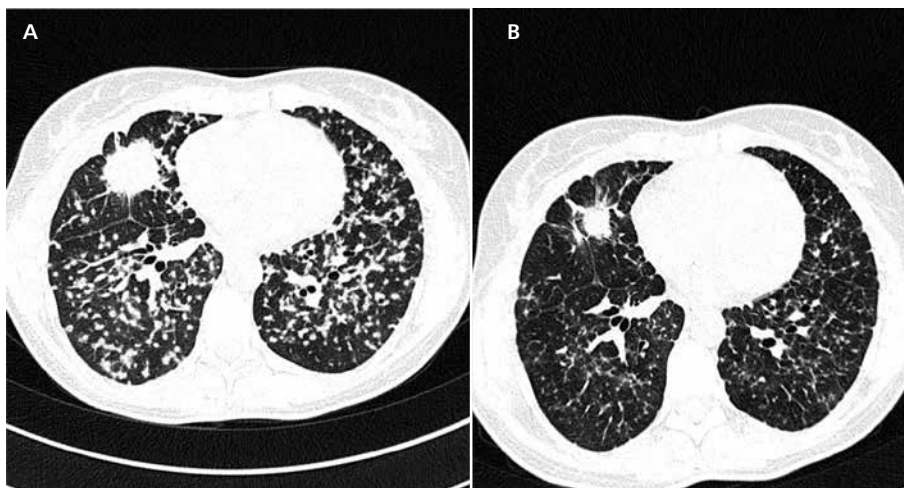
W kwietniu 2015 roku 43-letnia, niepaląca kobieta została przyjęta na Oddział Chorób Płuc z powodu nieprawidłowego obrazu radiologicznego klatki piersiowej (ryc. 1) oraz narastającej od miesiąca duszności wysiłkowej i spadku tolerancji wysiłku. W tomografii komputerowej (TK) uwidocznił guz o średnicy 4 cm w płacie środkowym prawego płuca, mnogie zmiany drobnoguzkowe obu płuc podejrzane o charakter przerzutowy oraz limfadenopatię obu węzł i śródpiersia (ryc. 2A). W trakcie ultrasonografii wewnątrzoskrzelowej (EBUS, *endobronchial ultrasonography*) wykonano biopsję przezoskrzelową guza segmentu IV prawego płuca metodami: TBNA — przezoskrzelowej biopsji cienkoigłowej (TBNA, *transbronchial needle aspiration*), oraz TBLB — biopsji przezoskrzelowej płuca (TBLB, *transbronchial lung biopsy*). W wyniku procedur diagnostycznych wystąpiło powikłanie w postaci odmy jatrogennej wymagające natychmiastowej interwencji — wykonano wideotorakoskopię, przeprowadzono drenaż jamy opłucnowej, wykonano resekcję klinową płuca. Na podstawie oceny mikroskopowej materiału



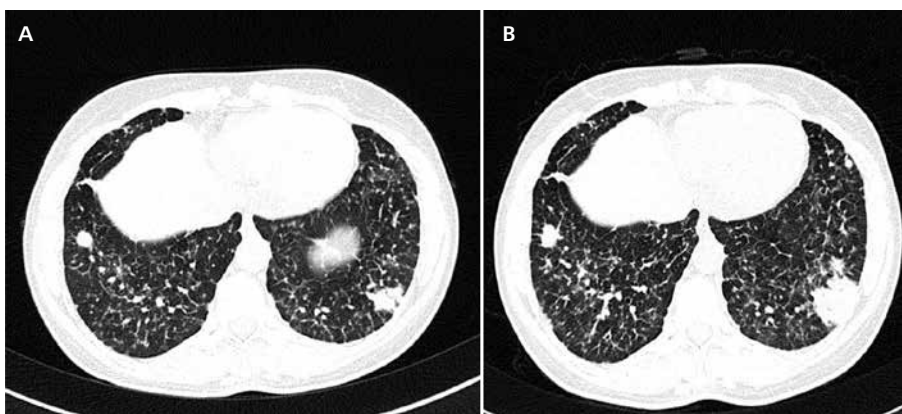
Rycina 1. Obraz radiologiczny klatki piersiowej w momencie rozpoznania choroby (kwiecień 2015)

histologicznego uzyskano rozpoznanie raka gruczołowego płuca (*adenocarcinoma acinosum, partim papillare, focalis micropapillare G2*). Ustalono rozpoznanie raka gruczołowego prawego płuca w stadium rozsiewu [cT2N3M1a wg 7 edycji klasyfikacji guz-węzł chłonny-przerzuty (TNM, *tumor-nodes-metas*) American Joint Committee on Cancer]. W analizie molekularnej tkanki nowotworowej stwierdzono obecność mutacji aktywującej — delecji w eksonie 19. genu *EGFR*. Pacjentka została przyjęta na Oddział Onkologiczny w maju 2015 roku. Stan sprawności (PS, *performance status*) chorej określono jako PS-2 w skali Zubroda. Nie stwierdzono żadnych schorzeń współistniejących ani narażenia na tytoń i substancje toksyczne w wywiadzie. Pacjentkę zakwalifikowano do terapii afatynibem w ramach programu lekowego Narodowego Funduszu Zdrowia.

W okresie od maja 2015 do czerwca 2016 roku podano 14 cykli terapii afatynibem. Terapię prowadzono w cyklach 28-dniowych, pierwszą ocenę TK klatki piersiowej i nadbrzusza przeprowadzono po 2 miesiącach, a następne po 3 miesiącach terapii. Już po 1. cyklu zaobserwowano istotną poprawę w zakresie stanu ogólnego i wydolności oddechowej. W obrazie TK po 2 miesiącach terapii opisano częściową remisję zmian według kryteriów *Response Evaluation Criteria in Solid Tumors* (RECIST 1.1) (zmniejszenie się wymiarów guza płuca prawego, zmniejszenie się liczby zmian drobnoguzkowych, całkowita remisja zmian węzłowych) utrzymującą się w kolejnych ocenach radiologicznych (ryc. 2B). Terapia była dość dobrze tolerowana tj. odnotowano biegunkę w stopniu 1. [wg *Common Terminology Criteria for Adverse Events* (CTCAE) wersja 4.0], paronychię palców stóp w stopniu 2.,



Rycina 2. Obraz tomografii komputerowej klatki piersiowej. A. W momencie rozpoznania choroby (kwiecień 2015); B. Po 2 cyklach terapii afatynibem (lipiec 2015)

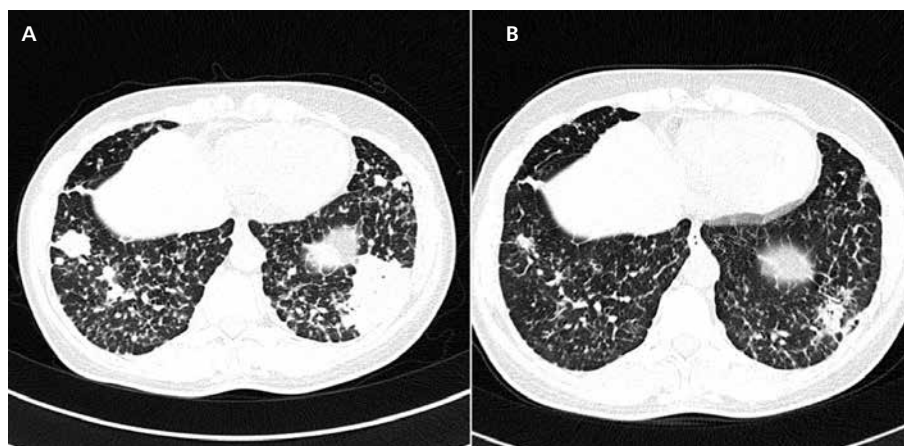


Rycina 3. Stopniowa progresja podopłucnowego guza segmentu IX lewego płuca przy stacjonarnym obrazie pozostałych zmian. A. Po 11 cyklach terapii afatynibem (marzec 2016); B. Po 14 cyklach terapii (czerwiec 2016)

łagodną suchość śluzówek jamy ustnej i zapalenie spojówek (stopień 1./2.). Łagodna wysypka trądzikopodobna skóry twarzy, obserwowana od początku terapii, nasiliła się do stopnia 3. po 11. cyklu leczenia. Wobec wystąpienia zlewnych, ropnych, bolesnych wyprysków na skórze twarzy zdecydowano o 2-tygodniowej przerwie w terapii, wdrożeniu typowego leczenia (kortykosteroidów miejscowo, antybiotyku miejscowo i ogólnie) i od 12. cyklu lek stosowano w dawce zredukowanej do 30 mg/dobę. W badaniu TK po 11 cyklach terapii (marzec 2016), pomimo utrzymującej się remisji guza prawego płuca oraz drobnoguzkowego rozsiewu, zaobserwowano powiększenie się podopłucnowej zmiany guzowatej w segmencie IX lewego płuca do wymiarów 23 mm (ryc. 3A). Wobec niejasnej etiologii zmiany i braku objawów klinicznych zdecydowano o kontynuacji terapii afatynibem.

W kontrolnym badaniu TK wykonanym w czerwcu 2017 zmiana osiągnęła wymiary 32 mm i zgodnie

z wymogami programu lekowego zdecydowano o zakończeniu terapii wobec progresji procesu (ryc. 3B). W poszukiwaniu mechanizmu oporności na TKI wykonano tak zwaną biopsję płynną (*liquid biopsy*), analizę krążącego DNA nowotworowego izolowanego z osocza przeprowadzono za pomocą platformy COBAS. Stwierdzono obecność delekcji w eksonie 19. genu *EGFR*, nie stwierdzono mutacji oporności T790M w eksonie 20. Po omówieniu z pacjentką możliwych opcji terapeutycznych zdecydowano o próbie pobrania materiału patologicznego z podopłucnowej zmiany w segmencie IX lewego płuca. Wykonano transtorakalną biopsję gruboigłową guza. W analizie molekularnej pobranego materiału wykryto delekcję w eksonie 19. genu *EGFR* oraz mutację T790M w eksonie 20. genu *EGFR*. Pacjentkę zakwalifikowano do leczenia ozymertynibem w ramach tak zwanego programu wczesnego dostępu do leku w sierpniu 2016 roku.



Rycina 4. Ocena odpowiedzi na leczenie ozymertynimem. A. Obraz tomografii komputerowej przed rozpoczęciem terapii (sierpień 2016); B. Po 3 cyklach terapii (październik 2016)

W badaniu TK wykonanym w sierpniu 2016 roku, po 2 miesiącach przerwy w terapii TKI, odnotowano dalszą, znaczną progresję zmian (ryc. 4A). Jednocześnie zaobserwowano pogorszenie wydolności fizycznej chorej. W ocenie TK po 3 cyklach terapii ozymertynimem (październik 2016) uwidoczniło się zmniejszenie się wymiarów guza pierwotnego, guza lewego płuca oraz remisję zmian drobnoguzkowych (ryc. 4B). Aktualnie pacjentka otrzymuje 18. cykl terapii ozymertynimem w dawce 80 mg dziennie (długość cyklu — 25 dni, czas trwania leczenia — 14 miesięcy). W kolejnych badaniach tomograficznych utrzymuje się remisja procesu nowotworowego. Nie odnotowano żadnych istotnych działań niepożądanych związanych z terapią. Pacjentka jest w pełni wydolna fizycznie, prowadzi aktywny tryb życia.

## Omówienie

W latach 90. XX wieku odkryto zwiększoną ekspresję receptora EGFR na komórkach raka płuca w porównaniu z otaczającą tkanką [8]. Wyniki badań klinicznych z zastosowaniem leków z grupy TKI EGFR wykazały, że korzyść kliniczną z terapii odnosi zdefiniowana fenotypowo grupa pacjentów: chorzy niepalący, płci żeńskiej, rasy żółtej, z rozpoznaniem gruczolakoraka płuca [9]. W późniejszych analizach dowiedziono, że w grupach tych częściej występują aktywujące mutacje w genie *EGFR*, z których najczęstszymi są delecja w eksonie 19. oraz mutacja punktowa w eksonie 21. genu *EGFR* [10].

Wyniki badań randomizowanych III fazy, porównujących terapię TKI EGFR (erlotynib, gefitynib, afatynib) z chemioterapią dwulekową u pacjentów z NDRP z obecnością mutacji aktywującej w genie *EGFR*, jednoznacznie wskazują na zwiększenie ORR i poprawę

PFS w grupie chorych leczonych TKI przy podobnym OS [11–18]. Brak istotnych różnic w OS można odnieść do konstrukcji badań, w których większość pacjentów otrzymała leczenie z zastosowaniem TKI EGFR po niepowodzeniu leczenia chemicznego (*cross-over*). Leki z grupy TKI EGFR stały się uznaniem na świecie standardem w terapii chorych na NDRP z mutacją aktywującą w genie *EGFR*. Afatynib jest nieodwracalnym TKI receptorów z rodziny EGFR (typy 1–4). Początkowo skuteczność afatynibu oceniano u chorych, u których doszło do niepowodzenia po zastosowaniu jednego lub dwóch odwracalnych TKI oraz chemioterapii i udokumentowano skuteczność leku w porównaniu z placebo w zakresie PFS (3,3 wobec 1,1 miesiąca,  $p < 0,0001$ ), bez wpływu na OS [19]. Na podstawie wyników badań LUX-Lung 3 i LUX-Lung 6 porównujących skuteczność afatynibu z chemioterapią dwulekową w pierwszej linii leczenia chorych na zaawansowanego gruczolakoraka płuca z mutacją aktywującą w genie *EGFR* lek ten został zarejestrowany w 2013 roku przez Europejską Agencję ds. Oceny Leków (EMA, *European Medicines Evaluation Agency*) do leczenia tej grupy pacjentów. W badaniu LUX-Lung 3, do którego włączono 345 chorych, w ramieniu kontrolnym stosowano chemioterapię opartą na cisplatinie i pemetreksedzie [16]. Uzyskano istotną korzyść pod względem PFS u chorych leczonych afatynibem (11,1 wobec 6,9 miesiąca). Lepsze wyniki (13,6 miesiąca) w zakresie PFS uzyskali chorzy, u których stwierdzono obecność delecji w eksonie 19. genu *EGFR* lub mutację punktową L858R (w porównaniu z chorymi, u których stwierdzono inne typy mutacji). Podobne wyniki uzyskano w badaniu LUX-Lung 6 [17]. Na podstawie retrospektywnej analizy wyników obu badań, uwzględniającej chorych z najczęstszymi mutacjami w genie *EGFR* (del19, L858R), wykazano wydłużenie OS w grupie leczonej afatynibem w porównaniu

z chorymi poddawanymi chemioterapii (27,3 wobec 24,3 miesiąca,  $p = 0,037$ ) [20]. W analizie podgrup stwierdzono, że korzyść odnosili jedynie chorzy z delecją w eksonie 19. genu *EGFR* ( $p < 0,001$ ), a u chorych z obecnością mutacji L858R nie wykazano wpływu na OS ( $p = 0,160$ ). Przewagi afatynibu w zakresie OS nad innymi lekami z grupy TKI nie potwierdzono jednak w badaniu fazy IIb LUX–Lung 7, w którym porównywano bezpośrednio (*head-to-head*) terapię pierwszej linii afatynibem i gefitynibem u chorych na NDRP z mutacją aktywującą w genie *EGFR* [21]. Pomimo obiecujących danych z badań przedklinicznych sugerujących aktywność afatynibu wobec mutacji oporności T790M skuteczność kliniczna leku jest jednak niewielka, z odsetkiem odpowiedzi nieprzekraczającym 10% u pacjentów progresujących na terapii TKI pierwszej generacji [28].

Leczenie chorych na zaawansowanego NDRP lekami z grupy TKI pozostaje jednak terapią paliatywną, a u większości pacjentów po około 12 miesiącach terapii stwierdza się progresję procesu nowotworowego w wyniku rozwoju wtórnej oporności na terapię. Najczęstszym mechanizmem oporności jest pojawienie się mutacji T790M w eksonie 20. genu *EGFR*, rzadziej stwierdza się amplifikację onkogenu MET lub histologiczną transformację do raka drobnokomórkowego [22–24]. Do niedawna główną opcją terapeutyczną po progresji w trakcie terapii TKI była chemioterapia. Dyskusyjna pozostaje rola podtrzymującej terapii TKI po progresji choroby u pacjentów rozpoczynających chemioterapię. W badaniach retrospektywnych u około 23% pacjentów, u których przerwano leczenie TKI z powodu progresji, obserwowano zaostrzenie objawów choroby (*disease flare*) [25].

W badaniu III fazy IMPRESS oceniono efekty utrzymania terapii gefitynibem w trakcie chemioterapii cisplatyna/pemetreksed u pacjentów, u których doszło do progresji w trakcie terapii TKI. Wyniki badania nie potwierdziły zysku z terapii podtrzymującej TKI w zakresie PFS i ORR [26]. Pacjenci w ramieniu TKI/chemioterapia statystycznie żyli krócej niż chorzy w ramieniu chemioterapia/placebo (OS — 13,4 vs. 19,5 miesiąca,  $p = 0,016$ ), obserwacja ta dotyczy głównie chorych, u których stwierdzono obecność mutacji T790M w DNA nowotworowym krążącym w surowicy [27].

Obecnie znanych jest kilka TKI trzeciej generacji skierowanych zarówno przeciw mutacjom aktywującym, jak i mutacji *EGFR* T790M [28]. Leki te cechują się mniejszym powinowactwem do niezmutowanych receptorów EGFR (*EGFRwt*, *EGFR wild type*), stąd w trakcie terapii obserwuje się mniej działań niepożądanych związanych z EGFRwt obecnymi na skórze i śluzówkach przewodu pokarmowego (biegunki, zmiany skórne). Ozymertynib (Tagrisso) jest pierwszą cząsteczką zarejestrowaną w terapii chorych na zaawansowanego NDRP z obecnością mutacji T790M, po niepowodzeniu

terapii TKI. Tagrisso wykazuje aktywność wobec różnych mutacji w genie *EGFR* (L858R, L858R/T790M, del.19, del.19/T790M) i cechuje się około 200 razy większym powinowactwem do receptorów zmutowanych aniżeli do EGFRwt [28]. Skuteczność leku potwierdzono w badaniach klinicznych.

W badaniu I/II fazy AURA 253 chorym, u których doszło do progresji w trakcie terapii TKI, ozymertynib podawano w 5 dawkach od 20 do 240 mg dziennie. Pacjenci nie byli selekcyonowani pod kątem obecności mutacji T790M. W całej populacji uzyskano 51-procentowy ORR. Wyniki leczenia były znacząco lepsze w grupie chorych T790M+ w zakresie ORR (67% vs. 21%), odsetka kontroli choroby (95% vs. 61%) oraz PFS (9,6 vs. 2,8 miesiąca) [29]. Lek był dobrze tolerowany, odnotowano głównie działania niepożądane w stopniu 1.–2. według *Common Terminology Criteria for Adverse Events* (CTCAE) typowe dla innych TKI (biegunka, zmiany skórne, jadłowstręt). Jako dawkę optymalną do dalszych badań wybrano 80 mg dziennie [29].

W badaniu II fazy AURA 2, do którego włączono chorych z progresującą w trakcie stosowania TKI, z potwierdzoną obecnością mutacji T790M, osiągnięto 66-procentowy ORR, a mediana PFS wyniosła 11 miesięcy, z medianą czasu trwania odpowiedzi na leczenie wynoszącą 12,5 miesiąca [30].

W opublikowanych niedawno doniesieniach dotyczących badania AURA 3 potwierdzono większą skuteczność ozymertynibu w porównaniu z chemioterapią w leczeniu chorych na NDRP z mutacją w genie *EGFR*, u których doszło do progresji podczas terapii TKI [31]. Do badania III fazy włączono 419 pacjentów, randomizując ich w stosunku 2:1 do terapii ozymertynibem lub dwulekowej chemioterapii opartej na pochodnej platyny i pemetreksedzie. Uzyskano znamienne wydłużenie PFS w ramieniu z ozymertynibem (10,1 vs. 4,4 miesiąca), ze zwiększeniem ORR z 31% u poddanych chemioterapii do 71% u otrzymujących ozymertynib. W podgrupie chorych z obecnymi przerzutami w ośrodkowym układzie nerwowym lek wydłużył medianę PFS z 4,2 miesiąca u chorych poddanych chemioterapii do 8,5 miesiąca. Obserwowano znacząco mniejszą toksyczność terapii TKI w porównaniu z chemioterapią (odsetek działań niepożądanych w stopniu nasilenia 3./4. wyniósł 23% w porównaniu z 47% w ramieniu z chemioterapią) [31].

W wytycznych Europejskiego Towarzystwa Onkologii Klinicznej (ESMO, *European Society for Medical Oncology*) z 2016 roku rekomendowanym postępowaniem u pacjentów progresujących podczas terapii TKI pierwszej i drugiej generacji jest ocena statusu mutacji T790M z biopsji płynnej lub rebiopsji tkankowej. U pacjentów z obecnością mutacji T790M, u których doszło do progresji w trakcie terapii TKI, rekomendowaną opcją terapeutyczną jest ozymertynib. W przypadku braku obecności T790M lub gdy rebiopsja nie jest możliwa

do wykonania, zalecane jest rozpoczęcie dwulekowej chemioterapii opartej na pochodnych platyny. Biopsja płynna stanowi zwalidowaną metodę, alternatywną dla biopsji tkankowej. Jeżeli w biopsji płynnej obecność mutacji T790M nie zostanie potwierdzona, rekomendowane jest wykonanie rebiopsji tkankowej, pod warunkiem akceptacji omawianego postępowania przez pacjenta [32].

W niniejszym opisie przypadku przedstawiono wielomiesięczną terapię TKI, prowadzoną u niepalącej chorej na uogólnionego NDRP z obecnością mutacji aktywującej w genie *EGFR*. W trakcie leczenia obserwowano poprawę stanu ogólnego pacjentki oraz obiektywną odpowiedź w kontrolnych badaniach obrazowych. Podczas terapii afatynibem wystąpiły działania niepożądane typowe dla TKI. Terapię czasowo przerwano z powodu znacznego nasilenia zmian skórnych. Po dwutygodniowej przerwie, wobec rezolucji objawów, możliwe było ponowne włączenie leku w zredukowanej dawce. Po 13 miesiącach terapii afatynibem w badaniach obrazowych zaobserwowano progresję zmian nowotworowych. Rebiopsja tkankowa pozwoliła na ustalenie mechanizmu oporności na TKI (mutacja T790M). Zastosowanie terapii TKI trzeciej generacji (ozymertynib) okazało się skuteczną strategią, prowadzącą do szybkiej poprawy klinicznej i odpowiedzi radiologicznej utrzymującej się przez 14 miesięcy do chwili obecnej. Kolejnym pozytywnym aspektem leczenia jest jego forma doustna, pozwalająca na skrócenie czasu hospitalizacji.

## Piśmiennictwo

- Gatzemeier U, Pluzanska A, Szczesna A, et al. Phase III study of erlotinib in combination with cisplatin and gemcitabine in advanced non-small-cell lung cancer: The Tarceva Lung Cancer Investigation Trial. *J Clin Oncol*. 2007; 25: 1545–1552.
- Pao W, Chmielecki J. Rational, biologically based treatment of EGFR-mutant non-small-cell lung cancer. *Nat Rev Cancer*. 2010; 10(11): 760–774.
- Sharma SV, Bell DW, Settleman J, Haber DA. Epidermal growth factor receptor mutations in lung cancer. *Nat Rev Cancer*. 2007; 7(3): 169–181.
- Douillard J, Ostoros G, Cobo M, et al. First-line gefitinib in caucasian EGFR mutation-positive NSCLC patients: a phase-IV, open-label, single-arm study. *British Journal of Cancer* 2014; 110: 55–62.
- Cataldo VD, Gibbons DL, Perez-Soler R, Quintas-Cardama A. Treatment of non-small-cell lung cancer with erlotinib or gefitinib. *N Engl J Med*. 2011; 364(10): 947–955.
- Wang S, Cang S, Liu D. Third generation inhibitors targeting EGFR T790M mutation in advanced non-small cell lung cancer. *J Hematol Oncol*. 2016; 9: 34.
- Yu HA, Arcila ME, Rekhtman N, et al. Analysis of tumor specimens at the time of acquired resistance to EGFR-TKI therapy in 155 patients with EGFR-mutant lung cancers. *Clin Cancer Res*. 2013; 19: 2240–2247.
- Rusch V, Baselga J, Cordon-Cardo C, et al. Differential expression of the epidermal growth factor receptor and its ligands in primary non-small cell lung cancers and adjacent benign lung. *Cancer Res*. 1993; 53 (Suppl. 10): 2379–2385.
- Thatcher N, Chang A, Parikh P, et al. Gefitinib plus best supportive care in previously treated patients with refractory advanced non-small-cell lung cancer: results from a randomised, placebo-controlled, multicentre study (Iressa Survival Evaluation in Lung Cancer). *Lancet*. 2005; 366(9496): 1527–1537.
- Pao W, Miller VA. Epidermal growth factor receptor mutations, smallmolecule kinase inhibitors, and non-small-cell lung cancer: current knowledge and future directions. *J Clin Oncol*. 2005; 23(11): 2556–2568.
- Mok TS, Wu YL, Thongprasert S, et al. Gefitinib or carboplatin-paclitaxel in pulmonary adenocarcinoma. *N Engl J Med*. 2009; 361(10): 947–957.
- Han J-Y, Park K, Kim S-W, et al. First-SIGNAL: first-line single-agent irressa versus gemcitabine and cisplatin trial in never-smokers with adenocarcinoma of the lung. *J Clin Oncol*. 2012; 30: 1122.
- Inoue A, Kobayashi K, Maemondo M, et al. Updated overall survival results from a randomized phase III trial comparing gefitinib with carboplatin-paclitaxel for chemo-naïve non-small cell lung cancer with sensitive EGFR gene mutations (NEJ002). *Ann Oncol*. 2013; 24: 54–59.
- Maemondo M, Inoue A, Kobayashi K, Sugawara S, Oizumi S, Sobue H, et al. Gefitinib or chemotherapy for non-small-cell lung cancer with mutated EGFR. *N Engl J Med*. 2010; 362: 2380–2388.
- Mitsudomi T, Morita S, Yatabe Y, et al. Gefitinib versus cisplatin plus docetaxel in patients with non-small-cell lung cancer harbouring mutations of the epidermal growth factor receptor (WJTOG3405): an open label, randomised phase 3 trial. *Lancet Oncol*. 2010; 11(2): 121–128.
- Sequist LV, Yang JC-H, Yamamoto N, et al. Phase III study of afatinib or cisplatin plus pemetrexate in patients with metastatic lung adenocarcinoma with EGFR mutations. *J Clin Oncol*. 2013 ; 31: 3327–3334.
- Wu Y-L, Zhou C, Hu C-P, et al. Afatinib versus cisplatin plus gemcitabine for first-line treatment of Asian patients with advanced non-small-cell lung cancer harbouring EGFR mutations (LUX-Lung 6): an open-label, randomised phase 3 trial. *Lancet Oncol*. 2014; 15: 213–222.
- Rosell R, Carcereny E, Gervais R, et al. Erlotinib versus standard chemotherapy as first-line treatment for European patients with advanced EGFR mutation-positive non-small-cell lung cancer (EURTAC): a multicentre, open-label, randomised phase 3 trial. *Lancet Oncol*. 2012; 13: 239–246.
- Miller V, Hirsh V, Cadrel J, et al. Afatinib versus placebo for patients with advanced, metastatic non-small-cell lung cancer after failure of erlotinib, gefitinib or both, and one or two lines of chemotherapy (LUX-Lung 1): a phase 2b/3 randomised trial. *Lancet Oncol*. 2012; 13: 528–538.
- Yang J, Sequist L, Schuler M, et al. Overall survival (OS) in patients with advanced non-small cell lung cancer (NSCLC) harboring common (Del19/L858R) epidermal growth factor receptor mutations: pooled analysis of two large open-label phase III studies (Lux-Lung3 and Lux-Lung 6 comparing afatinib with chemotherapy). *J Clin Oncol*. 2014; 32: 5s (abstr. 8004).
- Paz-Ares L, Tan E-H, Zhang L, et al. Afatinib vs gefitinib in patients with EGFR mutation-positive NSCLC: overall survival data from the phase IIb trial LUX-lung 7. *Ann Oncol*. 2016; 27(Suppl. 6): vi552–vi587.
- Kobayashi S, Boggon TJ, Dayaram T, et al. EGFR mutation and resistance of non-small-cell lung cancer to gefitinib. *N Engl J Med*. 2005; 352(8): 786–792.
- Pao W, Miller VA, Politi KA, et al. Acquired resistance of lung adenocarcinomas to gefitinib or erlotinib is associated with a second mutation in the EGFR kinase domain. *PLoS Med*. 2005; 2(3): e73.
- Engelman JA, Zejnullahu K, Mitsudomi T, et al. MET amplification leads to gefitinib resistance in lung cancer by activating ERBB3 signaling. *Science*. 2007; 316(5827): 1039–1043.
- Chaft JE, Oxnard GR, Sima CS, Kris MG, Miller VA, Riely GJ. Disease flare after tyrosine kinase inhibitor discontinuation in patients with EGFR-mutant lung cancer and acquired resistance to erlotinib or gefitinib: implications for clinical trial design. *Clin Cancer Res*. 2011; 17: 6298–6303. doi:10.1158/1078-0432.CCR-11-1468.
- Soria J-C, Wu Y-L, Nakagawa K, et al. Gefitinib plus chemotherapy versus placebo plus chemotherapy in EGFR-mutation-positive non-small-cell lung cancer after progression on first-line gefitinib (IMPRESS): a phase 3 randomised trial. *Lancet Oncol*. 2015; 16: 990–998.
- Cross DAE, Ashton SE, Ghiorghiu S, et al. AZD9291, an irreversible EGFR TKI, overcomes T790M-mediated resistance to EGFR inhibitors in lung cancer. *Cancer Discov* 2014; 4: 1046–1061.
- Sullivan I, Planchard D. Next-generation EGFR Tyrosine kinase inhibitors for treating EGFR-mutant lung cancer beyond first line. *Front Med (Lausanne)* 2016; 3: 76.
- Jänne PA, Yang JC-H, Kim D-W, et al. AZD9291 in EGFR inhibitor-resistant non-small-cell lung cancer. *N Engl J Med* 2015; 372: 1689–1699. doi:10.1056/NEJMoa1411817.
- Yang J, Ramalingam SS, Jänne PA, Cantarini M, Mitsudomi T. LBA2\_PR: osimertinib (AZD9291) in pre-treated pts with T790M-positive advanced NSCLC: updated Phase 1 (P1) and pooled Phase 2 (P2) results. *J Thorac Oncol* 2016; 11 (Suppl. 4): S152–S153.
- Mok TS, Wu Y-L, Ahn M-J. Osimertinib or Platinum-Pemetrexed in EGFR T790M-positive lung cancer. *N Engl J Med*. 2017; 376(7): 629–640. doi: 10.1056/NEJMoa1612674.
- Novello S, Barlesi F, Califano R, et al. Metastatic non-small-cell lung cancer: ESMO Clinical Practice Guidelines for diagnosis, treatment and follow-up. *Ann Oncol* 2016; 27 (Suppl. 5): v1–v27.