

**Joanna Czuwara**

Katedra i Klinika Dermatologiczna Warszawskiego Uniwersytetu Medycznego

# Skórne działania niepożądane podczas terapii afatynibem. Jak sobie z nimi radzić?

Skin toxicity related to afatinib therapy. How to manage it?

**Adres do korespondencji:**

Dr n. med. Joanna Czuwara  
 Specjalista dermatolog i wenerolog  
 Katedra i Klinika Dermatologiczna  
 Warszawskiego Uniwersytetu Medycznego  
 ul. Koszykowa 82a, 02-008 Warszawa  
 e-mail: jczuwara@yahoo.com

Copyright © 2018 Via Medica

ISSN 2450-1646

**STRESZCZENIE**

Blokowanie receptora naskórkowego czynnika wzrostu (EGFR) stanowi uznaną terapię wydłużającą życie pacjentów onkologicznych z różnymi nowotworami złośliwymi. Afatinib hamuje kinazę tyrozynową EGFR i jest wykorzystywany w leczeniu guzów łagodnych, między innymi niedrobnokomórkowego raka płuca (NDRP). Szlak przekazywania indukowany receptorem EGF odgrywa kluczową rolę w regulacji proliferacji, różnicowania, migracji i przeżycia komórek naskórka i nabłonków, to jest keratynocytów. Z tego powodu powikłania terapii inhibitorami kinazy tyrozynowej EGFR obejmują skórę i błony śluzowe. Terapia anti-EGFR szybko prowadzi do pojawienia się najczęstszego działania niepożądanego związanego z mieszkami włosowo-łojowymi i wystąpienia zmian grudkowo-krostkowych, które mogą być bolesne i szpeczące. Ich obecność wpływa niekorzystnie na jakość życia pacjentów, ich funkcjonowanie w społeczeństwie, a dodatkowo może spowodować konieczność modyfikacji leczenia i zmniejszyć jego skuteczność. Terapia powstałych podczas terapii anti-EGFR zmian skórnych zależy od stopnia ich nasilenia. Leczenie to, nazywane interwencyjnym, zastosowane na etapie, kiedy zmiany są już obecne, nie jest tak skuteczne jak sposoby zapobiegania ich wystąpieniu. Postępowanie profilaktyczne wydaje się teraz lepszym sposobem zapobiegania toksyczności skórnej związanej z inhibitorami EGFR. W ostatnim czasie w wielu publikacjach i pracach poglądowych dotyczących leczenia onkologicznego anti-EGFR podkreśla się na pierwszym miejscu znaczenie profilaktyki, a dopiero na drugim leczenia interwencyjnego, i zwraca uwagę, że profilaktyka powinna być stosowana u wszystkich pacjentów od pierwszego dnia terapii inhibitorami EGFR. Takie postępowanie skutecznie zmniejsza nasilenie i rozległość skórnych działań niepożądanych, co przekłada się na korzyść dla pacjenta: lepszą tolerancję i skuteczność leczenia.

W niniejszym artykule przedstawiono praktyczne wskazówki dla onkologów i dermatologów prowadzących pacjentów leczonych inhibitorami EGFR, między innymi afatynibem, a także omówiono zasady profilaktyki i strategię terapeutyczne leczenia interwencyjnego.

**Słowa kluczowe:** inhibitory EGFR, toksyczność skórna, profilaktyka, leczenie

**ABSTRACT**

Inhibition of the epidermal growth factor receptor (EGFR) is an established treatment that extends patients survival across a variety of tumor types. Afatinib belongs to EGFR tyrosine kinase inhibitors and is used for the treatment of several malignancies, including non-small cell lung cancer (NSCLC). The EGFR pathway plays a critical role in regulation of proliferation, differentiation, migration and survival of epithelial and epidermal cells, keratinocytes. Therefore, the most common EGFR inhibitors adverse events refer to the skin and mucosa. Anti-EGFR oncological treatment induces papulopustular eruption that can be painful and debilitating, and which may have a negative impact on patients' quality of life and social functioning, as well as a negative impact on treatment modification and duration. Appropriate management of skin reactions is dependent on their accurate grading, but treatment them only once they occur may not be the most effective management approach. Instead prophylactic approaches may be preferable. Recently many publications and reviews regarding anti-EGFR oncological treatment have focused on prophylactic management instead of reactive treatment of skin reactions pointing out that preventive approach should be recommended for all patients treated with EGFR inhibitors. This could effectively reduce the severity of skin reactions and therefore has the potential to directly benefit patients and improve drug adherence. This review is a practical guide for oncologists and dermatologists dealing with skin toxicity during afatinib therapy, in regard to prophylactic management and reactive treatment strategies.

**Key words:** EGFR inhibitors, skin reactions, prophylactic approach, reactive treatment

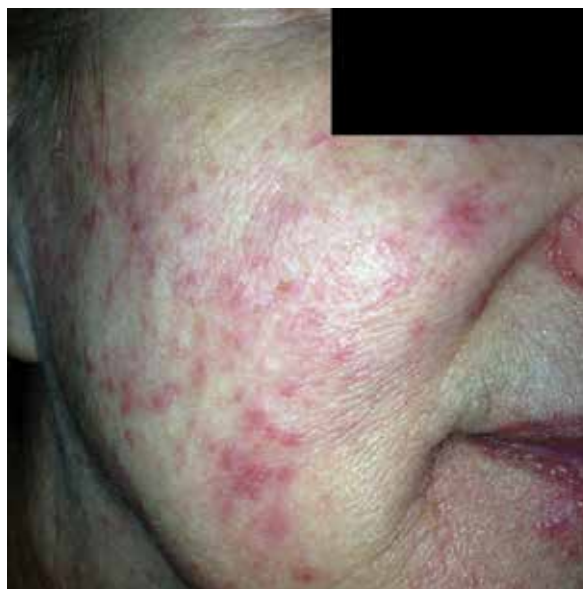## Terapia anty-EGFR a skóra

Terapia przeciwko receptorowi naskórkowego czynnika wzrostu (EGFR, *epidermal growth factor receptor*) wykazuje udowodnioną skuteczność w terapii onkologicznej. Inhibitory kinazy tyrozynowej EGFR można podzielić na dwie zasadnicze grupy. Do pierwszej należą przeciwciała monoklonalne (np. cetuksymab, panitumumab), zaś do drugiej inhibitory kinazy tyrozynowej pierwszej generacji, to jest gefitynib i erlotynib. Do drugiej generacji drobnocząsteczkowych inhibitorów zalicza się afatynib [1]. Inhibitory EGFR wykorzystuje się w leczeniu guzów łıtów z potwierdzoną mutacją aktywującą receptor EGF lub jego nadekspresją. Z tego powodu tak dostosowaną terapię nazywa się terapią celowaną molekularnie.

Najczęstszym działaniem niepożądanym terapii anty-EGFR jest toksyczność skórna wynikająca z zahamowania przekąźnictwa receptora najobficiej, poza masą guza nowotworu, reprezentowanego w: naskórku, przydatkach skóry (włosy, gruczoły łojowe, paznokcie) i nabłonku błon śluzowych. Inhibicja EGFR istotnie zaburza funkcjonowanie tych struktur i przekłada się na występowanie charakterystycznych skórnych działań niepożądanych i dolegliwości z nimi związanych.

Skuteczność terapii anty-EGFR wykazano w przerzutowym raku okrężnicy (mCRC, *metastatic colorectal cancer*), raku kolczystokomórkowym głowy i szyi (SCCHN, *head and neck squamous cell carcinoma*), niedrobnokomórkowym raku płuca (NDRP) i raku trzustki [2]. Afatynib, który przyjmuje się w formie doustnej, w przeciwieństwie do przeciwciał monoklonalnych stosowanych w formie dożylniej, ma zastosowanie rejestracyjne w przerzutowym NDRP. Wiąże się kowalencyjnie z domeną kinazy tyrozynowej receptora EGF, hamuje fosforylację receptora i nieodwracalnie blokuje jego aktywność i przekąźnictwo do wnętrza komórki.

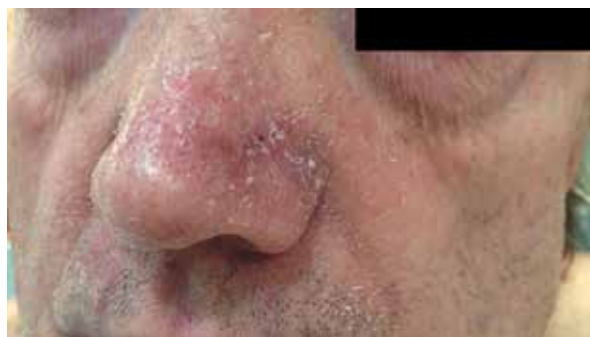Zahamowanie aktywności błonowego receptora EGF zaburza dojrzewanie i różnicowanie podstawowych komórek budulcowych naskórka i nabłonka, keratynocytów, hamuje ich wzrost i migrację oraz aktywuje chemokiny prozapalne [3]. Upośledzone dojrzewanie i rogowacenie keratynocytów, szczególnie skomplikowanie wyrażone w wyspecjalizowanej strukturze, jaką stanowi mieszek włosowy połączony z gruczołem łojowym, indukuje stan zapalny, który dodatkowo aktywowany chemokinami (m.in. CCL18, XCL1), silnie przyciąga komórki zapalne wrodzonej odpowiedzi immunologicznej, to jest neutrofile i komórki *natural killers* (NK). Komórki zapalne nasilają procesy destrukcyjne w tkance, do której zostały przyciągnięte z krążącej krwi przez chemokiny, i tym bardziej dochodzi do uszkodzenia skóry, upośledzenia jej funkcji i zmian zapalnych o typie grudek i ropnych krostek. Najczęstszym skórny działaniem niepożądanym terapii anty-EGFR jest osut-



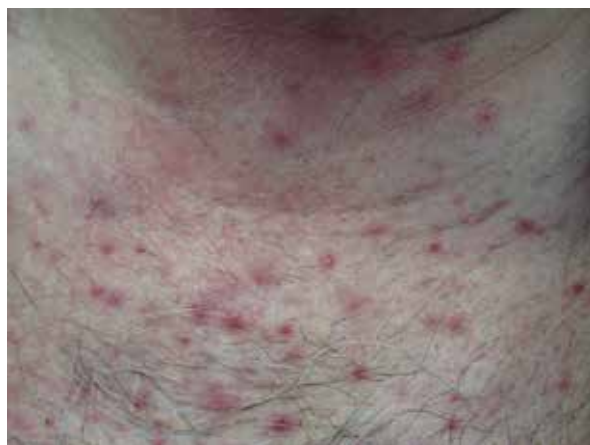Rycina 1. Zapalne zmiany grudkowe trądzikopodobne na twarzy pacjentki w trakcie terapii inhibitorem EGFR

ka grudkowo-krostkowa, a z powodu jej wyglądu oraz lokalizacji w miejscach łojotokowych nazywa się ją trądzikopodobną (ryc. 1). Pojawia się ona szybko, często już w 2. tygodniu od włączenia leczenia afatynibem. Z racji szybkiego nasilania się zmian skórnych pod wpływem terapii onkologicznej istotne staje się zrozumienie przyczyn jej powstawania, a przede wszystkim – zapobieganie i leczenie. A o tym, że do powstania zapalnych grudek związanych z mieszkami łojowymi potrzebna jest ich obecność, świadczy fakt, że osutka grudkowo-krostkowa nie powstanie na skórze napromienianej, na której doszło do ich zaniku i przebudowy włóknistej skóry [4].

Zmiany trądzikopodobne podczas terapii anty-EGFR mają inną etiopatogenezę niż klasyczny trądzik i powodują u pacjentów onkologicznych dolegliwości w postaci bólu, zaczerwienienia i świądu. Zmiany grudkowo-krostkowe powstają także na podłożu suchej i wrażliwej skóry (ryc. 2). Z tego powodu leczy się je odmiennie niż trądzik zwyczajny – z wykorzystaniem nawilżających emolientów, glikokortykosteroidów stosowanych miejscowo i unikaniem typowych drażniących związków przeciwtrądzikowych, takich jak retinoidy miejscowe czy nadtlenek benzoilu. Osutka grudkowo-krostkowa występuje w miejscach estetycznie ważnych, to jest na twarzy, dekolcie (ryc. 3), plecach czy owłosionej skórze głowy, gdzie w przypadku przykrywanego owłosienia zmiany na długo mogą pozostać niezauważone i stanowić miejsce wtórej infekcji, ponieważ swędzą, a pacjent je drapie. Ich nasiloną lokalizacja na twarzy wiąże się ze znacznym pogorszeniem wyglądu pacjentów i niekorzystnie wpływa na jakość ich życia i tolerancję leczenia.



**Rycina 2.** Zmiany zapalne grudkowe na nosie u pacjenta otrzymującego afatynib przykryte łuskami suchej i napiętej skóry. Etiopatogeneza zmian zapalnych trądzikopodobnych podczas terapii inhibitorami EGFR jest odmienna niż w klasycznym trądziku



**Rycina 3.** Zmiany grudkowo-krostkowe na dekolcie u chorego podczas terapii inhibitorem EGFR. Tego typu zmiany często swędzą lub bołą

W związku z tym, że osutka trądzikopodobna stanowi nierozdzielny element terapii anti-EGFR, występujący u ponad 70% pacjentów, w różnym stopniu nasilenia, w publikacjach z ostatnich lat panuje zgoda, że leczenie profilaktyczne, zapobiegające jej powstawaniu, powinno być stosowane od pierwszego dnia terapii u wszystkich chorych. Prewencyjne postępowanie skutecznie redukuje stopień nasilenia toksyczności skórnej i zmian trądzikopodobnych, co pozwala utrzymać terapeutyczną dawkę leku i niezbędny czas trwania terapii. A to ma istotny wpływ na skuteczność leczenia onkologicznego [5].

Do oceny nasilenia osutki trądzikopodobnej wykorzystuje się pięciostopniową skalę *Common Terminology Criteria for Adverse Events* (CTCAE) (tab. 1) [6]. Stopień 3. wymaga modyfikacji leczenia onkologicznego, to jest redukcji dawki leku, włączenia glikokortykosteroidów

**Tabela 1.** Stopnie nasilenia zmian skórnych typu osutki trądzikopodobnej wg *Common Terminology Criteria for Adverse Events v. 4.0*

Stopień	Objawy
1.	Grudki, krosty, oba typy zmian zajmujące < 10% powierzchni ze świądem lub bez świądu i/lub przeczulicą
2.	Grudki, krosty, oba typy zmian zajmujące 10–30% powierzchni ze świądem lub bez świądu i/lub przeczulicą. Ograniczony wpływ na codzienną aktywność
3.	Grudki, krosty, oba typy zajmujące > 30% powierzchni z lub bez świądu i/lub przeczulicą. Ograniczenie codziennej aktywności. Związane z nadkażeniem bakteryjnym, które jest wskazaniem do ogólnej antybiotykoterapii
4.	Grudki, krosty, oba typy niezależnie od wielkości powierzchni ze świądem lub bez świądu i/lub przeczulicą. Infekcja wtórna z koniecznością stosowania antybiotyków parenteralnie. Zagrożenie życia
5.	Zgon

ogólnych, a nawet odstawienia leku anti-EGFR do czasu uzyskania poprawy.

Zahamowanie aktywności EGFR prowadzi do:

- zaburzonego dojrzewania i odnowy naskórka;
  - zapalenia mieszków włosowych o różnym stopniu nasilenia;
  - nieprawidłowego rogowacenia w ujściach mieszków włosowych;
  - wzrostu ryzyka nadkażenia bakteryjnego lub drożdżakowego skóry;
  - zaniku i łatwego podrażnienia naskórka i błon śluzowych;
  - indukcji stanu zapalnego stymulowanego chemokina i aktywacji komórek odpowiedzi wrodzonej, takich jak monocyty, neutrofile, makrofagi, które potęgują procesy uszkodzenia skóry.
- Typowymi skórnymi działaniami niepożądanymi związanymi z terapią afatynibem są:
- osutka trądzikopodobna z zapaleniem w mieszkach włosowych i wokół nich na twarzy, plecach, klatce piersiowej;
  - zapalenie mieszków włosowych na owłosionej skórze głowy;
  - sucha, swędząca i pękająca skóra;
  - zmiany zapalne paznokciowe i okołopaznokciowe (paronychia);
  - zaburzenia wzrostu włosów;
  - ból i nadżerki na błonach śluzowych.

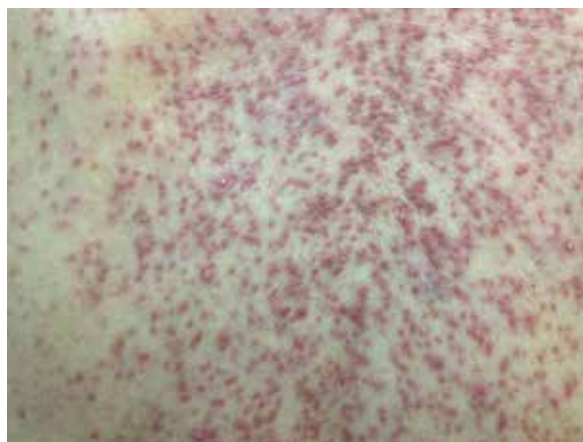
Każde postępowanie, które uchroni pacjenta przed wystąpieniem wyżej wymienionych objawów lub zmniejszy stopień ich nasilenia, będzie szczególnie istotne dla zwiększenia skuteczności terapii onkologicznej skierowanej przeciwko EGFR przy dobrej tolerancji ogólnej i bez istotnego obniżenia jakości życia pacjenta.

## Znaczenie profilaktyki

Skórne działania niepożądane związane z terapią anti-EGFR są rozległe i dokuczliwe zarówno z powodu ich wyglądu oraz dolegliwości, jak i powodowania utrudnień w codziennej aktywności życiowej. Co więcej, kontynuacja terapii onkologicznej generuje tak zwane błędne koło zmian skórnych – jeżeli nie zostaną zastosowane odpowiednio wcześniej właściwe działania profilaktyczne lub tak zwane leczenie reaktywne, to nasilenie zmian jeszcze się zwiększy (ryc. 4). Nasilone zmiany skórne mogą być rozległe, krwotoczne lub ropne, ulec wtórnemu nadkażeniu bakteryjnemu i spowodować konieczność zaprzestania terapii onkologicznej i jej potencjalne niepowodzenie.

**Chory od pierwszych dni terapii anti-EGFR powinien otrzymać szczegółowe wytyczne dotyczące codziennej toalety obejmującej mycie, pielęgnację oraz ochronę skóry.**

- Podczas terapii afatynibem pacjent powinien:
- myć się w letniej, ale nie gorącej wodzie;
  - stosować krótki prysznic, a nie długą kąpiel;
  - myć skórę ręką, bez szorowania gąbką lub szczotką;
  - stosować łagodne preparaty do mycia niezawierające mydła, zachowujące kwaśne pH skóry, z wykorzystaniem syndetów, żelów o kwaśnym pH i olejków do mycia (preparaty dostępne w aptece);
  - delikatnie osuszać skórę ręcznikiem przez dotyk, a nie pocieranie;
  - stosować nawilżające i łagodne szampony;
  - stosować preparaty pozbawione zapachów, unikać perfum i alkoholu;
  - obcinać paznokcie na prosto, bez wycinania tak zwanych szperek i bez manipulacji w tkance wokół paznokci;
  - nosić wygodne obuwie;
  - chronić skórę twarzy, uszu i rąk przed wiatrem, mrozem i słońcem;
  - stosować ochronę przeciwsłoneczną poprzez unikanie przebywania na słońcu podczas największego nasłonecznienia oraz stosowanie filtrów przeciwsłonecznych o SPF co najmniej 30. Najbardziej wskazane są emulsje i preparaty „suche w dotyku”;
  - nosić miękką bawełnianą odzież;
  - delikatnie golić skórę bez szorowania nożykiem po skórze, a nawet rozważyć zaprzestanie golenia;



Rycina 4. Rozległe, grupujące się zmiany grudkowo-krostkowe na plecach podczas terapii anti-EGFR u dotychczas nieleczonego dermatologicznie chorego

- stosować emolienty pielęgnacyjne i nawilżające, regenerujące skórę po kąpieli;
- stosować emolienty bezzapachowe i bez konserwantów przeznaczone do skóry wrażliwej, alergicznej i nadwrażliwej dostępne w aptekach;
- myć zęby miękką szczoteczką i pastami pozbawionymi mentolu;
- unikać alkoholowych preparatów do płukania ust;
- stosować na skórę krem z witaminą K, która zapobiega nasileniu toksyczności skórnej, czego dowiedziono w badaniach klinicznych;
- natłuszczać ręce i zabezpieczać bawełnianymi rękawiczkami na noc;
- wykonywać prace domowe (sprzątanie i zmywanie) w rękawiczkach ochronnych;
- smarować i zmiękczać suchą skórę z tendencją do pęknięcia wokół paznokci na palcach rąk i piętach kremami i maściami zawierającymi mocznik.

## Owłosiona skóra głowy

W przypadku wystąpienia świądu i wyczuwalnych grudek na skórze owłosionej, pacjent powinien używać nawilżających i ultrakojących szamponów dostępnych w aptekach i nie stosować szamponów przeciwłupieżowych, które nasilają wysuszenie skóry i świąd. W przypadku braku poprawy powinien zgłosić się dermatologa w celu leczenia specjalistycznego preparatami na receptę i zapoznać się z instrukcjami ich stosowania (szampony lecznicze, preparaty przeciwświądowe i przeciwzapalne, glikokortykosteroidy miejscowe). Pacjent powinien także unikać gorącego nadmuchu powietrza z suszarek, noszenia ciężkich turbanów z ręcznika oraz termicznego układania włosów (lokówki, prostownice itd.).

**Postępowanie zapobiegające wystąpieniu toksyczności skórnej indukowanej inhibitorami EGFR oraz zmiana stylu życia powinny być stosowane od pierwszego dnia terapii onkologicznej.**

## Terapia prewencyjna

W związku z najczęściej występującym działaniem niepożądanym podczas terapii anty-EGFR, jakim jest osutka trądzikopodobna na skórze twarzy (ryc. 1 i 2), klatce piersiowej (ryc. 3) i plecach (ryc. 4), która może być zapalna, ropna, swędząca lub wtórnie nadkażona bakteryjnie, rekomenduje się stosowanie profilaktycznej antybiotykoterapii tetracyklinami od samego początku terapii inhibitorami EGFR [5].

Tetracykliny mają zastosowanie w leczeniu dermatologicznym chorób trądzikowych od lat 70. ubiegłego wieku w związku z dobrą skutecznością przeciwzapalną tej grupy leków, bezpieczeństwem długotrwałych terapii trwających 12–16 tygodni przy dobrej tolerancji ogólnej. Z zasady są one dobrze tolerowane, przy czym tetracyklina charakteryzuje się lepszą tolerancją niż doksycyklina, ponieważ nie wywołuje biegunki.

Z tetracyklin rekomenduje się stosowanie:

- doksycykliny *p.o.* w dawce 100–200 mg/dobę przez wiele tygodni (najkrócej 4 tygodnie);
- tetracykliny *p.o.* w dawce 500–1000 mg/dobę w dwóch dawkach podzielonych przez wiele tygodni;
- minocyklinę *p.o.* w dawce 100 mg/dobę, która w Polsce nie jest zarejestrowana.

Dostępność dwóch wymienionych powyżej antybiotyków i duża liczba powikłań po minocyklinie (przebarwienia, toczniopodobne zmiany skórne) powoduje, że nie jest to lek pierwszego wyboru i nie wykazuje on przewagi wobec pozostałych dwóch.

Warto dodać, że antybiotyki z grupy tetracyklin charakteryzuje nadwrażliwość na słońce i promieniowanie ultrafioletowe. W związku z tym wymagana jest fotoprotekcja i unikanie nasłonecznienia. Dawki przeciwzapalne tetracyklin (tetracyklina 1000 mg/d. i doksycyklina 100 mg/d.) są typowymi dawkami przeciwzapalnymi i nie wymagają bezwzględnie uzupełniającej terapii probiotykami, ponieważ nie prowadzą do dysbiozy flory jelitowej. Bakterie przewodu pokarmowego łatwo u tych pacjentów uzupełnić naturalnymi produktami z fermentacji mleka, jeżeli nie nasilają biegunki. Należy pamiętać, że trzeba je przyjmować między dawkami leku, ponieważ ich obecność hamuje wchłanianie tetracyklin z przewodu pokarmowego. Inaczej mówiąc, produktów mlecznych nie powinno się spożywać razem z antybiotykiem z grupy tetracyklin.

Zapisy charakterystyki leczniczej leków z tej grupy różnią się między sobą i tutaj warto wiedzieć, że tetracyklinę powinno się przyjmować między posiłkami,

podczas gdy doksycyklina zawiera laktozę i można ją przyjmować w formie rozpuszczonej w wodzie razem z posiłkiem, a doksycyklinę w twardych kapsułkach żelatynowych zaleca się spożywać razem z posiłkiem, obficie popijając wodą.

Onkolodzy nie powinni mieć obaw dotyczących tej grupy antybiotyków, jeżeli chodzi o ryzyko:

- zmniejszenia skuteczności terapii onkologicznej;
- zastosowania u pacjentów podczas radioterapii razem z inhibitorami kinazy tyrozynowej EGFR;
- powstania antybiotykoodporności;
- problemów z tolerancją ogólną leków tej grupy przez pacjenta.

Z wieloletnich doświadczeń dermatologicznych wynika, że tetracykliny są antybiotykami bezpiecznymi i dobrze tolerowanymi. Już w latach 90. wykazano brak istotnych różnic w parametrach czynnościowych wątroby podczas ich stosowania i nie zaleca się regularnego oznaczania aktywności transaminaz przy rutynowych dawkach leków z tej grupy. Jednakże w przypadku biegunki, które występują podczas terapii anty-EGFR, lepszy profil tolerancji pokarmowej może wykazywać tetracyklina (w Polsce Tetracyclinum TZF®), która powinna być stosowana w dawce 1000 mg/dobę w dwóch dawkach podzielonych, ale nie mniejszej, jak podają niektóre onkologiczne zalecenia europejskie. W trądziku zwyczajnym rekomendacje dermatologiczne zalecają dawkę początkową tetracykliny co najmniej 1500 mg/dobę w dwóch lub trzech dawkach podzielonych. W związku z tym w badaniach klinicznych, w których oceniano skuteczność tetracykliny w dawce 500 mg/dobę podczas terapii EGFR u chorych na nowotwory, stosowano zbyt małą dawkę tego leku [5].

Istnieje ciekawe kontrolowane badanie kliniczne obejmujące chorych na NDRP otrzymujących afatynib w dawce 40 mg/dobę i od pierwszego dnia leczenia profilaktycznie tetracyklinę w dawce 500 mg/dobę, w którym wykazano przy dobrej tolerancji ogólnej leku statystycznie istotnie zmniejszone ryzyko występowania i stopień nasilenia osutek trądzikopodobnych w stopniu 2. i wyższym [7]. Wykazano także przewagę terapii profilaktycznej tetracykliną nad terapią interwencyjną, którą wdrażano dopiero po pojawieniu się zmian grudkowo-krostkowych.

Tetracykliny wymagają zastosowania fotoprotekcji, ponieważ mają działanie fototoksyczne. Biorąc pod uwagę ogólne zalecenie unikania słońca podczas terapii onkologicznej, terapia antybiotykami z tej grupy nie stanowi dodatkowej komplikacji.

Na podstawie wielu randomizowanych i kontrolowanych badań klinicznych, zestawionych w publikacji Hofheinz i wsp. [5], prewencyjne zastosowanie ogólne antybiotyków z grupy tetracyklin zapobiega wystąpieniu nasilonych osutek trądzikopodobnych w stopniu 3. i wyższym według kryteriów CTCAE v. 4.0 (tab. 1), które

stanowią ograniczenie do kontynuacji terapii onkologicznej inhibitorami EGFR i mogą wpłynąć na decyzję o odstawieniu leku lub zmniejszeniu jego dawki. Prewencyjne wykorzystanie tetracyklin zmniejsza niewątpliwie stopień ciężkości i dolegliwości toksyczności skórnej, ale nie chroni całkowicie przed ich wystąpieniem. W terapii prewencyjnej podkreśla się jednak rolę tetracyklin. Terapia prewencyjna daje możliwość kontynuacji terapii onkologicznej przy zachowaniu skutecznych dawek leków onkologicznych.

#### Algorytmy terapeutyczne trądzikopodobnych zmian skórnych powstałych podczas terapii onkologicznych inhibitorami EGFR

1. Mało nasilone zmiany trądzikopodobne w 1. stopniu według CTCAE v. 4.0 wymagają zastosowania:
  - antybiotyków działających miejscowo (erytromycyna, klindamycyna, metronidazol w formie kremów lub żeli) lub
  - słabych kortykosteroidów działających miejscowo w formie aerozoli i kremów (deksametazon, triamcynolon, 1–2% hydrokortyzon) lub
  - inhibitorów kalcyneuryny (takrolimus w maści) na zmiany na twarzy;
  - kremu z witaminą K.
2. Średnio nasilone zmiany trądzikopodobne w 2. stopniu według CTCAE v. 4.0 wymagają zastosowania:
  - antybiotyków o ogólnym działaniu z grupy tetracyklin w dawkach leczniczych (doksycyklina 200 mg/d. w dwóch dawkach podzielonych, tetracyclina 1000 mg/d. w dwóch dawkach podzielonych);
  - antybiotyków działających miejscowo (erytromycyna, klindamycyna, metronidazol w formie kremów);
  - kremu z witaminą K;
  - słabych kortykosteroidów działających miejscowo w formie kremów lub aerozoli (2% hydrokortyzon, deksametazon, triamcynolon) lub silnych kortykosteroidów (np. betametazon, dezonid, mometazon) z zasady nie dłużej niż przez kilka dni, maksymalnie 2 tygodnie;
  - jeżeli tetracykliny o działaniu ogólnym nie są już skuteczne, to zaleca się zastosowanie antybiotyków z grupy cefalosporyn;
  - w przypadku zmian krostkowych należy rozważyć wykonanie posiewu ze zmian ropnych i antybiogramu pod kątem celowanej antybiotykoterapii.
3. Nasilone zmiany trądzikopodobne w 3. stopniu według CTCAE v. 4.0 wymagają:
  - zastosowania antybiotyku o działaniu ogólnym według antybiogramu;
  - zastosowania prednizonu (0,5 mg/kg mc.) lub deksametazonu *p.o.*;
  - rozważenia zastosowania izotretynoiny (nigdy w skojarzeniu z tetracyklinami);
  - konsultacji dermatologicznej;

- zmniejszenia dawki inhibitora EGFR lub jego odstawienia do uzyskania poprawy i zmniejszenia nasilenia toksyczności skórnej.

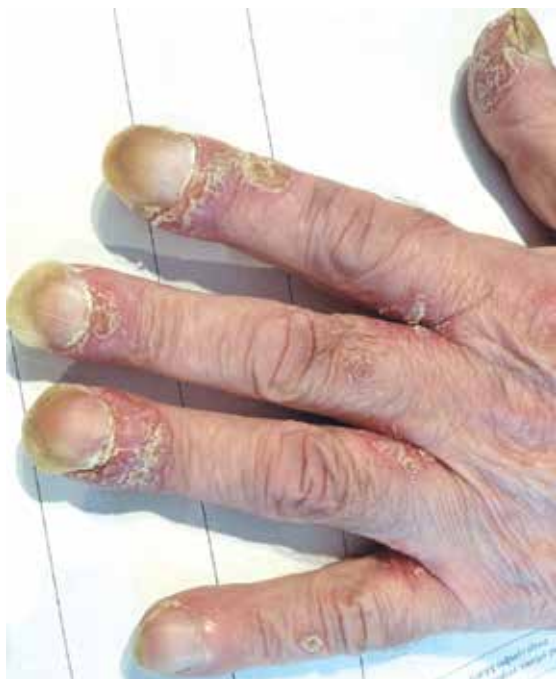Skuteczność afatynibu w terapii NDRP w skojarzeniu z nasileniem toksyczności skórnej opisano wielokrotnie [8], ale w jednej z niedawno opublikowanych prac przedstawiono przypadek 39-letniej pacjentki z potwierdzoną aktywacją EGFR spowodowaną delecją w eksonie 19. genu *EGFR* w nieoperacyjnym guzie prawego płuca typu gruczolakoraka [9]. U chorej pierwsze objawy toksyczności skórnej wystąpiły już po 24 godzinach od włączenia afatynibu i szybko się nasilały do stopnia 3., co wymagało zastosowania skojarzonej terapii interwencyjnej z przerwaniem podawania leku na 3 dni, a następnie kontynuacji leczenia w dawce zmniejszonej o 25%, to jest 30 mg/dobę. Po miesiącu terapii afatynibem uzyskano znaczną redukcję masy guza i zastosowano resekcję chirurgiczną. Leczenie interwencyjne toksyczności skórnej u pacjentki obejmowało glikokortykosteroidy o działaniu ogólnym (deksametazon) i miejscowym o wzrastającej sile działania (hydrokortyzon, triamcynolon, klobetazol) z powodu nasilenia stanu zapalnego i silnych dolegliwości subiektywnych, systemową antybiotykoterapię (doksycyklina 2 razy po 100 mg *p.o.*) i leki antyhistaminowe nowej i starej generacji (feksofenadyna, hydroksyzyna).

#### Paronichia podczas terapii afatynibem

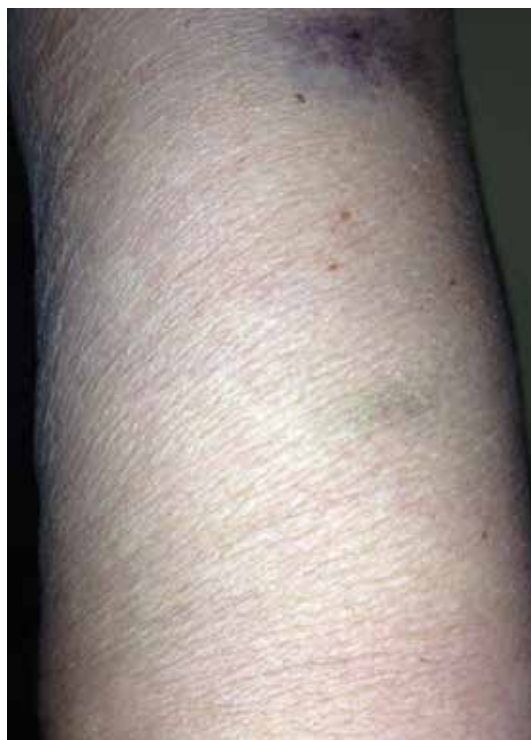Zapalenie wałów paznokciowych w różnym stopniu nasilenia dotyczy około 50% pacjentów otrzymujących afatynib [9] i powoduje silne dolegliwości bólowe prowadzące do uszkodzenia płytki paznokciowej (ryc. 5). Zanokcica predysponuje do nadkażeń bakteryjnych (częściej Gram-ujemnymi bakteriami: *Klebsiella pneumoniae*, *Pseudomonas aeruginosa*, rzadziej Gram-dodatnimi: *Staphylococcus aureus*), jeszcze rzadziej infekcji drożdżakowych (*Candida spp.*). W przypadku ropnego wycieku należy wykonać posiew i zastosować celowaną antybiotykoterapię lub antybiotyk o szerokim spektrum działania [10].

Leczenie zanokcicy polega na stosowaniu leków o działaniu miejscowym i ogólnym oraz na:

- wykluczeniu infekcji wtórnej;
- unikaniu silnych detergentów, mydeł przeciwbakteryjnych;
- ograniczeniu kontaktu z wodą;
- stosowaniu przymoczek z octu lub wodnego roztworu jodyny (Betadine);
- leczeniu przeciwzapalnym średniej lub silnej mocy glikokortykosteroidami aplikowanymi zewnętrznie;
- stosowaniu na zmiany o typie bujającej ziarniny okład z 0,25-procentowego roztworu azotanu srebra;
- stosowaniu antybiotyków o działaniu miejscowym w maści;



**Rycina 5.** Zapalenie wałów paznokciowych w stopniu 2. wg *Common Terminology Criteria for Adverse Events v. 4.0* u chorego podczas terapii inhibitorem EGFR. W badaniu mikologicznym wykluczono zakażenie drożdżakowe i grzybicze



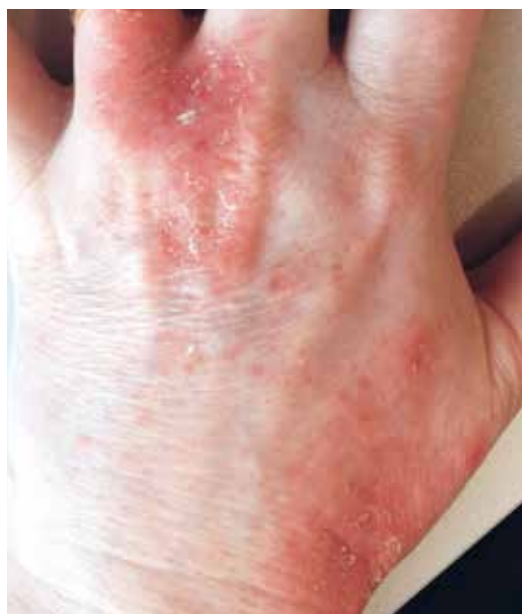**Rycina 6.** Skóra z wyraźnymi objawami wysuszenia u 60-letniej pacjentki otrzymującej terapię inhibitorem EGFR

- wykorzystaniu maści recepturowej z anestetyką;
- zastosowaniu antybiotyków o działaniu ogólnym z grupy tetracyklin (przeciwzapalnie) lub chinolonów (infekcja florą bakteryjną Gram-ujemną).

### Sucha skóra i świąd

Sucha skóra występuje u 30% pacjentów leczonych afatynibem (ryc. 6), podczas gdy świąd dotyczy większego odsetka – około 50% [9]. W przypadku suchej skóry zaleca się pielęgnację emolientową, którą można porównać z terapią w atopowym zapaleniu skóry [11]. Czasami trudno jest odróżnić wyprysk kontaktowy z podrażnienia, wynikający na przykład z nadmiernego moczenia rąk, od wyprysku alergicznego kontaktowego. Dobrze zebrany wywiad może naprowadzić na ustalenie przyczyny zapalnie zmienionej skóry, tak jak u pacjentki, która robiła weki na zimę, nie zabezpieczając rąk rękawiczkami, podczas terapii afatynibem (ryc. 7).

Z zasady do natłuszczenia skóry lepiej stosować preparaty specjalistyczne i dermokosmetyki, które odbudowują i regenerują płaszcz lipidowy i z zasady pozbawione są działania zatykającego (okluzyjnego), które nasila występowanie zmian trądzikowych. Specjalistyczne preparaty emolientowe najlepiej nabyć w aptece. W przypadku pękającej skóry warto zasto-



**Rycina 7.** Wyprysk kontaktowy z podrażnienia u pacjentki podczas terapii afatynibem, która intensywnie moczyła ręce w okresie letnim, przygotowując weki na zimę. Zastosowanie kolejnych glikokortykosteroidów o działaniu miejscowym bez natłuszczenia skóry i ograniczenie kontaktu z wodą nie przyniosłoby poprawy leczniczej. Skóra podczas terapii anti-EGFR staje się bardzo wrażliwa i wolniej regeneruje

sować kremy z kilkuprocentowym mocznikiem w celu zmiękczenia i nawodnienia twardej warstwy rogowej, ponieważ mocznik stanowi naturalny składnik czynnika nawilżającego naskórka (NMF, *natural moisturizing factor*). Na bolesne pęknięcia naskórka, tak zwane szczeliny, można zastosować antybiotyki w maści lub połączenie antybiotyku z glikokortykosteroidem (np. gentamycyna z betametazonem przez kilka dni). W przypadku braku poprawy, utrzymywania się lub nasilenia suchości skóry zaleca się konsultację dermatologiczną [12].

W przypadku świądu można zalecić preparat glikokortykosteroidowy o umiarkowanej mocy 2 razy dziennie lub miejscowo lek przeciwświądowy z polidokanolem, tanią lub 0,5-procentowym mentolem. Z dobrym efektem stosuje się także leki przeciwhistaminowe nowej generacji: lewocetytyzynę, desloratadynę, feksofenadynę, lub starej generacji na noc: hydroksyzynę w dawce 25 mg. W przypadku braku skuteczności zaleca się konsultację dermatologiczną i leki z grupy agonistów GABA (np. gabapentynę) [13].

### Hiperkeratoza rąk i stóp

W przypadku hiperkeratozy rąk i stóp zaleca się stosowanie:

- środków zmiękczających zawierających mocznik na grube nawarstwienia skóry;
- środków złuszczących z kwasem salicylowym (mogą powodować pieczenie w pęknięciach i szczelinach);
- środków normalizujących rogowacenie na bazie retinoidów (mogą powodować pieczenie i drażnić);
- preparatów skojarzonych glikokortykosteroidu średniej mocy z kwasem salicylowym w maści;
- bawełnianych rękawiczek i natłuszczenia tłustym kremem na noc;
- w szczelinach i pęknięciach maści z antybiotykiem lub glikokortykosteroidu z antybiotykiem.

### Inne działania niepożądane związane ze stosowaniem afatynibu

Inne przykłady toksyczności skórnej podczas terapii afatynibem obejmują zapalenie błony śluzowej jamy ustnej, zaburzenia kosmetyczne wzrostu włosów, nadmierny porost, łysienie, wrastające rzęsy lub rzadkie poważne powikłania, między innymi zespół Stevensa-Johnsona. W przypadku wystąpienia silnie rumieniowych zmian, pęcherzy, zmian krwotocznych lub nasilonych dolegliwości, takich jak ból i pieczenie skóry, pacjent powinien być pilnie skonsultowany dermatologicznie, ponieważ szybka interwencja dermatologiczna może zahamować rozwój poważnych powikłań rzadziej związanych

z toksycznością skórą afatynibu, tak jak to opisano w przypadku ciężkiej odmiany rumienia wielopostaciowego [14].

### Wnioski

Skórne działania niepożądane związane z terapią inhibitorami EGFR mogą być bardzo dokuczliwe dla pacjenta, obniżać jakość jego życia i prowadzić do przerwania leczenia nawet u 32% chorych [15]. W prowadzeniu terapii anti-EGFR bardzo ważna jest odpowiednia edukacja pacjenta dotycząca prawidłowej pielęgnacji skóry. Uzasadniona wydaje się także prewencja osutki trądzikopodobnej z zastosowaniem tetracyklin od początku terapii anti-EGFR, która zmniejsza stopień jej nasilenia, dolegliwości subiektywne, a przez to ryzyko modyfikacji terapii onkologicznej.

Dzięki terapii celowanej molekularnie anti-EGFR zacieśniła się współpraca między onkologami i dermatologami z powodu występowania toksyczności skórnej. Receptor naskórkowego czynnika wzrostu jest cząsteczką obficie występującą w skórze, jej przydatkach i błonach śluzowych, gdzie odgrywa istotną rolę w zapewnieniu prawidłowego ich funkcjonowania i regeneracji.

Jeszcze kilka lat temu tworzono rekomendacje dotyczące schematów leczenia zmian skórnych, które były naturalną konsekwencją terapii inhibitorami EGFR, a obecnie podkreśla się znaczącą rolę terapii prewencyjnej, która ma im zapobiegać od samego początku [5, 16]. Jest to niewątpliwie wielki krok w lepszym rozumieniu zjawisk etiopatogenetycznych powikłań skórnych, a wykorzystanie tej wiedzy znajduje odzwierciedlenie w tworzeniu rekomendacji podkreślających rolę i znaczenie działań prewencyjnych w celowanych molekularnie terapiach onkologicznych od pierwszego dnia ich włączenia. Wykorzystanie profilaktyki przekłada się na korzyści dla pacjenta, dotyczące jego wyglądu, jakości życia i zmniejszenia stopnia nasilenia toksyczności skórnej oraz na skuteczność terapii onkologicznej z wykorzystaniem inhibitorów EGFR.

### Piśmiennictwo

1. Ichiki M, Wataya H, Yamada K, et al. Preventive effect of kampo medicine (hangeshashin-to, TJ-14) plus minocycline against afatinib-induced diarrhea and skin rash in patients with non-small cell lung cancer. *Onco Targets Ther.* 2017; 10: 5107–5113.
2. Vokes EE, Chu E. Anti-EGFR therapies: clinical experience in colorectal, lung, and head and neck cancers. *Oncology (Williston Park)* 2006; 20 (5 suppl 2): 15–25.
3. Mendelsohn J, Baselga J. Status of epidermal growth factor receptor antagonists in the biology and treatment of cancer. *J Clin Oncol.* 2003; 21: 2787–2799.
4. Yalçın S, Dizdar O, Yalçın B, Gököz O. Sparing of previously irradiated skin from erlotinib-induced acneiform rash. *J Am Acad Dermatol.* 2008; 58: 178–179.



5. Hofheinz RD, Deplanque G, Komatsu Y, et al. Recommendations for the Prophylactic Management of Skin Reactions Induced by Epidermal Growth Factor Receptor Inhibitors in Patients With Solid Tumors. *Oncologist*. 2016; 21: 1483–1491.
6. SERVICES, U.S.D.O.H.A.H., Common Terminology Criteria for Adverse Events (CTCAE). National Institutes of Health, 2009.
7. Arrieta O, Vega-González MT, López-Macias D, et al. Randomized, open-label trial evaluating the preventive effect of tetracycline on afatinib induced-skin toxicities in non-small cell lung cancer patients. *Lung Cancer*. 2015; 88: 282–288.
8. Morin-Ben Abdallah S, Hirsh V. Epidermal growth factor receptor tyrosine kinase inhibitors in treatment of metastatic non-small cell lung cancer, with a focus on afatinib. *Front Oncol*. 2017; 7: 97.
9. Osborn LP, Cohen PR. Afatinib-associated cutaneous toxicity: A correlation of severe skin reaction with dramatic tumor response in a woman with exon 19 deletion positive non-small-cell lung cancer. *Cureus*. 2016; 8: e763.
10. Fox LP. Nail toxicity associated with epidermal growth factor receptor inhibitor therapy. *J Am Acad Dermatol*. 2007; 56: 460–465.
11. Dreno B, Bensadoun RJ, Humbert P, et al. Algorithm for dermocosmetic use in the management of cutaneous side-effects associated with targeted therapy in oncology. *J Eur Acad Dermatol Venereol*. 2013; 27: 1071–1080.
12. Peuvrel L, Bachmeyer C, Reguiai Z, et al. Survey on the management of skin toxicity associated with EGFR inhibitors amongst French physicians. *J Eur Acad Dermatol Venereol*. 2013; 27: 419–429.
13. Lacouture ME, Schadendorf D, Chu CY, et al. Dermatologic adverse events associated with afatinib: an oral ErbB family blocker. *Expert Rev Anticancer Ther*. 2013; 13: 721–728.
14. Doesch J, Debus D, Meyer C, et al. Afatinib-associated Stevens-Johnson syndrome in an EGFR-mutated lung cancer patient. *Lung Cancer*. 2016; 95: 35–38.
15. Boone SL, Rademaker A, Liu D, Pfeiffer C, Mauro DJ, Lacouture ME. Impact and management of skin toxicity associated with anti-epidermal growth factor receptor therapy: survey results. *Oncology*. 2007; 72: 152–159.
16. Califano R, Tariq N, Compton S, et al. Expert Consensus on the Management of Adverse Events from EGFR Tyrosine Kinase Inhibitors in the UK. *Drugs*. 2015; 75: 1335–1348.