

Anna M. Czarnecka, Piotr Rutkowski

Klinika Nowotworów Tkanek Miękkich, Kości i Czerniaków, Centrum Onkologii — Instytut im. Marii Skłodowskiej-Curie w Warszawie

Jak wykorzystać pełen potencjał leczenia niwolumabem i bezpiecznie go stosować?

How to use the full potential of nivolumab treatment and safely use it?

Adres do korespondencji:

Dr hab. n. med. Anna M. Czarnecka
Klinika Nowotworów Tkanek Miękkich,
Kości i Czerniaków
Centrum Onkologii — Instytut
im. Marii Skłodowskiej-Curie
ul. Roentgena 5, 02–781 Warszawa
Tel.: 22 546 20 27; faks: 22 643 93 75
e-mail: am.czarnecka@coi.pl

STRESZCZENIE

Podstawowym sposobem leczenia systemowego czerniaka przerzutowego jest obecnie zastosowanie immunoterapii z przeciwciałami anti-PD-1 (niwolumabem bądź pembrolizumabem) lub wdrożenie leczenia skojarzonego za pomocą przeciwciał anti-CTLA-4 i anti-PD-1 (przy uwzględnieniu większej toksyczności i wyższych kosztów tego połączenia lekowego oraz ewentualnego wpływu ekspresji PD-L1 i stanu sprawności chorego). W przypadku stwierdzenia obecności mutacji *BRAF* u chorego na czerniaka przerzutowego leczeniem ukierunkowanym molekularnie z wyboru jest immunoterapia lub skojarzenie inhibitorów *BRAF* i *MEK* w pierwszej lub drugiej linii terapii. Do czynników doboru immunoterapii w pierwszej linii leczenia należą tzw. powolna progresja nowotworu i jego mniejsze zaawansowanie. Choć leczenie przeciwciałami anti-PD-1 wiąże się ze stosunkowo niewielkimi objawami ubocznymi, to wymaga doświadczenia, szczególnie w odniesieniu do specyficznych zdarzeń niepożądanych związanych z immunoterapią, w przypadku których wymagane jest przestrzeganie algorytmów postępowania. Problemem pozostaje nadal właściwa ocena odpowiedzi na leczenie, zwłaszcza wykluczenie tzw. pseudoprogresji choroby. Prezentowane w niniejszej pracy przypadki skupiają się właśnie na tych zagadnieniach, związanych z zastosowaniem inhibitorów punktów kontrolnych układu immunologicznego w terapii zaawansowanego czerniaka.

Słowa kluczowe: czerniak, immunoterapia, zapalenie płuc, indukcja remisji

ABSTRACT

Currently, immunotherapy with anti-PD-1 antibodies (nivolumab or pembrolizumab) is the basis of systemic therapy in metastatic melanoma, the other option is combination of anti-CTLA-4 and anti-PD-1 (taking into account higher toxicity and costs, as well as PD-L1 expression level and performance status of patient). In *BRAF*-mutated metastatic melanomas there are two options: molecular targeted therapy with *BRAF* and *MEK* inhibitors or immunotherapy in the first or second line of treatment. Although therapy with anti-PD-1 antibodies is connected with relatively low rate of adverse events, but it requires expertise, especially in terms of specific immune related adverse events, and using the algorithms for toxicity management. The other problem is the correct response assessment and exclusion of so called pseudoprogression of disease. Presented cases focus on these issues related to therapy with immune checkpoint inhibitors in advanced melanoma.

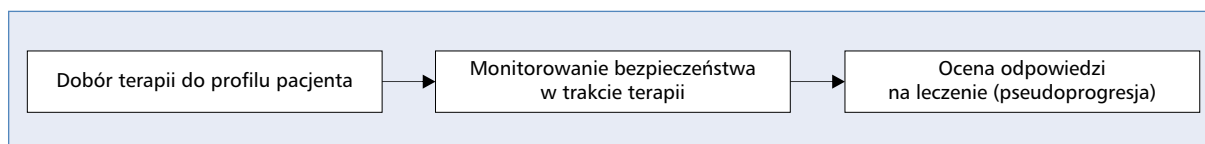
Key words: melanoma, immunotherapy, pneumonia, remission induction

Copyright © 2018 Via Medica
ISSN 2450–1646

Wstęp

Podstawowym sposobem leczenia systemowego czerniaka przerzutowego jest obecnie zastosowanie immunoterapii z przeciwciałami anti-PD-1 (niwolumabem bądź pembrolizumabem) lub wdrożenie leczenia

skojarzonego za pomocą przeciwciał anti-CTLA-4 i anti-PD-1 (przy uwzględnieniu większej toksyczności i wyższych kosztów tego skojarzenia lekowego oraz ewentualnego wpływu ekspresji PD-L1 i stanu sprawności chorego). W przypadku stwierdzenia obecności mutacji *BRAF* u chorego na czerniaka przerzutowego



Rycina 1. Jak wykorzystać pełen potencjał leczenia niwolumabem i bezpiecznie go stosować?

leczeniem ukierunkowanym molekularnie z wyboru jest immunoterapia lub skojarzenie inhibitorów BRAF i MEK w pierwszej lub drugiej linii terapii [1–3]. Brak jest uznanych czynników predykcyjnych, gdyż wartość ekspresji PD-L1 w czerniaku jest wciąż niepewna — chociaż przy braku stwierdzonej immunohistochemicznie ekspresji PD-L1 odpowiedzi na leczenie anty-PD-1 są znacznie rzadsze, to jednak wciąż występują u pewnego odsetka takich chorych. Do czynników doboru immunoterapii w pierwszej linii leczenia należą tzw. powolna progresja nowotworu i jego mniejsze zaawansowanie. Choć leczenie przeciwciałami anty-PD-1 wiąże się ze stosunkowo niewielkimi objawami ubocznymi, to wymaga doświadczenia, szczególnie w odniesieniu do specyficznych zdarzeń niepożądanych związanych z immunoterapią, w przypadku których wymagane jest przestrzeganie algorytmów postępowania. Problemem pozostaje nadal właściwa ocena odpowiedzi na leczenie, zwłaszcza wykluczenie tzw. pseudoprogresji choroby. Prezentowane w niniejszej pracy przypadki skupiają się właśnie na tych zagadnieniach, związanych z zastosowaniem inhibitorów punktów kontrolnych układu immunologicznego w terapii zaawansowanego czerniaka.

Terapia przeciwciałami anty-PD-1 oraz leczenie skojarzone inhibitorami BRAF i MEK są zalecane zarówno w rekomendacjach polskich, europejskich (ESMO, *European Society for Medical Oncology*), jak i amerykańskich (NCCN, *National Comprehensive Cancer Network*) jako standardowa opcja terapeutyczna o potwierdzonej skuteczności w leczeniu zaawansowanych czerniaków [1–3]. Odpowiedź objawowa przy stosowaniu anty-PD-1 jest stosunkowo szybka (występuje w ciągu około 9 tygodni), czyli szybciej niż w przypadku ipilimumabu, ale wolniej niż w przypadku leków ukierunkowanych molekularnie. Zarówno dla niwolumabu/pembrolizumabu, jak i dla terapii skojarzonej inhibitorami BRAF i MEK w grupie chorych na przerzutowe czerniaki z obecnością mutacji *BRAF* mediana przeżyć całkowitych (OS, *overall survival*) na podstawie danych z badań klinicznych wynosi obecnie około 2 lat (czyli około 4 razy dłużej niż przed 5 laty). Nie wiadomo ostatecznie, czy w tej grupie leczenie należy rozpoczynać od immunoterapii, czy od zastosowania leków ukierunkowanych molekularnie, dlatego konieczne jest pozostawienie możliwości decyzji zespołowi leczącemu. Bez wątpliwości aktywność leczenia ukierunkowanego molekularnie inhibitorami BRAF+MEK jest zachowana po immunoterapii. W ramach obowiązujących w Polsce programów lekowych

istnieje obecnie możliwość wyboru pierwszej linii terapii u chorych z obecnością mutacji *BRAF* — leczenie można rozpoczynać od immunoterapii lub od zastosowania inhibitorów BRAF+MEK i w przypadku ewentualnej progresji wdrożyć leczenie alternatywne. W przypadku czerniaków o dłuższym okresie progresji choroby (*slow progressors*; jak w jednym z omawianych poniżej przypadków) należy rozważyć zastosowanie immunoterapii w pierwszej linii. Co interesujące, również w przypadku leczenia skojarzonego anty-PD-1 z anty-CTLA-4 [4] lepsze wyniki uzyskuje się dla leczenia skojarzonego w porównaniu z monoterapią anty-PD-1 przy obecności mutacji *BRAF*.

Przypadek 1

Niwolumab w pierwszej linii leczenia u pacjenta z mutacją *BRAF* z wolną progresją choroby

U 39-letniego pacjenta bez obciążenia usunięto guzek owłosionej skóry głowy. Badanie histopatologiczne ujawniło czerniaka *in situ*. Podczas kolejnej wizyty, miesiąc później, pacjentowi usunięto z czoła guzek, w którym rozpoznano czerniaka o grubości 2,5 mm wg Breslowa. W następnym miesiącu chory został poddany zabiegowi wycięcia z odpowiednim marginesem blizny po biopsji wycinającej zmiany pierwotnej. Jednocześnie wykonano biopsję wartowniczych węzłów chłonnych. W badaniu histopatologicznym nie znaleziono komórek czerniaka. Osiem miesięcy później u chorego doszło do wznowy miejscowej na skórze głowy, którą resekowano, uzyskując histopatologiczne potwierdzenie czerniaka. Zlecone w tym czasie badanie pozytonowej tomografii emisyjnej (PET-CT, *positron emission tomography-computed tomography*) wskazało brak rozsiewu czerniaka. Po kolejnych trzech miesiącach ponownie doszło do wznowy w bliźnie po resekcji zmiany pierwotnej, którą także usunięto chirurgicznie, podobnie jak stwierdzoną w kolejnym miesiącu wieloguzkową wznowę na owłosionej skórze głowy, gdzie usunięto wszystkie ogniska choroby. Ze względu na kolejne wznowy miejscowe w drugim miesiącu po resekcji trzeciej wznowy chorego poddano radioterapii uzupełniającej na łożę po wznowach, uzyskując szesnastomiesięczny okres wolny nawrotu choroby. W osiemnastym miesiącu po resekcji trzeciej wznowy w badaniu przedmiotowym stwierdzono rozsiew do węzłów chłonnych szyjnych po stronie lewej,

przy czym zgodnie z wynikiem PET-CT był to rozsiew izolowany. Następnie wykonano limfadenektomię szyjną lewostronną, uzyskując histopatologiczne potwierdzenie rozsiewu czerniaka do 4/40 węzłów chłonnych. W drugim miesiącu po zabiegu chory został poddany radioterapii uzupełniającej na okolicę węzłów chłonnych szyjnych, przyusznych i ausznych po stronie lewej. W tym samym czasie doszło do kolejnej wznowy w bliźnie w okolicy czołowo-ciemieniowej po stronie lewej, którą usunięto. W trzecim miesiącu po resekcji chory był leczony radioterapią w połączeniu z hipertermią. Otrzymał łącznie 50 Gy w 25 frakcjach. Po kolejnych dziewięciu miesiącach w badaniu przedmiotowym rozpoznano wznowę w węzle chłonnym okolicy podżuchwowej lewej, a zlecone kolejne badanie PET-CT wykazało, że rozsiew obejmował poza węzłem podżuchwowym także tkankę podskórną prawego dołu podkolanowego oraz płuco prawe (pojedynczy guzek). Chory pozostawał przez cały czas w stanie ogólnym dobrym, bez dolegliwości. Zlecone wówczas badanie genetyczne wskazało na występowanie w guzie mutacji w kodonie V600 genu *BRAF*. Chory został skierowany na metastazektomię guzka płata górnego płuca prawego, a miesiąc później na resekcję guzków okolic podżuchwowej lewej i podkolanowej prawej. W obu zmianach potwierdzono rozsiew czerniaka. W drugim miesiącu po resekcji u chorego zastosowano radioterapię uzupełniającą na obszar dołu podkolanowego lewego w dawce całkowitej 50 Gy w 25 frakcjach. Podczas wizyty kontrolnej po upływie pięciu i pół roku od resekcji pierwszej zmiany w badaniu przedmiotowym stwierdzono liczne zmiany podejrzane, w tym guzek na skórze głowy w okolicy ciemieniowej prawej o średnicy ok. 2 cm, guzek na skórze głowy w okolicy ciemieniowej lewej o średnicy ok. 1 cm, powiększone węzły chłonne przyuszne po stronie prawej o średnicy ok. 2 cm, a także powiększone do 1 cm węzły chłonne szyjne po stronie lewej. Badanie PET-CT potwierdziło wzmocniony wychwyty fludeoksyglukozy (FDG) w guzkach skóry i tkanki podskórnej głowy w okolicy ciemieniowej prawej o wielkości 12 mm i lewej o wielkości 5 mm, a także węzłach chłonnych przedusznych prawych — guzek 12 mm — i szyjnych lewych — guzek 13 mm. W następnym miesiącu po badaniu chory został zakwalifikowany do rozpoczęcia terapii w programie lekowym NFZ z immunoterapią czerniaka. Chory spełnił kryteria włączenia do programu i rozpoczął leczenie niwolumabem w dawce należącej 3 mg/kg mc. Po wdrożeniu terapii klinicznie wystąpiła regresja zmian, potwierdzona w badaniu obrazowych zgodnie z kryteriami RECIST 1.1 (*Response Evaluation Criteria In Solid Tumors*). Chory otrzymał bez powikłań 25 kursów leczenia i nadal jest poddawany terapii. Podczas rocznego leczenia w programie lekowym z niwolumabem u chorego nie wystąpiły żadne istotne klinicznie działania niepożądane stosowanego leku.

Przypadek 2

Bezpieczeństwo zastosowania niwolumabu w leczeniu zaawansowanego czerniaka

Siedemdziesięcioletni mężczyzna został skierowany do chirurga w celu usunięcia zmiany skórnej z okolicy nadłopatkowej po stronie lewej. Pacjent przy przyjęciu był w stanie ogólnym dobrym [ECOG (skala sprawności według *Eastern Cooperative Oncology Group*) 1, skala Karnofsky'ego 90], bez dolegliwości i w badaniu przedmiotowym nie stwierdzono większych odchyłeń od normy. W wywiadzie odnotowano, że mężczyzna od ośmiu lat był leczony z powodu nadciśnienia tętniczego — dobrze kontrolowanego. Po zabiegu w badaniu histopatologicznym stwierdzono czerniaka guzkowego (*melanoma malignum nodulare epithelioides exulceratum cutis*) o głębokości nacieku 5 mm wg Breslowa, z owrzodzeniem, co odpowiadało zaawansowaniu guza pierwotnego pT4b. Odczyn immunohistochemiczne S100(+), HMB 45(+), CK(-) potwierdziły rozpoznanie. Guz nowotworowy był zbudowany z komórek epiteloidalnych o wertykalnej fazie wzrostu, a indeks mitotyczny oceniono na 12/10 HPF (*high-power fields*; pole widzenia o dużym powiększeniu). Nie stwierdzono angioinwazji i naciekania okołonerwowego, a nacieki limfocytarne były średnio obfite. W następnym miesiącu u chorego przeprowadzono zabieg wycięcia blizny oraz wykonano biopsję wartowniczych węzłów chłonnych. Preparaty pobrane podczas zabiegu nie zawierały komórek czerniaka. W skórze i węzle chłonnym stwierdzono zaawansowania choroby zostało zatem ocenione na pN0(sn-) (i-). W badanym materiale nie wykryto mutacji *BRAF V600E*. Zgodnie z zaawansowaniem choroby i dostępnymi opcjami terapeutycznymi pacjent pozostawał pod obserwacją w ramach poradni onkologicznej. Po szesnastu miesiącach od resekcji zmiany pierwotnej w wykonanym badaniu CT opisano w obu płatach wątroby dość liczne hipodensyjne zmiany ogniskowe o wielkości do 25 mm, powiększone i niejednorodne węzły chłonne w okolicy wnęki wątroby (23 × 26 mm) oraz pomiędzy żyłą wrotną a żyłą główną dolną (26 × 34 mm). W badaniu rezonansu magnetycznego (MRI, *magnetic resonance imaging*) ośrodkowego układu nerwowego nie opisano patologii typowych dla zmian przerzutowych. W badaniach laboratoryjnych nie odnotowano istotnych odchyłeń. Ze względu na przerzuty czerniaka chory został zakwalifikowany do programu lekowego z immunoterapią niwolumabem i rozpoczął leczenie w dawce należącej co dwa tygodnie. Po szóstym kursie niwolumabu w kontrolnym badaniu CT stwierdzono, że guzki w wątrobie uległy istotnemu zmniejszeniu do 6–8 mm, a węzły chłonne jamy brzusznej pozostawały w granicach normy. Chory uzyskał częściową odpowiedź (PR, *partial*

response) wg RECIST 1.1. Pacjent kontynuował terapię niwolumabem bez istotnych dolegliwości, wyniki badań laboratoryjnych utrzymywały się w granicach normy, lecz podczas wizyty zaplanowanej w celu podania dziesiątego kursu niwolumabu chory zgłosił występowanie od kilku dni okresowo nasilającej się duszności wysiłkowej, suchego kaszlu oraz stanów gorączkowych do 38,5°C. W badaniach laboratoryjnych do istotnych odchyłań należały stężenie białka C-reaktywnego (CR, *C-reactive protein*) — 121 jednostek oraz liczba białych krwinek (WBC, *white blood cells*) — $14,19 \times 10^3/\text{mm}^3$; pozostałe wyniki badań pozostawały w normie, w tym posiew krwi i moczu oraz echokardiografia serca. Jednak w badaniu rentgenowskim (RTG) klatki piersiowej opisano zapalne zagęszczenia miąższowe w zakresie płuca lewego w polach środkowym i dolnym. Konsultujący pulmonolog ocenił te wyniki jako śródmiąższowe zapalenie płuc z podejrzeniem zapalenia typu immunologicznego z nadkażeniem bakteryjnym. Zgodnie z takim rozpoznaniem chory otrzymał steroidoterapię deksametazonem $2 \times 8 \text{ mg}$ i antybiotykoterapię ceftazydymem $3 \times 1,0 \text{ g i.v./dobę}$ oraz cyprofloksacyną $2 \times 400 \text{ mg i.v.}$ Po dziesięciu dniach leczenia wykonano badanie CT, które ujawniło zmłeczenie miąższu płucnego w segmencie 9. i 10. płuca lewego. Jednocześnie w zakresie oceny zaawansowania czerniaka w wątrobie wielkość zmian przerzutowych pozostawała jak w badaniu poprzednim. Po konsultacji pulmonologa steroidoterapię zmieniono na metyloprednizolon w dawce $2 \times 4 \text{ mg p.o.}$ Po miesiącu wykonano kontrolne badanie CT klatki piersiowej, które uwidocznilo lepszą powietrznąść płuc. Wobec braku objawów stanu zapalnego płuc chorego zakwalifikowano do kontynuacji terapii niwolumabem i otrzymał on kolejne dziesięć podań leku. Kolejnym dwóm podaniom niwolumabu także nie towarzyszyły powikłania. Zgodnie z zaleceniem pulmonologa chory otrzymuje podtrzymująco metyloprednizolon $1 \times 4 \text{ mg/dobę p.o.}$ Obecnie nie gorączkuje, nie zgłasza kaszlu, a parametry laboratoryjne pozostają bez istotnych odchyłań.

Przypadek 3

Pseudoprogresja u chorego z mutacją *BRAF* leczonego w pierwszej linii niwolumabem

Sześćdziesięcioośmioletni chory został skierowany do ośrodka onkologicznego z rejonu z powodu czerniaka pT4a skóry grzbietu w okolicy łędźwiowej lewej. W dniu pierwszej konsultacji blizna nie wykazywała cech wznowy, a obwodowe węzły chłonne były niewyczuwalne. Pacjent, zgodnie z wywiadem lekarskim, był leczony z powodu nadciśnienia tętniczego oraz choroby Meniere'a, przeżył też operacje wszczepienia endoprotez obu stawów biodrowych. W badaniach laboratoryjnych,

RTG klatki piersiowej oraz ultrasonografii (USG) jamy brzusznej z pierwszej wizyty nie stwierdzono istotnych odchyłań. W tym samym miesiącu chory został poddany biopsji węzłów chłonnych wartowniczych pachowych lewych oraz radykalnemu wycięciu blizny po usunięciu czerniaka skóry pleców. Pod kontrolą gamma kamery i barwnika zidentyfikowano i usunięto dwa wartownicze węzły chłonne. W badaniu histopatologicznym opisano wieloogniskowe zmiany przerzutowe czerniaka do 9 mm, z ogniskowym naciekaniem poza torebkę węzła w obu węzłach chłonnych. Wyjściowo zaawansowanie choroby ustalono na pT4aN2a. Ze względu na zmiany przerzutowe węzłów wartowniczych wykonano limfadenektomię pachową lewą, która ujawniła podtorebkowy przerzut czerniaka do jednego węzła chłonnego (1/6) o największym wymiarze przerzutu 1,6 mm, bez przekraczania torebki węzła chłonnego. Ponadto opisano przerzut czerniaka do tkanki tłuszczowo-włóknistej w sąsiedztwie blizny łącznotkankowej o wielkości 18 mm oraz zatory z komórek czerniaka w naczyniach limfatycznych. W badanym materiale wykryto mutację 1799T>A, tj. p.(Val600Glu), w genie *BRAF*. Podczas wizyty kontrolnej miesiąc po zabiegu klinicznie stwierdzono w lewym dole pachowym masywny rozsiew *in transit*. W wykonanym badaniu CT opisano wznowę czerniaka pod postacią kilku guzków 4 mm w skórze w okolicy operowanej oraz guzka $14 \times 13 \text{ mm}$ w bliznie i kilka satelitarnych zmian o średnicy do 8 mm. Po konsultacji wielospecjalistycznej chory został zdyskwalifikowany z radioterapii miejscowej pachy oraz elektrochemioterapii i skierowany do leczenia w programie lekowym NFZ z immunoterapią czerniaka i rozpoczął przyjmowanie niwolumabu. Po szóstym kursie niwolumabu w kontrolnym badaniu CT opisano wzrost guzków w skórze i tkance podskórnej w okolicy lewego dołu pachowego oraz pojawienie się powiększonych węzłów chłonnych — największy $20 \times 17 \text{ mm}$, a w bliznie pooperacyjnej uwidoczniono — jak poprzednio — guzek tkankowy $13 \times 12 \text{ mm}$ oraz kilka drobnych guzków (do 8 mm) wzmacniających się po kontraście dożylnym. Zespół wielospecjalistyczny ocenił możliwość pseudoprogresji u chorego i zdecydowano o kontynuacji leczenia niwolumabem. W kontrolnym badaniu CT wykonanym po następnych pięciu kursach niwolumabu opisano znacznego stopnia zmniejszenie się guzków w skórze i tkance podskórnej w okolicy lewego dołu pachowego oraz węzłów chłonnych — największy $10 \times 8 \text{ mm}$, a guzek tkankowy w bliznie pooperacyjnej zmniejszył się do $10 \times 7 \text{ mm}$. Pacjent kontynuował bez powikłań przyjmowanie niwolumabu i po piętnastym kursie leczenia zmiany przerzutowe w skórze i tkance podskórnej w okolicy lewego dołu pachowego stały się niemierzalne, a węzły chłonne pachowe prawe opisano jako niepowiększone. Chory kontynuuje leczenie bez powikłań.

Dyskusja

Mutacje genu *BRAF* (*V600E* i *V600K*) występują u około połowy pacjentów z nowo rozpoznany czerniakiem, a obecność mutacji *BRAF V600* jest w praktyce klinicznej ważnym czynnikiem decydującym o wyborze pierwszej i kolejnych linii leczenia. Przyjęło się, że pacjenci z obniżonym stanem sprawności i szybko progresującą chorobą, a także tacy, których szacowana oczekiwana długość życia jest krótsza niż trzy miesiące, mogą nie odnieść korzyści z pierwszej linii leczenia immunoterapią i powinni raczej otrzymać inhibitory BRAF/MEK, gdyż czas do uzyskania odpowiedzi w wypadku leczenia inhibitorami punktów kontrolnych wynosi najczęściej 8–12 tygodni. W praktyce klinicznej leczenie pierwszego rzutu inhibitorami BRAF lub inhibitorami BRAF w połączeniu z inhibitorami MEK może nie zawsze stanowić optymalną strategię terapeutyczną dla wszystkich pacjentów i — jak wskazują ostatnie badania — należy obecnie rozważyć także możliwość rozpoczęcia immunoterapii. Immunoterapia zwyczajowo jest preferowaną metodą postępowania u pacjentów z niewielką masą nowotworu lub chorobą bezobjawową w leczeniu pierwszego rzutu ze względu na możliwość osiągnięcia długotrwałych odpowiedzi. Należy jednak pamiętać, że w badaniu NCT01072175 wykazano, że istotnie długie przeżycia osiągają także chorzy z niskim stężeniem LDH leczeni skojarzeniem inhibitorów BRAF i MEK — 75% z nich żyło po 2 latach, 62% — po 3 latach i 45% — po 5 latach. Podgrupa z niskim wyjściowym stężeniem LDH i przerzutami w mniej niż trzech narządach osiągnęła 51% przeżycia po 5 latach [6]. Stężenie LDH wpływa więc na odpowiedzi na leczenie zarówno niwolumabem, jak i inhibitorami BRAF i MEK. W badaniu NCT01844505 (CA209-067) u chorych z podwyższonym stężeniem LDH (36% badanych) mediana przeżycia wolnego od progresji (PFS, *progression free survival*) wyniosła 4,2 miesiąca w ramieniu z chorymi leczonymi niwolumabem i ipilimumabem, 2,8 miesiąca w ramieniu z chorymi leczonymi niwolumabem, 2,63 w ramieniu z chorymi leczonymi ipilimumabem. Jednocześnie odsetki obiektywnych odpowiedzi wynosiły, odpowiednio: 44,7%, 30,4% i 9,6%. Z kolei badaniu Check-Mate067 chorzy na czerniaka z mutacją *BRAF* osiągnęli PFS 11,73 miesiąca (ramię z niwolumabem + ipilimumabem), 5,62 miesiąca (niwolumab monoterapia), a chorzy bez tej mutacji 11,24 miesiąca (n + i) oraz 7,89 miesiąca (n). Odsetek obiektywnych odpowiedzi wyniósł 36,7% u chorych z mutacją *BRAF* i 46,8 u chorych bez mutacji [7, 8]. Podobnie w grupie pacjentów wcześniej leczonych ipilimumabem w badaniu NCT01721746 (CA209037) wśród chorych otrzymujących niwolumab odsetek obiektywnych odpowiedzi w grupie z mutacją *BRAF* wyniósł 23%, a w grupie bez mutacji — 34% [9]. Jednocześnie ostatnie doniesienia pokazują, że skojarzenie anty-

-PD1 i anty CTLA-4 (niwolumab + ipilimumab) może być skuteczne i prowadzić do powstania długotrwałych odpowiedzi także u chorych z wysokim stężeniem LDH, czego nie wykazano dla skojarzenia inhibitorów BRAF i MEK [10].

Podczas immunoterapii należy pamiętać, że toksyczność płucna stanowi poważne zagrożenie i często bywa nierozpoznawana ze względu na nakładanie się objawów choroby podstawowej czy zmiany o typie *lymphangitis carcinomatosa*. Zapalenie płuc w stopniu 1.–4. toksyczności rozpoznaje się u 2–4% pacjentów, w tym u 1–2% w stopniu ≥ 3 ; w 0,2% przypadków zapalenie płuc okazało się śmiertelne. Częstość ta jest 1,5-krotnie wyższa u chorych leczonych skojarzeniem anty-PD1 i anty-CTLA-4. Zapalenie płuc rozpoznawano dotychczas między drugim tygodniem a dziewiętnastym miesiącem terapii, z medianą 2,8 miesiąca czasu leczenia immunoterapią. Poza zgłaszaną dusznością i kaszlem do rozpoznania niezbędne jest badanie radiologiczne (co najmniej RTG). Leczenie, poza przerwą w immunoterapii, obejmuje podawanie prednizolonu 1 mg/kg/dobę w stopniu 2. zapalenia i 2 mg/kg/dobę w stopniu 3. Należy pamiętać, że dawka steroidów stosowanych dożylnie powinna być zredukowana w okresie co najmniej sześciu tygodni. W praktyce klinicznej dożylnie podawanie metyloprednizolonu w dawce 1–2 mg/kg/dobę należy kontynuować przez co najmniej pięć dni, a następnie możliwa jest zmiana na doustny prednizolon w dawce 1 mg/kg/dobę na minimum trzy dni; kolejno należy planować redukcję dawki prednizolonu do nie więcej niż 60 mg/dobę (zależnie od masy ciała chorego). Po wypisie z oddziału redukcja dawki steroidów, zależnie od objawów toksyczności, powinna być stopniowana o 10 mg prednizolonu co 7 dni, a przy dawce 10 mg/dobę należy ją zredukować po 5 mg, także co 7 dni. Przy dawce 5–10 mg prednizolonu nadnercza podejmują powtórnie pracę, ale u pacjentów obciążonych i w starszym wieku stopniowa redukcja dawki (co 2 dni) może być prowadzona po 1 mg [11].

Badania obrazowe u chorych leczonych immunoterapią powinny być oceniane z uwzględnieniem skali irRC (*Immune-related Response Criteria*) ze względu na możliwe zjawisko pseudoprogresji [12]. Wczesne pseudoprogresje są definiowane jako $\geq 25\%$ wzrostu wielkości guzów lub nowe zmiany wykryte podczas oceny obrazowania po 12 tygodniach, co jednak nie jest potwierdzone jako progresja, zgodnie z kryteriami odpowiedzi związanymi z odpowiedzią immunologiczną (irRC) przy następczej ocenie. Opóźnioną pseudoprogresję definiuje się jako $\geq 25\%$ wzrostu wielkości zmian targetowych lub nową zmianę w każdej ocenie obrazowania przeprowadzonej po pierwszej ocenie obrazowania, która nie zostanie potwierdzona jako progresja według irRC przy późniejszej ocenie obrazowej. Badania wykazały, że 8,9% pacjentów z czerniakiem leczonych ipilimumabem

doświadczają pseudoprogresji, klasyfikowanych jako wczesne pseudoprogresje (4,6%) lub opóźnione pseudoprogresje (4,3%). Opisano także możliwość dwóch i więcej pseudoprogresji u tego samego chorego [13]. Pseudoprogresje mogą występować w trakcie trwania immunoterapii wielokrotnie, aż do momentu potwierdzenia rzeczywistej progresji w kolejnym następującym badaniu obrazowym po minimum czterech tygodniach, kiedy następuje dalsze zwiększenie sumy wymiarów zmian o co najmniej 5 mm. Przy ocenie pseudoprogresji w wypadku zmian węzłowych i podskórnych pomocne jest badanie USG z oceną przepływów naczyniowych, w którym w wypadku pseudoprogresji perfuzja guzów jest niższa [14].

Piśmiennictwo

1. NCCN Clinical Practice Guidelines in Oncology. Melanoma 2018.
2. Rutkowski P, Jeziorski A. Nowe terapie w czerniakach. *Via Medica*, Gdańsk 2016: 188.
3. Rutkowski P, Wysocki PJ, Nasierowska-Guttmejer A, et al. Cutaneous melanomas. *Oncology in Clinical Practice*. 2017; 13(6): 241–258 doi: DOI: 10.5603/OCP.2017.0038, doi: [10.5603/OCP.2017.0038](https://doi.org/10.5603/OCP.2017.0038).
4. D'Angelo SP, Larkin J, Sosman JA, et al. Efficacy and Safety of Nivolumab Alone or in Combination With Ipilimumab in Patients With Mucosal Melanoma: A Pooled Analysis. *J Clin Oncol*. 2017; 35(2): 226–235, doi: [10.1200/JCO.2016.67.9258](https://doi.org/10.1200/JCO.2016.67.9258), indexed in Pubmed: [28056206](https://pubmed.ncbi.nlm.nih.gov/28056206/).
5. Marconcini R, Spagnolo F, Stucci LS, et al. Italian Melanoma Intergroup (IMI). Current status and perspectives in immunotherapy for metastatic melanoma. *Oncotarget*. 2018; 9(15): 12452–12470, doi: [10.18632/oncotarget.23746](https://doi.org/10.18632/oncotarget.23746), indexed in Pubmed: [29552325](https://pubmed.ncbi.nlm.nih.gov/29552325/).
6. Long GV, Eroglu Z, Infante J, et al. Long-Term Outcomes in Patients With BRAF V600-Mutant Metastatic Melanoma Who Received Dabrafenib Combined With Trametinib. *J Clin Oncol*. 2018; 36(7): 667–673, doi: [10.1200/JCO.2017.74.1025](https://doi.org/10.1200/JCO.2017.74.1025), indexed in Pubmed: [28991513](https://pubmed.ncbi.nlm.nih.gov/28991513/).
7. Wolchok JD, Rollin L, Larkin J. Nivolumab and Ipilimumab in Advanced Melanoma. *N Engl J Med*. 2017; 377(25): 2503–2504, doi: [10.1056/NEJMc1714339](https://doi.org/10.1056/NEJMc1714339), indexed in Pubmed: [29262279](https://pubmed.ncbi.nlm.nih.gov/29262279/).
8. Larkin J, Chiarion-Sileni V, Gonzalez R, et al. Combined Nivolumab and Ipilimumab or Monotherapy in Untreated Melanoma. *N Engl J Med*. 2015; 373(1): 23–34, doi: [10.1056/NEJMoa1504030](https://doi.org/10.1056/NEJMoa1504030), indexed in Pubmed: [26027431](https://pubmed.ncbi.nlm.nih.gov/26027431/).
9. Weber J, D'Angelo S, Minor D, et al. Nivolumab versus chemotherapy in patients with advanced melanoma who progressed after anti-CTLA-4 treatment (CheckMate 037): a randomised, controlled, open-label, phase 3 trial. *The Lancet Oncology*. 2015; 16(4): 375–384, doi: [10.1016/S1470-2045\(15\)70076-8](https://doi.org/10.1016/S1470-2045(15)70076-8).
10. Spain L, Schmid T, Gore M, et al. Efficacy of the combination of ipilimumab and nivolumab following progression on pembrolizumab in advanced melanoma with poor risk features. *Eur J Cancer*. 2017; 75: 243–244, doi: [10.1016/j.ejca.2016.12.040](https://doi.org/10.1016/j.ejca.2016.12.040), indexed in Pubmed: [28242501](https://pubmed.ncbi.nlm.nih.gov/28242501/).
11. Haanen JB, Carbonnel F, Robert C, et al. ESMO Guidelines Committee. Management of toxicities from immunotherapy: ESMO Clinical Practice Guidelines for diagnosis, treatment and follow-up. *Ann Oncol*. 2017; 28(suppl_4): iv119–iv142, doi: [10.1093/annonc/mdx225](https://doi.org/10.1093/annonc/mdx225), indexed in Pubmed: [28881921](https://pubmed.ncbi.nlm.nih.gov/28881921/).
12. Duchnowska R. Pseudoprogression during immunotherapy of cancers. *Oncology in Clinical Practice*. 2017; 13(2): 57–60.
13. Ozaki Y, Shindoh J, Miura Y, et al. Serial pseudoprogression of metastatic malignant melanoma in a patient treated with nivolumab: a case report. *BMC Cancer*. 2017; 17(1): 778, doi: [10.1186/s12885-017-3785-4](https://doi.org/10.1186/s12885-017-3785-4), indexed in Pubmed: [29162045](https://pubmed.ncbi.nlm.nih.gov/29162045/).
14. Imafuku K, Hata H, Kitamura S, et al. Ultrasonographic findings can identify 'pseudoprogression' under nivolumab therapy. *Br J Dermatol*. 2017; 177(6): 1726–1731, doi: [10.1111/bjd.15198](https://doi.org/10.1111/bjd.15198), indexed in Pubmed: [27873302](https://pubmed.ncbi.nlm.nih.gov/27873302/).