

Witold Owczarek¹, Piotr Rutkowski², Monika Słowińska³, Wojciech Wysocki⁴, Marta Sołtysiak¹, Zbigniew I. Nowecki², Aleksandra Lesiak⁵, Krzysztof Herman⁴, Rafał Czajkowski⁶, Lidia Rudnicka⁷, Arkadiusz Jeziorski⁸

¹Wojskowy Instytut Medyczny, Centralny Szpital Kliniczny MON w Warszawie

²Centrum Onkologii — Instytut im. M. Skłodowskiej-Curie w Warszawie

³Centralny Szpital Kliniczny MSW w Warszawie

⁴Centrum Onkologii — Instytut im. M. Skłodowskiej-Curie, Oddział w Krakowie

⁵Klinika Dermatologii i Wenerologii, Uniwersytet Medyczny w Łodzi

⁶Szpital Uniwersytecki nr 1 im. dr. A. Jurasza w Bydgoszczy

⁷Warszawski Uniwersytet Medyczny, Szpital Kliniczny im. Dzieciątka Jezus

⁸Uniwersytet Medyczny w Łodzi, Wojewódzki Szpital Specjalistyczny im. Kopernika

Zalecenia dotyczące leczenia raka podstawnokomórkowego i raka kolczystokomórkowego przygotowane przez Sekcję Onkologiczną Polskiego Towarzystwa Dermatologicznego i Sekcję Akademia Czerniaka Polskiego Towarzystwa Chirurgii Onkologicznej

Recommendations on the treatment of basal cell carcinoma and squamous cell carcinoma prepared by the Oncology Department of the Polish Dermatology Society and the Melanoma Academy Department of the Polish Society of Oncological Surgery

Artykuł jest tłumaczeniem pracy:

Owczarek W, Rutkowski P, Słowińska M et al. Recommendations on the treatment of basal cell carcinoma and squamous cell carcinoma prepared by the Oncology Department of the Polish Dermatology Society and the Melanoma Academy Department of the Polish Society of Oncological Surgery. *Oncol Clin Pract* 2015; 11: 246–255.

Należy cytować wersję pierwotną.

Adres do korespondencji:

Prof. dr hab. n. med. Witold Owczarek
Wojskowy Instytut Medyczny,
Centralny Szpital Kliniczny MON
w Warszawie

STRESZCZENIE

Rak podstawnokomórkowy (BCC) oraz rak kolczystokomórkowy (SCC) są najczęściej występującymi nowotworami złośliwymi u osób rasy kaukaskiej. Pomimo że rzadko prowadzą do powstawania przerzutów i zgonu chorego, to stanowią jednak bardzo istotny problem kliniczny, ponieważ charakteryzują się naciekaniami i niszczeniem sąsiadujących tkanek i struktur, co sprawia, że stają się powodem poważnych defektów estetycznych i znacząco upośledzają jakość życia chorych. U pacjentów w trakcie przewlekłej immunosupresji lub z genetyczną predyspozycją mogą mieć jednak agresywny i prowadzący do śmierci przebieg. Z tego powodu Sekcja Onkologiczna Polskiego Towarzystwa Dermatologicznego oraz Sekcja Akademia Czerniaka Polskiego Towarzystwa Chirurgii Onkologicznej, na podstawie aktualnych wytycznych europejskich, rekomendacji amerykańskich *National Comprehensive Cancer Network* (wersja 1.2015) oraz interwencyjnych recenzji publikacji opracowanych przez *Cochrane Skin Group*, podjęła próbę usystematyzowania zasad postępowania diagnostyczno-terapeutycznego oraz ustalenia jednorodnych zasad prewencji pierwotnej i wtórnej u pacjentów z podejrzeniem/rozpoznananiem raka podstawnokomórkowego lub kolczystokomórkowego. W pracy przedstawiono aktualne zalecenia dotyczące rozpoznania i leczenia raków skóry, uwzględniając korzyści oraz problemy z nim związane, a także wytyczne monitorowania pacjentów po terapii.

Słowa kluczowe: rak podstawnokomórkowy, rak kolczystokomórkowy, rozpoznanie, leczenie

ABSTRACT

Basal cell carcinoma (BCC) and squamous cell carcinoma (SCC) are the most frequent malignant neoplasms among Caucasian patients. Despite the fact that they seldom metastasise and are not directly fatal, they constitute a significant clinical issue. Such cancers infiltrate surrounding tissues and destroy the surrounding structures, e.g. bones and cartilages, as a result of which such structures develop into severe aesthetic defects and significantly deteriorate the life quality of the patients. Among patients from the high-risk group (namely patients under chronic immunosuppression or those genetically predisposed to develop UV-induced skin cancers) skin cancers may be aggressive and fatal. The Oncology Department of the Polish Dermatology Society (Polish: Sekcja Onkologiczna Polskiego Towarzystwa Dermatologicznego — PTD) and the Melanoma Academy Department of the Polish Society of Oncological Surgery (Polish: Sekcja Akademia Czerniaka Polskiego Towarzystwa Chirurgii Onkologicznej — PTChO), based on the current European guidelines, American recommendations of the National Comprehensive Cancer Network (revision 1.2015), and interventional reviews of publications elaborated by the Cochrane Skin Group, attempted to systemise the diagnostic and therapeutic procedures and determine homogenous rules of primary and secondary prevention in patients suspected/diagnosed with a basal cell or squamous cell carcinoma. This paper presents actual recommendations regarding skin cancer diagnosis and treatment, taking all related benefits and challenges into consideration, as well as recommendations for post-treatment patient monitoring.

Key words: basal cell carcinoma — BCC, squamous cell carcinoma — SCC, diagnosis, treatment

Copyright © 2015 Via Medica
ISSN 2450-1646
www.opk.viamedica.pl

Wprowadzenie

Rak podstawnocomórkowy (BCC, *basal cell carcinoma*) oraz rak kolczystocomórkowy (SCC, *squamous cell carcinoma*) są najczęściej występującymi nowotworami złośliwymi u osób rasy kaukaskiej. Mimo że rzadko prowadzą do powstawania przerzutów i zgonu chorego, to stanowią bardzo istotny problem kliniczny. Charakteryzują się naciekaniem okolicznych tkanek i niszczeniem sąsiadujących struktur, takich jak kości i chrząstki, co sprawia, że stają się powodem poważnych defektów estetycznych i znacząco upośledzają jakość życia chorych. Wśród pacjentów z grup wysokiego ryzyka (tzn. osób w trakcie przewlekłej immunosupresji lub z genetyczną predyspozycją do zachorowania na nowotwory skóry indukowane promieniowaniem UV) raki skóry mogą mieć agresywny i prowadzący do śmierci przebieg. Należy również podkreślić, że u chorych, którzy uprzednio chorowali na raka skóry, częściej niż w ogólnej populacji stwierdza się czerniaka [1].

Sekcja Onkologiczna Polskiego Towarzystwa Dermatologicznego (PTD) oraz Sekcja Akademia Czerniaka Polskiego Towarzystwa Chirurgii Onkologicznej (PTChO) na podstawie aktualnych wytycznych europejskich, rekomendacji amerykańskich *National Comprehensive Cancer Network* (NCCN) (wersja 1.2015) oraz interwencyjnych recenzji publikacji opracowanych przez *Cochrane Skin Group* podjęły próbę usystematyzowania zasad postępowania diagnostyczno-terapeutycznego oraz ustalenia jednorodnych zasad prewencji pierwotnej i wtórnej u pacjentów z podejrzeniem/rozpoznanem BCC lub SCC. Należy zaznaczyć, że opracowanie nie obejmuje problematyki dotyczącej stanów przednowotworowych (m.in. rogowacenia słonecznego), jak również raków kolczystocomórkowych czy płaskonabłonko-

wych zlokalizowanych w obrębie narządów płciowych, łożyska paznokci i jamy ustnej.

Epidemiologia

Raki skóry stanowią 75% wszystkich rozpoznawanych nowotworów złośliwych [2]. Ryzyko zachorowania na nie w ciągu życia (u osób rasy kaukaskiej) przekracza 20%. Zachorowalność wykazuje tendencję rosnącą wraz z wiekiem pacjentów (najwięcej zachorowań notuje się w 8. dekadzie życia). W 2011 roku w Polsce zarejestrowano 11 439 nowych przypadków (5408 u mężczyzn i 6031 u kobiet), co odpowiada zachorowalności wynoszącej odpowiednio 7,5% i 8,3% [2, 3]. Niestety, w tej grupie nowotworów należy się spodziewać znacznego stopnia niedorejestrowania wynikającego z niepełnej sprawozdawczości do Krajowego Rejestru Nowotworów.

Zdecydowanie najczęstszym rakiem skóry jest BCC — stanowi około 80% wszystkich raków skóry. Na drugim miejscu znajduje się SCC, stanowiący 15–20% raków skóry [2]. Inne postacie są znacząco rzadsze [4].

Czynniki ryzyka

Szybko rosnąca zachorowalność na BCC i SCC jest związana między innymi z nadmierną ekspozycją na promieniowanie ultrafioletowe (UV). Głównych przyczyn odpowiadających za coraz częstsze występowanie raków skóry upatruje się w zmianie stylu życia i sposobu ubierania się, „modzie” na opaleniznę, migracji ludzi o fototypie I, II i III skóry w regiony świata o dużym nasłonecznieniu, w stałych pobytach w rejonach gór-

Tabela 1. Czynniki ryzyka rozwoju raka skóry (na podstawie [6])

Czynniki ryzyka rozwoju raka skóry		SCC	BCC
Czynniki środowiskowe	Kumulacyjna dawka UV		×
	Intensywne przerywane kąpiele słoneczne	×	
	Promieniowanie jonizujące	×	×
	Ekspozycja na substancje chemiczne*	×	(×)
	Infekcje HPV	×	
Czynniki genetyczne	Nikotynizm	×	
	I fenotyp skóry	×	×
	Skóra pergaminowa i barwnikowa	×	×
	Albinizm „oczno-skórny”	×	(×)
	Nabłonkowa dysplazja brodawkowata	×	
	Pęcherzowe oddzielenie się naskórka	×	
	Zespół Fergusona-Smitha	×	
	Zespół Muira-Torre’a	×	(×)
	Zespół Bazexa		×
	Zespół Rombo		×
	Zespół Gorfina-Goltza		×
Przewlekłe choroby skóry	Przewlekłe niegojące się owrzodzenia	×	
	Długo utrzymujący się:		
	— toczeń rumieniowaty skórny		
	— liszaj płaski (nadżerkowy)	×	
	— liszaj twardzinowy		
	Porokeratoza	×	
Znamię łojowe		×	
Immunosupresja	Stan po przeszczepie narządu	×	(×)
	Innego rodzaju immunosupresja, np. zespół AIDS, zakażenie HPV	×	

SCC (*squamous cell carcinoma*) — rak kolczystokomórkowy; BCC (*basal cell carcinoma*) — rak podstawnocomórkowy; HPV (*human papilloma virus*) — wirus brodawczaka ludzkiego; AIDS (*acquired immune deficiency syndrome*) — zespół nabytego braku odporności

*Substancje chemiczne: arsen, olej mineralny, smoła węglowa, sadza, iperyt azotowy, aromatyczne związki policykliczne — pochodne bifenylu, 4,4'bipyridyl, psoralen (z UVA) [1, 2, 4–6]

skich lub niskich szerokościach geograficznych, a także w korzystaniu z lamp emitujących promieniowanie UV (tzw. solariów). Istotnym czynnikiem ryzyka rozwoju BCC i SCC jest również narażenie zawodowe na promieniowanie UV osób wykonujących pracę na zewnątrz i niestosujących żadnej formy fotoprotekcji [5]. W tabeli 1 przedstawiono czynniki ryzyka rozwoju raka skóry.

Diagnostyka

Rozpoznanie wstępne ustala się na podstawie badania podmiotowego i charakterystycznego dla BCC oraz SCC obrazu klinicznego. W obrębie głowy i szyi zlokalizowanych jest 80% raków skóry, pozostałe 20% występuje na kończynach i tułowie [3, 5]. Warto zaznaczyć, że w drugiej z tych grup stwierdza się także zwiększone ryzyko rozwoju czerniaka.

Raki skóry często charakteryzują się wieloogniskowym rozwojem. Dotyczy to w szczególności chorych po 70. roku życia o znacznym stopniu fotouszkodzenia skóry. Nierzadko stwierdza się u nich nawet kilkanaście ognisk BCC, liczne ogniska rogowacenia słonecznego, jak i ogniska choroby Bowena lub czerniaki. Z tego powodu bardzo istotne jest precyzyjne przeprowadzenie badania podmiotowego i przedmiotowego. Wobec udowodnionej licznymi publikacjami przydatności dermoskopii w diagnostyce wczesnych nowotworów skóry zaleca się, aby tę szybką i nieinwazyjną metodę diagnostyczną traktować jako stały element badania przedmiotowego [7–9]. Szczególnie ważne jest wykonanie badania dermoskopowego w przypadkach nietypowych, wymagających wykluczenia zmian o odmiennej etiologii (diagnostyka różnicowa), ocenę zmian o niewielkim rozmiarze, jak również zróżnicowania ognisk rogowacenia słonecznego z przedinwazyjnym SCC (*in situ*).

Badanie to powinno być również wykorzystywane do oceny rozległości ogniska nowotworu przed planowanym leczeniem, a także do oceny radykalności tego leczenia i monitorowania pacjentów po leczeniu.

Refleksyjna konfokalna mikroskopia skaningowa, jako kolejna nieinwazyjna procedura diagnostyczna, z uwagi na jej bardzo ograniczoną dostępność wciąż pozostaje metodą wykorzystywaną głównie w celach naukowych.

W przypadkach niejednoznacznych oraz w celu wyboru metody terapeutycznej nadal „złotym standardem” pozostaje badanie histopatologiczne wycinka zmiany skórnej. Typ histopatologiczny nowotworu oraz stopień zaawansowania wraz z oceną stanu pacjenta będą miały decydujące znaczenie przy podejmowaniu dalszych decyzji.

Podejrzenie zmiany inwazyjnej (objawiające się głębokim naciekiem, zajęciem tkanek i struktur położonych poniżej lub w sąsiedztwie guza, tj. mięśni, kości, nerwów, węzłów chłonnych, gałki ocznej) jest wskazaniem do rozszerzenia diagnostyki o takie badania obrazowe, jak tomografia komputerowa (TK), rezonans magnetyczny (MRI, *magnetic resonance imaging*) [1, 4, 5, 7, 10–12]. W przypadku stwierdzenia w badaniu przedmiotowym lub w badaniu obrazowym powiększonych regionalnych węzłów chłonnych należy wykonać biopsję cienkoigłową lub pobrać cały węzeł do badania histopatologicznego [1, 4].

Kolejnym etapem jest ocena występowania czynników prognostycznych dotyczących konkretnej zmiany nowotworowej, które decydują o jej przynależności do grupy wysokiego lub niskiego ryzyka (tab. 2 i 3) oraz ocena stopnia zaawansowania według Amerykańskiego Towarzystwa do Walki z Rakiem (AJCC, *American Joint Committee on Cancer*) rewizja z 2009 roku (tab. 4).

Brantsch i wsp. w prospektywnym badaniu trwającym 20 lat (średni czas obserwacji wyniósł 43 miesiące) i obejmującym 615 pacjentów wykazał korelację pomiędzy głębokością naciekania SCC i częstością występowania wznowy miejscowej/rozsiwu. W przypadku, gdy głębokość naciekania nie przekraczała 2 mm, częstość nawrotów wyniosła 0%. W przypadku naciekania na głębokość od 2,1 mm do 6 mm — częstość nawrotów wynosiła 4%, a gdy naciekanie przekraczało 6 mm — 16%. Inwazyjność nowotworu korelowała także z oceną głębokości naciekania według skali Clarka. Wymienione czynniki mają istotne znaczenie rokownicze.

Zalecenia diagnostyczno-terapeutyczne

U chorych na raki skóry nadrzędnym celem postępowania jest doszczętne usunięcie tkanek nowotworowych. Dlatego w pierwszej kolejności należy wybierać metody odznaczające się największą doszczętnością i jednocześnie najmniejszym ryzykiem niepowodzenia miejscowego.

Wybór terapii powinien być warunkowany:

- oceną kliniczną, liczebnością i rozmiarami ognisk raków skóry;
- typem histopatologicznym;
- stopniem inwazyjności nowotworu, ryzykiem jego nawrotu miejscowego i odległego (ryzykiem odległych przerzutów oraz wznowy miejscowej);
- zachowaniem funkcji narządu/części ciała i ostatecznego efektu estetycznego okolicy poddanej leczeniu;
- skutecznością terapii ocenianą jako odsetek nawrotów w ciągu 4–6 miesięcy oraz 3–5 lat (weryfikowaną badaniem przedmiotowym, dermoskopowym, histopatologicznym);
- tolerancją leczenia (dolegliwości bólowe, czas leczenia, działania niepożądane, ryzyko powikłań);
- dostępnością danej metody terapeutycznej;
- stanem immunokompetencji pacjenta;
- indywidualnymi preferencjami pacjenta.

Na rycinie 1 przedstawiono algorytm postępowania diagnostyczno-terapeutycznego w przypadku podejrzenia raka skóry.

Postępowanie chirurgiczne często jest najszybszą oraz najskuteczniejszą metodą prowadzącą do wyleczenia, jednak wybierając strategię działania, należy uwzględnić między innymi zaawansowany wiek chorego i liczne obciążenia internistyczne, aspekt psychologiczny oraz estetyczny. Dlatego w niektórych przypadkach dopuszczalne jest zastosowanie alternatywnych wobec wycięcia metod leczenia (w szczególności w przypadku raków o niskim ryzyku nawrotu).

Należy podkreślić, że nadal brakuje dobrych jakościowo, porównawczych badań dotyczących różnych metod leczenia raków skóry. Większość publikacji dotyczy zmian w lokalizacji, która wiąże się z niskim ryzykiem nawrotów/inwazyjności. Leczenie chirurgiczne w przypadku raka skóry (z wyjątkiem zmian nieoperacyjnych) nadal pozostaje „złotym standardem” [1, 4, 5, 7].

Leczenie raka skóry — leczenie podstawowe

Wycięcie z oceną histopatologiczną marginesów chirurgicznych

Jest to najczęściej stosowana metoda leczenia raka skóry (zarówno w przypadku dużego, jak i małego ryzyka nawrotu). Zaleca się zachowanie marginesu operacyjnego wynoszącego co najmniej 4 mm w przypadku BCC i 6 mm w przypadku SCC. W odniesieniu do raka należącego do grupy wysokiego ryzyka zaleca się śródoperacyjną kontrolę doszczętności (chirurgia mikrograficzna Mohsa). Jeżeli nie ma takiej możliwości, rekomenduje się szersze marginesy wycięcia — 10 mm.

Tabela 2. Ocena ryzyka dla raka kolczystokomórkowego (na podstawie [1, 3, 4])

Czynniki ryzyka nawrotu miejscowego i odległego SCC		
Lokalizacja i rozmiar	Zmiana niskiego ryzyka	Zmiana wysokiego ryzyka
	Obszar L < 20 mm	Obszar L ≥ 20 mm
	Obszar M < 10 mm	Obszar M ≥ 10 mm
	Obszar H < 6 mm	Obszar H ≥ 6 mm
Brzegi zmiany	Dobrze, ostro odgraniczone	Granice nieostre
Guz pierwotny/nawrotowy	Pierwotny	Nawrotowy
Immunosupresja	Nie	Tak
Wcześniejsza radioterapia lub przewlekły proces zapalny w obrębie guza	Nie	Tak
Szybki wzrost guza	Nie	Tak
Objawy neurologiczne	Nie	Tak
Stopień histologicznego zróżnicowania	Dobrze lub średnio zróżnicowany G1, G2	Nisko zróżnicowany G3
Grubość guza	< 2 mm	≥ 2 mm
Naciekanie nerwów oraz naczyń	I–III poziom wg Clarka	IV–V poziom wg Clarka
	Nie	Tak
Typ histopatologiczny	— <i>metatypicus</i>	— <i>acantholiticus</i>
	— <i>verrucosus</i>	— <i>desmoplasticus</i>
	— <i>fusiformis</i>	— <i>adenoidalis, adenoidosquamousus</i>
	— <i>mixtus</i>	— <i>mucosoadenoidalis</i>
		— <i>fusiformis</i> (po radioterapii)

SCC (*squamous cell carcinoma*) — rak kolczystokomórkowy

Obszary: L — tułów i kończyny z wyłączeniem przedniej powierzchni podudzia, rąk, stóp, kostek i paznokci; M — część środkowa twarzy, policzki, czoło, skóra owłosiona głowy, szyja, przednia powierzchnia podudzia; H — głowa i szyja z wyłączeniem obszaru M, genitalia, ręce i stopy

Tabela 3. Ocena ryzyka nawrotu dla raka podstawnokomórkowego (na podstawie [1, 3, 4])

Czynniki ryzyka nawrotu BCC		
Lokalizacja i rozmiar	Zmiana niskiego ryzyka	Zmiana wysokiego ryzyka
	Obszar L < 20 mm	Obszar L ≥ 20 mm
	Obszar M < 10 mm	Obszar M ≥ 10 mm
	Obszar H < 6 mm	Obszar H ≥ 6 mm
Brzegi zmiany	Dobrze, ostro odgraniczone	Granice nieostre
Guz	Pierwotny	Nawrotowy
Immunosupresja	Nie	Tak
Wcześniejsza radioterapia	Nie	Tak
Typ histopatologiczny	— powierzchniowy	— bliznowaciejący
	— guzkowy	— twardzinopodobny
	— <i>fibroepithelioma</i>	— metatypowy
	— rogowaciejący	— naciekający
	— mieszkowocystowaty	— zmiany mikroguzkowe w jakimkolwiek obszarze guza
Naciekanie okołonерwowe	Nie	Tak

BCC (*basal cell carcinoma*) — rak podstawnokomórkowy

Obszary: L — tułów i kończyny z wyłączeniem przedniej powierzchni podudzia, rąk, stóp, kostek i paznokci; M — część środkowa twarzy, policzki, czoło, skóra owłosiona głowy, szyja, przednia powierzchnia podudzia; H — głowa i szyja z wyłączeniem obszaru M, genitalia, ręce i stopy

Tabela 4. Klasyfikacja stopni zaawansowania raka skóry (2009 r.)

CECHA T (zmiana pierwotna)*

Tx	Brak możliwości oceny
T0	Bez cech zmiany pierwotnej
Tis	Rak <i>in situ</i>
T1	Nowotwór o największym wymiarze ≤ 2 cm z < 2 czynnikami wysokiego ryzyka [#]
T2	Nowotwór o największym wymiarze > 2 cm lub nowotwór o każdym wymiarze z ≥ 2 czynnikami wysokiego ryzyka [#]
T3	Nowotwór z naciekaniem szczęki, zuchwy, oczodołu lub kości skroniowej
T4	Nowotwór z naciekaniem szkieletu lub okołonerwowe nacieki na podstawę czaszki

*Nie dotyczy klinicznej postaci raka kolczystokomórkowego powieki; [#]czynniki wysokiego ryzyka zmiany pierwotnej (cecha T)

Czynniki wysokiego ryzyka

Głębokość nacieku zmiany pierwotnej	> 2 mm
Poziom nacieku wg Clarka \geq IV	Nacieki przestrzeni okołonerwowych
Lokalizacja zmiany	Małżowina uszna Czerwień wargowa Warga niepokryta włosami
Zróżnicowanie	Żle zróżnicowany lub niezróżnicowany

CECHA N (regionalne węzły chłonne)

Nx	Brak możliwości oceny
N0	Bez przerzutów do węzłów chłonnych
N1	Przerzut do pojedynczego węzła chłonnego, położonego w spływie po stronie pierwotnej zmiany; wielkość węzła ≤ 3 cm w największym wymiarze
N2	Przerzut do pojedynczego węzła chłonnego, położonego w spływie po stronie pierwotnej zmiany; wielkość węzła > 3 cm, ale < 6 cm; lub do licznych węzłów chłonnych po stronie zmiany pierwotnej, jednak żaden węzeł chłonny nie jest większy niż 6 cm; lub obustronne przerzuty albo przerzuty na przeciwną stronę niż zmiana pierwotna, jednak węzły chłonne < 6 cm
N2a	Przerzut do pojedynczego węzła chłonnego, położonego w spływie po stronie pierwotnej zmiany; wielkość węzła > 3 cm, ale < 6 cm
N2b	Przerzut do licznych węzłów chłonnych po stronie pierwotnej zmiany, jednak żaden węzeł chłonny nie jest większy niż 6 cm
N2c	Przerzuty obustronne lub przerzuty na przeciwną stronę niż zmiana pierwotna, jednak węzły chłonne nie większe niż 6 cm
N3	Przerzut do węzła chłonnego o wielkości > 6 cm w największym wymiarze

CECHA M (przerzuty odległe)

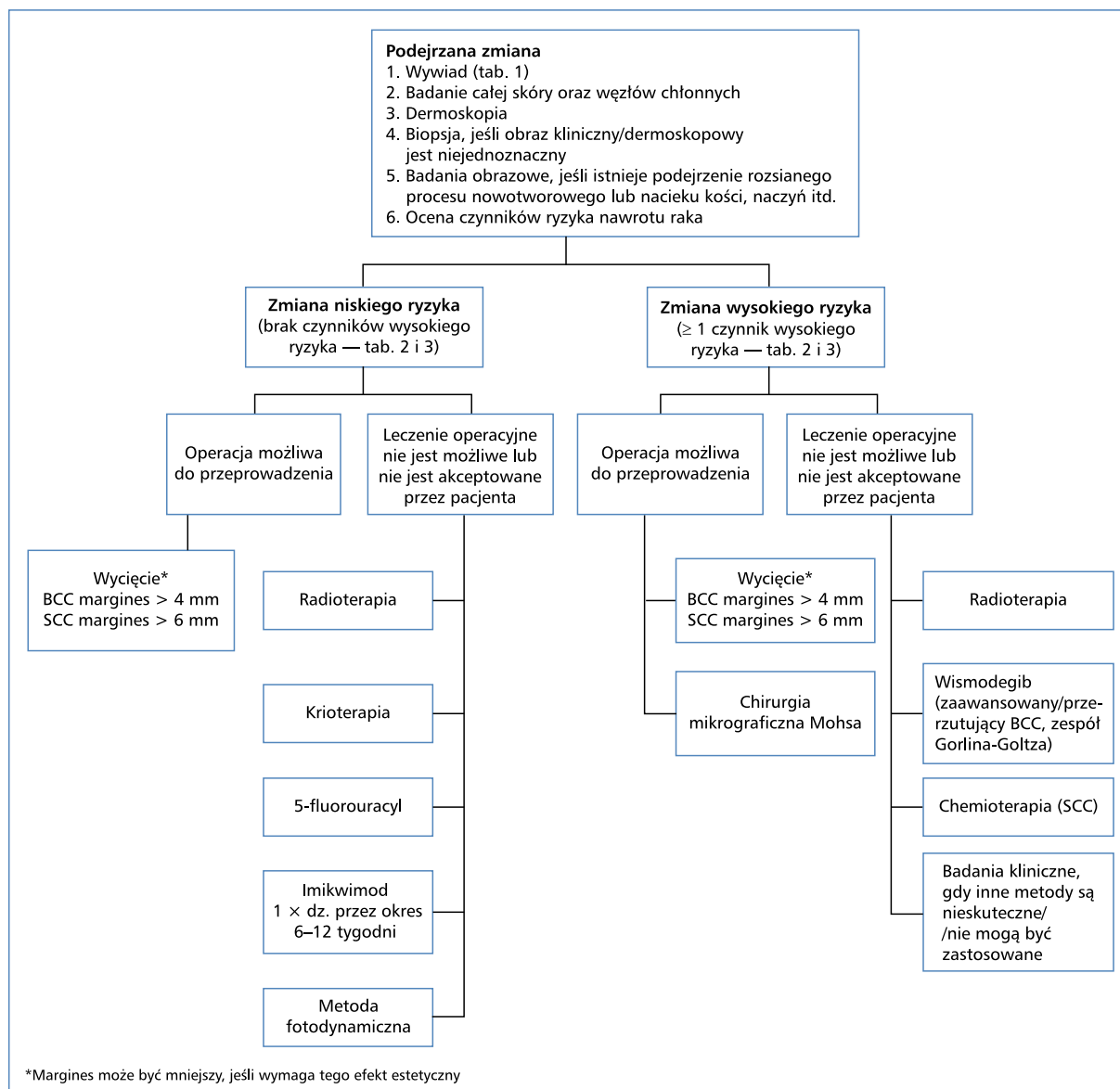
M0	Bez przerzutów
M1	Obecne przerzuty

STOPNIE ZAAWANSOWANIA CHOROBY NOWOTWOROWEJ

Stopień 0	Tis	N0	M0
Stopień I	T1	N0	M0
Stopień II	T2	N0	M0
Stopień III	T3	N0	M0
	T1	N1	M0
	T2	N1	M0
	T3	N1	M0
Stopień IV	T1	N2	M0
	T2	N2	M0
	T3	N2	M0
	T każdy	N3	M0
	T4	N każdy	M0
	T każdy	N każdy	M1

HISTOLOGICZNE STOPNIE ZŁOŚLIWOŚCI (G)

Gx	Nie może być oceniony
G1	Dobrze zróżnicowany
G2	Średnio zróżnicowany
G3	Żle zróżnicowany
G4	Niezróżnicowany



Rycina 1. Zalecane postępowanie diagnostyczno-terapeutyczne w przypadku podejrzenia raka skóry. BCC (*basal cell carcinoma*) — rak podstawnokomórkowy; SCC (*squamous cell carcinoma*) — rak kolczystokomórkowy

W przypadku, gdy tak rozległe marginesy niezmięnionej nowotworowo skóry wpływają negatywnie na efekt kosmetyczny, można rozważyć wycięcie radykalne z mniejszym marginesem (margines R0, czyli margines wolny od komórek nowotworowych w badaniu histopatologicznym), gdyż jest wymagany w przypadku operacji metodą chirurgii mikrograficznej Moshsa. Chirurgia mikrograficzna Mohsa polega na warstwowym wycinaniu guza z śródoperacyjną oceną zamrożonych skrawków pochodzących z brzegów oraz dna łoża po guzie. Poszczególne wycinki są szczegółowo oznakowywane tak, aby w następstwie uzyskanych wyników poszerzyć wyłącznie te marginesy operacyjne, w których stwierdzono komórki nowotworowe. Procedura

ta pozwala na radykalne wycięcie guza z możliwie największym zaoszczędzeniem tkanek zdrowych [1, 4, 5, 7, 10].

Radioterapia

Radioterapia samodzielna może być stosowana w przypadkach BCC i SCC (zarówno o niskim, jak i wysokim ryzyku nawrotu) u pacjentów powyżej 60. roku życia, jako alternatywa dla pierwotnego wycięcia zmiany. W szczególności metoda ta znajduje zastosowanie u pacjentów z chorobą Bowena o dużych rozmiarach lub w przypadku wieloogniskowości, a także u osób, które nie wyraziły zgody na wycięcie.

Radioterapię uzupełniającą stosuje się w przypadkach zaawansowanych lokoregionalnie raków skóry (w szczególności, gdy stwierdza się naciekanie okołonerwowe), po limfadenektomii z powodu przerzutów SCC do regionalnych węzłów chłonnych, a także wówczas, gdy operacja była niedoszczętna i nie ma możliwości radykalizacji chirurgicznej. Zaleca się tę metodę także w przypadku, gdy wycięcie raka skóry przeprowadzono metodą mikrograficzną Mohsa.

Wadą radioterapii jest występowanie wczesnych i odległych powikłań, które mają tendencję do nasilania się w miarę upływu czasu. Należą do nich między innymi: martwica skóry, popromienne zapalenie skóry i błony śluzowej, zmiany pigmentacyjne (trwałe przebarwienia skóry).

Przeciwwskazaniami do zastosowania radioterapii są:

- czynniki genetyczne predysponujące do zespołów związanych z rakiem podstawnokomórkowym;
- *xeroderma pigmentosum*;
- wiek pacjenta poniżej 60. roku życia (przeciwwskazanie względne);
- rak podstawnokomórkowy twardzinopodobny;
- występowanie zmian w lokalizacji: małżowina uszna, ręce, stopy, kończyny oraz okolica narządów płciowych.

Chemioterapia

Dla pacjentów z SCC w fazie rozsiewu nie ma danych, które jednoznacznie potwierdzałyby skuteczność chemioterapii z cisplatyną w monoterapii lub w kombinacji z 5-fluorouracylem (5-FU), interferonem, kwasem cis-retinowym. Dostępne są doniesienia o potencjalnej skuteczności inhibitorów kinazy tyrozynowej receptora naskórkowego czynnika wzrostu (EGFR, *epidermal growth factor receptor*), takich jak cetuksymab i gefitynib, które jednak wymagają przeprowadzenia dalszych badań klinicznych [1, 4–7, 10, 11, 13].

Inhibitory ścieżki Hedgehog

U pacjentów z genetyczną predyspozycją do rozwoju mnogich BCC (zespół Gorlina-Goltza), u chorych z BCC w fazie rozsiewu oraz u tych z regionalnie zaawansowanym BCC, którzy wyczerpali możliwości leczenia chirurgicznego i radioterapii, należy rozważyć leczenie wismodegibem (drobnochąsteczkowym inhibitorem szlaku Hedgehog). Lek ten (w dawce 150 mg/d.) wydłużał czas do progresji choroby, z obiektywnymi odpowiedziami wynoszącymi od 30% do 60%. Najczęstsze zdarzenia niepożądane podczas terapii wismodegibem (u > 30% chorych) obejmują skurcze mięśni, łysienie, zaburzenia smaku, zmniejszenie masy ciała, zmęczenie i nudności [14–16]. Kolejnym inhibitorem szlaku Hedgehog, który

uzyskał już rejestrację w Stanach Zjednoczonych jest sonidegib [14–17].

Badania kliniczne

W przypadku BCC lub SCC o zaawansowaniu regionalnym lub systemowym, u których wyczerpano możliwości terapeutyczne, należy rozważyć włączenie pacjentów do udziału w badaniach klinicznych [1, 4, 14, 15, 17, 18].

Leczenie raków skóry napromienianiem i/lub z zastosowaniem chemioterapii i leczenia celowanego powinno się odbywać w wysokoprofilowych ośrodkach.

Leczenie raka skóry — metody powierzchniowe

W przypadkach BCC i SCC z małym ryzykiem nawrotu można rozważyć zastosowanie powierzchniowych metod leczenia. Ze względu na gorszą skuteczność tych metod ich użycie należy ograniczyć do pacjentów, u których istnieją przeciwwskazania do metod podstawowych (przede wszystkim chirurgicznych). Leczenie powierzchniowe można również rozważyć w odniesieniu do pacjentów z powierzchniowym BCC o niskim ryzyku nawrotu, jeśli spodziewane efekty estetyczne będą lepsze.

5-fluorouracyl

Lek ma zastosowanie w leczeniu rogowacenia słonecznego, BCC szerzącego się powierzchniowo i SCC *in situ*. Preparat stosuje się 2 razy dziennie przez okres 4, 6 lub 11 tygodni w przypadku powierzchniowej postaci BCC (całkowitą odpowiedź uzyskuje się u 90% chorych). W przypadku rogowacenia słonecznego 5-FU stosuje się średnio od 2 do 4 tygodni (całkowita odpowiedź w 82% zmian skórnych) [1, 4–7, 10, 11, 19].

Imikwimod (5%)

Lek ma zastosowanie w leczeniu rogowacenia słonecznego, SCC *in situ*/choroby Bowena oraz nieinwazyjnych postaci BCC szerzącego się powierzchniowo. Krem stosuje się obecnie dłużej (badania wykazały celowość wydłużenia czasu leczenia z 6 do 12 tygodni) i aplikuje częściej (1–2 × dziennie), co skutkuje mniejszym ryzykiem niepowodzenia leczenia. Zastosowanie leku w okluzji w przypadku powierzchniowej i guzkowej postaci BCC do 2 cm średnicy wiąże się z porównywalną skutecznością. Dla przykładu 5 lat bez objawów choroby obserwowano u 84% chorych na postać powierzchniową BCC. U pacjentów immunokompetentnych można stosować wyłącznie krem, zaś w przypadku pacjentów poddanych immunosupresji leczenie imikwimodem po-

winno się łączyć z kriochirurgią, mikrochirurgią Mohsa, metodą fotodynamiczną (PDT, *photodynamic therapy*) [1, 4–7, 10, 11, 19].

Metoda fotodynamiczna

Metoda ta w przypadku raków skóry jest rekomendowana do leczenia BCC szerzącego się powierzchownie i guzkowego oraz w leczeniu SCC *in situ*/choroby Bowena i rogowacenia słonecznego. Dla potrzeb tej metody stosuje się kwas delta-aminolewulinowy (ALA) oraz aminolewulinian metylu (MAL). Źródłami światła mogą być lampy oraz lasery. W randomizowanym wielośrodkowym badaniu oceniano efektywność leczenia 601 ognisk powierzchownie szerzącego się BCC. Po leczeniu remisję nowotworu stwierdzono u 72,8%, u których zastosowano terapię fotodynamiczną z aminolewulinianem metylu (MAL-PDT, *methyl aminolevulinic photodynamic therapy*) (2 sesje w odstępie tygodnia), w porównaniu z 83,4% leczonymi imikwimodem (5 × w tygodniu przez 6 tygodni) oraz 80,1% leczonymi 5-FU (2 × dziennie przez 4 tygodnie) [1, 4, 20, 21].

W innych analizach wykazano skuteczność PDT (definiowaną jako odsetek całkowitych odpowiedzi po 3 miesiącach i 2 latach) w leczeniu rogowacenia słonecznego (odpowiednio 93%, 69%), choroby Bowena (93%, 68%), powierzchownej postaci BCC (93%, 85%) i guzkowej postaci BCC (75–82%, 77% po 60 miesiącach) [20, 21].

W 2013 roku opublikowano konsensus dotyczący leczenia metodą PDT ognisk BCC u pacjentów z zespołem Gorlina-Goltza. Na podstawie analizy 9 prac przeglądowych podsumowujących wyniki uzyskane u 83 chorych uznano przydatność PDT jako bezpiecznej i skutecznej w leczeniu BCC szerzących się powierzchownie i BCC guzkowych o głębokości nacieku poniżej 2 mm. Autorzy konsensusu zalecali, aby częstość wizyt kontrolnych była uzależniona od liczby ognisk BCC, częstości nawrotów oraz lokalizacji zmian. Jako istotną zaletę PDT podkreślono możliwość równoczesnego leczenia wielu zmian [22].

Ocena skuteczności leczenia miejscowego choroby Bowena, na podstawie analizy randomizowanych kontrolowanych badań oceniających skuteczność leczenia po 12 miesiącach obserwacji, została opublikowana w 2013 roku. Wskazano na brak dobrych jakościowo badań. Dostępne publikacje pozwoliły na wykazanie wyższej skuteczności leczenia MAL-PDT niż krioterapii i porównywalną skuteczność w porównaniu z 5-FU oraz podobną skuteczność 5-FU i krioterapii [11, 20].

Z kolei w 2014 roku opublikowano metaanalizę dotyczącą skuteczności leczenia rogowacenia słonecznego, zlokalizowanego na twarzy i/lub skórze głowy, z wykorzystaniem metody MAL-PDT w porównaniu z innymi

procedurami. Po 3 miesiącach od zakończenia terapii skuteczność PDT była o 14% wyższa niż krioterapii [23].

Przegląd systematyczny z 2012 roku badań oceniających skuteczność leczenia miejscowego ognisk rogowacenia słonecznego po 3 miesiącach i 2 latach obserwacji wykazał skuteczność wszystkich badanych metod, z zaznaczeniem, iż najlepsze efekty estetyczne osiągnęto przy zastosowaniu metody PDT i imikwimodu [20]. Metodę fotodynamiczną zalecano na niewielkie obszary, gdyż wykazywała wyższą niż krioterapia skuteczność. Z kolei leczenie miejscowe (imikwimod, 5FU, 3% diklofenak, mebutynian ingenolu) zalecano na rozległe obszary skóry, wykazując ich porównywalną skuteczność [13, 18, 23].

Krioterapia

Krioterapia to technika prowadząca do martwicy komórek guza poprzez obniżenie temperatury tkanek od -50° do -60°C . Ma zastosowanie w leczeniu postaci powierzchownych raków skóry o niskim ryzyku nawrotu i rozmiarach do 2 cm, a także ognisk rogowacenia słonecznego. Nie zaleca się stosowania w zmianach guzkowych. Zróżnicowanie stosowanych technik krioterapii powoduje, że *de facto* nie da się porównywać skuteczności tej metody przedstawianej w różnych badaniach [1, 4, 7].

Komentarz

Z uwagi na brak wiarygodnych dowodów naukowych opartych na randomizowanych badaniach klinicznych wykazujących skuteczność leczenia raków skóry metodą łyżeczowania i elektrodestrukcji, odmiennie w stosunku do zaleceń europejskich i NCCN, Sekcja Onkologiczna PTD oraz Sekcja Akademii Czerniaka PTChO nie rekomendują stosowania tej metody.

Z tych samych powodów Sekcja Onkologiczna PTD i Sekcja Akademii Czerniaka PTChO nie zalecają stosowania innych metod destrukcji tkanki nowotworowej, na przykład laseroterapii, dermabrazji i peelingu chemicznego (kwasem trójchlorooctowym), ponieważ uniemożliwiają kontrolę doszczętności leczenia.

Nieliczne randomizowane badania oceniające skuteczność leczenia metodą doogniskowych iniekcji interferonu w BCC, chociaż wykazywały pewną efektywność w leczeniu powierzchownych i guzkowych BCC o niewielkich rozmiarach, wiązały się z wysokim odsetkiem (ok. 30%) wczesnych niepowodzeń i częstymi działaniami niepożądanymi. Wobec powyższego Sekcja Onkologiczna PTD i Sekcja Akademii Czerniaka PTChO nie rekomendują stosowania tej metody terapeutycznej [1, 2, 4–7, 10, 11].

Obserwacja po zakończonym leczeniu onkologicznym

Konieczność ścisłego monitorowania chorych na raka skóry wynika między innymi z następujących przesłanek:

- u 30–50% pacjentów, którzy przebyli raka skóry, w ciągu 5 lat rozwinię się kolejne ognisko podobnego nowotworu;
- 70–80% nawrotów SCC ujawnia się w ciągu pierwszych 2 lat kontroli;
- osoby, którzy zachorowały na raka skóry, charakteryzują się 10-krotnie większym ryzykiem rozwoju raka skóry w porównaniu z populacją ogólną;
- pacjenci, którzy chorowali na raka skóry, odznaczają się większym ryzykiem wystąpienia czerniaka skóry;
- pacjenci w trakcie przewlekłej immunosupresji wyróżniają się wysokim ryzykiem rozwoju inwazyjnych postaci SCC.

Każde podejrzenie wznowy raka skóry powinno być potwierdzone badaniem histopatologicznym. Badanie dermoskopowe niejednokrotnie umożliwia precyzyjne określenie miejsca pobrania biopsji oraz rozpoznanie wznowy we wcześniejszym stadium [10, 11].

W przypadku stwierdzenia powiększonych regionalnych węzłów chłonnych należy wykonać biopsję cienkoigłową (rzadziej pobrać cały węzeł do badania histopatologicznego) oraz przeprowadzić badania obrazowe (TK, MRI) w celu oceny zaawansowania choroby [1, 4, 5, 7].

Zasady obserwacji po leczeniu

A. BCC lub SCC

- całoroczna fotoprotekcja SPF 30–50+;
- samokontrola pacjenta raz w miesiącu;
- badanie dermatologiczne i dermoskopowe skóry całego ciała co 4–6 miesięcy przez 5 lat, następnie co 6–12 miesięcy do końca życia.

B. BCC lub SCC zaawansowany regionalnie/ w stadium rozsiewu:

- całoroczna fotoprotekcja SPF 30–50+;
- samokontrola pacjenta raz w miesiącu;
- badanie dermatologiczne i dermoskopowe skóry całego ciała: co 1–3 miesiące przez pierwszy rok, co 2–4 miesiące w drugim roku, co 4–6 miesięcy w 3 roku następnie co 6–12 miesięcy do końca życia;
- opieka wielospecjalistyczna (m.in. dermatologiczna, onkologiczna, radioterapeutyczna, neurologiczna, okulistyka).

Nadzór nad pacjentami po transplantacji narządów w trakcie przewlekłej immunosupresji:

- całoroczna fotoprotekcja SPF 30–50+;
- samokontrola pacjenta raz w miesiącu;
- badanie dermatologiczne i dermoskopowe skóry całego ciała: co 6–12 miesięcy do końca życia;

- w przypadku stwierdzenia raka skóry zaleca się kontrole co 3–6 miesięcy do końca życia.

Nadzór nad pacjentami z genetycznie uwarunkowaną predyspozycją do rozwoju raka skóry:

- całoroczna fotoprotekcja SPF 30–50+;
- samokontrola pacjenta raz w miesiącu;
- badanie dermatologiczne i dermoskopowe skóry całego ciała: co 3–6 miesięcy do końca życia;
- u pacjentów z *xeroderma pigmentosum* rozważenie odwrócenia rytmu dobowego oraz bezwzględne unikanie narażenia na promieniowanie UV, IR, X podczas pracy zawodowej.

Zapobieganie zachorowaniu na raka skóry

Prewencja pierwotna polega na:

- ścisłym nadzorze dermatologicznym nad pacjentami z genetyczną predyspozycją do zachorowania na raka skóry indukowaną przez promieniowanie UV oraz osobami w trakcie przewlekłej immunosupresji;
- edukacji społeczeństwa na temat właściwego stosowania fotoprotekcji oraz możliwości wczesnego wykrywania nowotworów skóry [22, 24].

Prewencja wtórna obejmuje:

- edukację pacjenta na temat właściwego stosowania fotoprotekcji;
- edukację pacjenta na temat objawów nowotworów skóry i konieczności wykonywania samobadania;
- regularne dermatologiczne wizyty monitorujące połączone z badaniem dermoskopowym według ustalonego schematu [8, 9, 24];
- u pacjentów w trakcie przewlekłej immunosupresji, u których stwierdza się występowanie objawów rogowacenia słonecznego i/lub niemelanocytowych nowotworów skóry (NMSC, *non melanoma skin cancers*) rozważenie modyfikacji leczenia poprzez redukcję dawek leków z grupy inhibitorów kalcyneuryny i/lub antymetabolicznych na korzyść leków z grupy kinazy serynowo-treoninowej (mTOR) [23].

Piśmiennictwo

1. National Comprehensive Cancer Network Clinical Practice Guidelines In Oncology Basal Cell Skin Cancer and Squamous Cell Skin Cancer Version 1.2015
2. Krajowy Rejestr Nowotworów www.onkologia.org.pl.
3. Rutkowski P. (red. wydania), Jassem J., Krzakowski M. (red. serii). Złośliwe nowotwory skóry. Via Medica, Gdańsk 2014.
4. Trakatelli M., Morton C., Nagore E. i wsp. Update of the European guidelines for basal cell carcinoma management. *Eur. J. Dermatol.* 2014; 24: 312–329.
5. Bonerandi J.J., Beauvillain C., Caquant L. i wsp.; French Dermatology Recommendations Association (aRED). Guidelines for the diagnosis and treatment of cutaneous squamous cell carcinoma and precursor lesions. *JEADV* 2011; 25 (supl. 5): 1–51.

6. Nawrocka A., Owczarek W. Zasady diagnostyki u pacjentów z nowotworem skóry. *Chir. Dypł.* 2014; 1: 10–21.
7. Clark C.M., Furniss M., Mackay-Wiggan J.M. Basal cell carcinoma: an evidence-based treatment update. *Am. J. Clin. Dermatol.* 2014; 15: 197–216.
8. Marghoob A.M., Malvey J., Braun R.P. (red.). *Atlas of dermoscopy*. Second edition. Informa Healthcare 2012.
9. Argenziano G., Zalaudek I., Giacomel J. (red.). *Dermoscopy*. *Dermatol. Clin.* 2013; 31; www.derm.theclinics.com.
10. Bath-Hextall F.J., Perkins W., Bong J., Williams H.C. Interventions for basal cell carcinoma of the skin. *Cochrane Database Syst. Rev.* 2007; 1: CD003412.
11. Bath-Hextall F.J., Matin R.N., Wilkinson D., Leonardi-Bee J. Interventions for cutaneous Bowen's disease. *Cochrane Database Syst. Rev.* 2013; 6 :CD007281. doi: 10.1002/14651858.CD007281.pub2.
12. Bologni J.L., Jorizzo J.L., Schaffer J.V., *Dermatology*. Elsevier Saunders Philadelphia 2012.
13. Berking C., Hauschild A., Kölbl O., Mast G., Gutzmer R. Basal cell carcinoma-treatments for the commonest skin cancer. *Dtsch. Arztebl. Int.* 2014; 111: 389–395.
14. Peris K., Licitra L., Ascierto P.A. i wsp. Identifying locally advanced basal cell carcinoma eligible for treatment with vismodegib: an expert panel consensus. *Future Oncol.* 2015; 11: 703–712. doi: 10.2217/fon.14.281.
15. Proctor A.E., Thompson L.A., O'Bryant C.L. Vismodegib: an inhibitor of the Hedgehog signaling pathway in the treatment of basal cell carcinoma. *Ann. Pharmacother.* 2014; 48: 99–106. doi: 10.1177/1060028013506696.
16. Dreno B., Basset-Seguín N., Caro I., Yue H., Schadendorf D. Clinical benefit assessment of vismodegib therapy in patients with advanced basal cell carcinoma. *Oncologist* 2014; 19: 790–796. doi: 10.1634/theoncologist.2014-0003.
17. Erdem G.U., Sendur M.A., Ozdemir N.Y., Yazıcı O., Zengin N. A comprehensive review of the role of the hedgehog pathway and vismodegib in the management of basal cell carcinoma. *Curr. Med. Res. Opin.* 2015; 2004; 31: 1–14.
18. Sekulic A., Migden M.R., Oro A.E. i wsp. Efficacy and safety of vismodegib in advanced basal-cell carcinoma. *N. Engl. J. Med.* 2012; 366: 2171–2179.
19. McGillis S.T., Fein H. Topical Treatment Strategies for Non-Melanoma Skin Cancer and Precursor Lesions. *Semin. Cutan. Med. Surg.* 2004; 23: 174–183.
20. Arits A.H., Mosterd K., Essers B.A. i wsp. Photodynamic therapy versus topical imiquimod versus topical fluorouracil for treatment of superficial basal-cell carcinoma: a single blind, non-inferiority, randomised controlled trial. *Lancet Oncol.* 2013; 14: 647–654. doi: 10.1016/S1470-2045(13)70143-8.
21. Lehmann P. Methyl aminolaevulinate-photodynamic therapy: a review of clinical trials in the treatment of actinic keratoses and nonmelanoma skin cancer. *Br. J. Dermatol.* 2007; 156: 793–801.
22. Basset-Seguín N., Bissonnette R., Girard C. i wsp. Consensus recommendations for the treatment of basal cell carcinomas in Gorlin syndrome with topical methylaminolaevulinate-photodynamic therapy. *JEADV* 2014; 28: 626–632. doi: 10.1111/jdv.12150.
23. Gupta A.K., Paquet M., Villanueva E., Brintnell W. Interventions for actinic keratoses. *Cochrane Database Syst Rev.* 2012; 12: CD004415. doi: 10.1002/14651858.CD004415.pub2.
24. Choudhury K., Volkmer B., Greinert R., Christophers E., Breitbart E.W. Effectiveness of skin cancer screening programmes. *Br. J. Dermatol.* 2012; 167 (supl. 2): 94–98. doi: 10.1111/j.1365-2133.2012.11091.x.