

Monika Chelstowska, Krzysztof Warzocha

Klinika Hematologii Instytutu Hematologii i Transfuzjologii w Warszawie

Objawy kliniczne i zmiany laboratoryjne w diagnostyce różnicowej niedokrwistości

Clinical symptoms and laboratory changes in differential diagnosis of anaemia

Adres do korespondencji:

prof. dr hab. med. Krzysztof Warzocha
Klinika Hematologii
Instytut Hematologii i Transfuzjologii
ul. Indiry Gandhi 14, 02-776 Warszawa
tel.: (022) 349 61 76, faks: (022) 349 61 78
e-mail: warzocha@ihit.waw.pl

STRESZCZENIE

Niedokrwistość jest stanem patologicznym, wynikającym z dysproporcji między zapotrzebowaniem organizmu na tlen a ograniczonymi możliwościami krwinek czerwonych do zaopatrywania narządów w tlen. Niedokrwistość powoduje wiele objawów klinicznych o charakterze wielonarządowym, a także odchylenia w badaniach laboratoryjnych. W diagnostyce różnicowej niedokrwistości wykorzystuje się wywiad chorobowy oraz wyniki badania przedmiotowego i badań dodatkowych. Tylko w rzadkich przypadkach konieczne jest przeprowadzenie dodatkowych badań specjalistycznych, w tym biopsji szpiku i biochemicznych badań enzymatycznych. Właściwe rozpoznanie różnicowe niedokrwistości jest podstawą skuteczności jej dalszego leczenia.

Słowa kluczowe: niedokrwistość, objawy, diagnostyka laboratoryjna, różnicowanie

ABSTRACT

Anaemia is a pathological state with the disproportion between body's request of oxygen and restricted erythrocytes' possibilities to supply oxygen to target organs. Anaemia causes many clinical symptoms from different organs and abnormal values of laboratory tests. Differential diagnosis of anaemia is based on an anamnesis as well as the results of physical examination and basic laboratory tests. Additional laboratory tests, including marrow biopsy and biochemical enzymatic tests are required in the rare cases. Appropriate differential diagnosis of anaemia remains the basis for its further successful treatment.

Key words: anaemia, symptoms, laboratory diagnostics, differential diagnosis

Onkologia w Praktyce Klinicznej
Tom 2, nr 3, 105–116
Copyright © 2006 Via Medica
ISSN 1734-3542
www.opk.viamedica.pl

Wstęp

Niedokrwistość jest stanem patologicznym, w którym liczba krwinek czerwonych i ilość krążącej hemoglobiny nie wystarcza do prawidłowego utlenowania tkanek obwodowych [1]. O anemii można mówić wówczas, gdy stężenie hemoglobiny lub całkowita objętość krwinek czerwonych (hematokryt) są poniżej dolnej granicy, wyznaczonej przez 95-procentowy przedział wartości referencyjnych ustalonych dla wieku, płci i szerokości geograficznej (tab. 1). Stężenie hemoglobiny wynosi

u noworodków 18–22 g/dl, u 3-miesięcznego niemowlęcia — 14–17 g/dl, u dorosłego mężczyzny — 14–16 g/dl, a u kobiet — 12–14 g/dl. Zgodnie z definicją Światowej Organizacji Zdrowia (WHO, *World Health Organization*) niedokrwistością określa się spadek stężenia hemoglobiny poniżej 11 g/dl u dzieci w wieku od 6 miesięcy do 6 lat, poniżej 12 g/dl u dzieci 6–14-letnich, poniżej 13 g/dl u mężczyzn, poniżej 12 g/dl u kobiet, a u kobiet w ciąży — poniżej 11 g/dl. Niedokrwistość w zależności od stężenia hemoglobiny można określać jako łagodną, umiarkowaną lub ciężką (tab. 2).

Tabela 1. Prawidłowe parametry czerwonokrwinkowe u dorosłych**Table 1. Normal values of erythrocyte tests in adults**

Dane	Kobiety	Mężczyźni
Hematokryt [L/L]	0,38–0,47	0,40–0,54
Liczba erytrocytów [$\times 10^{12}$]	4,2–5,4	4,6–6,2
Stężenie hemoglobiny [g/dl]	11,5–16,0	14,0–16,0
MCV [fl]	80–96	
MCH [pg]	27–32	
MCHC (%)	32–36	

MCV (*mean corpuscular volume*) — średnia objętość krwinki czerwonej; MCH (*mean corpuscular haemoglobin*) — średnia zawartość hemoglobiny w krwince; MCHC (*mean corpuscular haemoglobin concentration*) — stężenie hemoglobiny w krwince czerwonej

Tabela 2. Stopień nasilenia niedokrwistości [2]**Table 2. Degrees of anaemia severity [2]**

Stopień nasilenia niedokrwistości	Stężenie hemoglobiny	
Stopień 0 (norma)	$\geq 11,0$ g/dl	W granicach normy
Stopień I (łagodna)	9,5–10,9 g/dl	10,0 g/dl — dolna granica normy
Stopień II (umiarkowana)	8,0–9,4 g/dl	8,0–10,0 g/dl
Stopień III (ciężka)	6,5–7,9 g/dl	
Stopień IV	$< 6,5$ g/dl	

WHO (*World Health Organization*) — Światowa Organizacja Zdrowia; NCI (*National Cancer Institute*) — Narodowy Instytut Raka

Objawy kliniczne niedokrwistości

Bardzo ważne informacje dla ustalenia przyczyn niedokrwistości zawiera badanie podmiotowe i przedmiotowe. Na podstawie wywiadu można ustalić początek niedokrwistości. Wywiad rodzinny dostarcza informacji o chorobach uwarunkowanych genetycznie. Występowanie żółtaczki, kamicy pęcherzyka żółciowego, splektomia u członków rodziny chorego może świadczyć o anemii hemolitycznej spowodowanej defektami błonowymi lub enzymatycznymi erytrocytów. Dane o zawadzie pacjenta, przyzwyczajeniach, zażywanych lekach, narażeniu na substancje toksyczne, w tym alkoholu, podróżach do obszarów o wysokiej częstotliwości występowania chorób infekcyjnych, w tym malarii, tłumaczą niektóre przypadki niedokrwistości hemolitycznej lub spowodo-

wanej toksycznym uszkodzeniem szpiku kostnego. Informacje o diecie chorego są istotne w diagnostyce anemii niedoborowych. U kobiet ważne są informacje dotyczące cyklu miesięcznego, w tym o ilości traconej w okresie menstruacji krwi, oraz o liczbie i terminie ciąży, porodów i okresów laktacji. Współistnienie gorączki może sugerować obecność choroby układowej, w tym infekcyjnej, autoimmunologicznej lub nowotworowej. Bóle kostne mogą towarzyszyć zespołom mieloproliferacyjnym, a bóle stawów i nadwrażliwość skóry na światło słoneczne mogą świadczyć o kolagenozie. Skargi na obecność krwi w kale lub krwimocz mogą świadczyć o istnieniu miejscowej patologii w obrębie tych układów i/lub skazy krwotocznej. Czerwona barwa moczu może również być następstwem hemoglobinurii przy aktywnej hemolizie lub obecności mioglobiny w moczu w przebiegu rozpadu mięśni prądkowanych (*rhabdomyolysis*) po masowym urazie ze zmiążdżeniem mięśni. Ciemniejszy kolor moczu może wynikać także z podwyższonego stężenia urobilinogenu i urobiliny, które mogą towarzyszyć niedokrwistościom hemolitycznym. Przy zbieraniu wywiadu należy zwrócić uwagę na ewentualne współistnienie chorób towarzyszących. Schorzenia nerek, wątroby, gruczołów dokrewnych, a zwłaszcza tarczycy, a także choroby nowotworowe i przewlekłe infekcje mogą być przyczynami niedokrwistości o złożonej patogenecie.

Objawy kliniczne niedokrwistości zależą przede wszystkim od szybkości i stopnia narastania niedokrwistości, a także od wielu czynników uzależnionych od chorego, w tym przede wszystkim od stanu ogólnego, wieku i istniejących chorób towarzyszących. Powolne zwiększanie się niedokrwistości pozwala organizmowi wytworzyć mechanizmy adaptacyjne do zmniejszonego zapotrzebowania tkanek w tlen, co nie następuje w przypadku szybko postępującej anemizacji jak w przełomie hemolitycznym lub po dużym krwotoku. U osoby młodej, bez obciążeń ze strony układu krążenia i oddechowego, objawy kliniczne stają się istotne przy spadku stężenia hemoglobiny do około 7–8 g/dl ($Ht < 20\text{--}25\%$), natomiast osoba starsza, zwłaszcza w przypadku współistnienia niewydolności krążeniowo-oddechowej, może odczuwać dolegliwości związane z niedokrwistością już przy zmniejszeniu stężenia hemoglobiny do 10–12 g/dl.

W badaniu przedmiotowym charakterystyczna dla niedokrwistości jest błądliwość powłok skórnych, choć wygląda ona różnie u osób różnych ras i zależy od unaczynienia skóry i tkanki podskórnej. Błądliwość najlepiej jest widoczna w obrębie śluzówek jamy ustnej i gardła, spojówek, warg i płytek paznokciowych. Poza stwierdzeniem błądliwości, należy zwrócić uwagę na barwę skóry, która może sugerować prawdopodobne przyczyny niedokrwistości. Bładoziemisty odcień skóry towarzyszy niedokrwistości chorób przewlekłych (*ACD, anaemia of chronic disorders*), natomiast cytrynowy — niedokrwistości megaloblastycz-

nej. Zażółcenie powłok skórnych i spojówek może wskazywać na niedokrwistość hemolityczną. Należy pamiętać o tym, że nawet przy istotnej klinicznie niedokrwistości może nie występować bladłość, na przykład w przypadku współistnienia żółtaczk, sinicy i u osób z dużą zawartością pigmentu w skórze. Jednocześnie w pewnych stanach chorobowych może występować bladłość powłok skórnych, która nie jest objawem niedokrwistości, na przykład w przebiegu niedoczynności tarczycy z obrzękami i w omdleniach wazowagalnych, w których następuje przejściowe obkurczenie naczyń krążenia skórno-

Jeśli oprócz bladłości na skórze występują wybroczyny i zasinienia, sugeruje to obecność skazy krwotocznej, a tym samym patologii szpiku kostnego lub niedoboru osoczowych czynników krzepnięcia. Wczesne siwienie włosów, które stają się cienkie i tracą połysk, a także zapalenie błony śluzowej języka, ból i zmiany w okolicy kącików ust są charakterystyczne dla niedokrwistości megaloblastycznej. Łamliwość i wklęsłość paznokci to cechy charakterystyczne dla niedokrwistości z niedoboru żelaza, a przewlekłe owrzodzenia kończyn dolnych dla niedokrwistości sierpowatokrwinkowej i innych anemii hemolitycznych.

Objawy ze strony układu krążeniowo-oddechowego w przebiegu powolnie narastającej niedokrwistości ujawniają się początkowo po wysiłku, a następnie w spoczynku. Chory zaczyna zgłaszać duszność i kołatanie serca. U niektórych pacjentów, zwłaszcza z towarzyszącymi chorobami układu krążenia, rozwija się dławica piersiowa i zastoinowa niewydolność krążenia. Charakterystyczny jest szmer skurczowy, najlepiej słyszalny nad zastawką płucną. Gdy niedokrwistość pojawia się gwałtownie i jest znaczna, mogą wystąpić omdlenia, a nawet utrata przytomności.

Wielu chorych skarży się na osłabienie lub utratę apetytu. Niektóre objawy mogą wskazywać na istnienie choroby przewodu pokarmowego prowadzącej do rozwoju niedokrwistości. Wywiad powinien być ukierunkowany na obecność choroby wrzodowej, raka żołądka, przepukliny rozworu przełykowego.

W zakresie układu nerwowego i mięśniowego niedokrwistość może prowadzić do bólów i zawrotów głowy, zaburzeń koncentracji, pogorszenia zdolności poznawczych, senności, zmęczenia i osłabienia siły mięśniowej, zaburzeń snu. W przypadku ciężkiej niedokrwistości może się rozwinąć śpiączka. Parestezje, inne objawy polineuropatii czuciowo-ruchowej, a nawet trudności w chodzeniu dodatkowo mogą wskazywać na niedokrwistość megaloblastyczną. Ponadto u chorych z niedokrwistością można zaobserwować zmiany na dnie oka, w tym wybroczyny w kształcie płomieni, wysięki, krętość naczyń żylnych oraz przejściowy i ustępujący po wyrównaniu niedokrwistości obrzęk tarczy nerwu wzrokowego. W wywiadzie należy zwrócić uwagę na zaburzenia libido i płodności, a u kobiet na zaburzenia cyklu miesięcz-

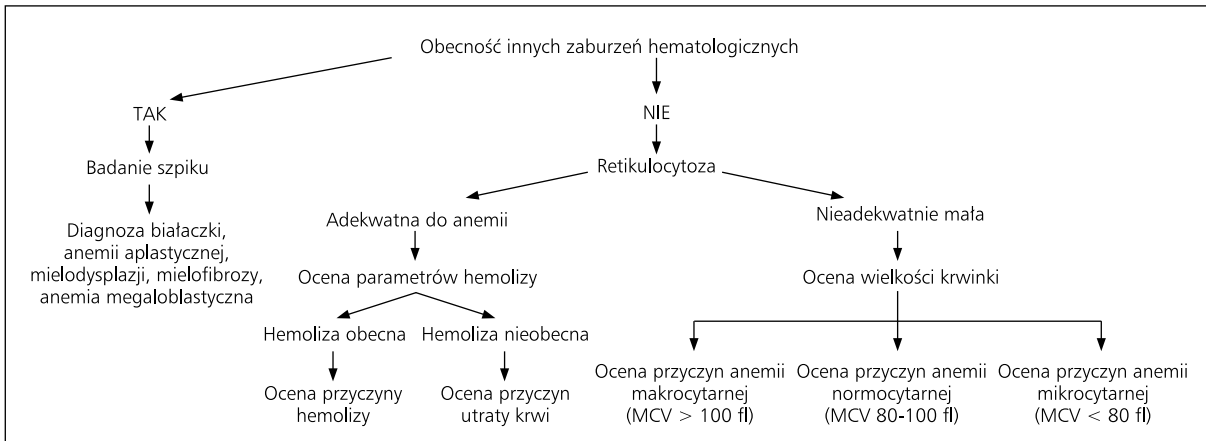
kowego. Przewlekła niedokrwistość może bowiem prowadzić do zaburzeń hormonalnych. U mężczyzn obniża się stężenie wolnego testosteronu, wzrasta stężenie hormonu luteinizującego (LH, *luteinizing hormone*) i folikulotropowego. U kobiet nie występuje przedowulacyjny wzrost stężenia LH i estradiolu. Zarówno u mężczyzn, jak i u kobiet wzrasta stężenie prolaktyny.

W dłuższej trwającej niedokrwistości dodatkowo następują zmiany metaboliczne, przejawiające się przewagą katabolizmu ustrojowego i zmniejszeniem się masy mięśniowej. Konsekwencją tego może być upośledzenie odporności, pogłębione immunosupresyjnym oddziaływaniem przetaczanej krwi i preparatów krwiopochodnych. Ponadto często dochodzi do hiperlipidemii, oporności na insulinę i zaburzeń elektrolitowych, zwłaszcza hipopotasemii [3].

Odchylenia w badaniach dodatkowych w przebiegu niedokrwistości

W celu ustalenia przyczyn niedokrwistości należy przeprowadzić podstawową diagnostykę morfologii i badań biochemicznych krwi obwodowej. W morfologii, oprócz parametrów czerwonych, należy ocenić pozostałe układy krwinkowe. Stwierdzenie poza niedokrwistością innych zaburzeń w zakresie układu białokrwinkowego i/lub płytkowego może wskazywać na patologię szpiku kostnego. Duo- lub pancytopenia mogą się także wiązać z niszczeniem elementów morfotycznych krwi poza szpikiem lub z nieprawidłową sekwestracją krwinek w śledzionie. W każdym przypadku stwierdzenia złożonych zaburzeń krwinkowych należy wykonać mielogram i/lub trepanobiopsję szpiku kostnego. W pozostałych przypadkach podstawą diagnostyki jest ocena wielkości i kształtu krwinek czerwonych, retikulocytozy oraz parametrów biochemicznych mogących świadczyć o rozpadzie krwinek czerwonych (ryc. 1).

Zakres tak planowanych badań diagnostycznych wynika z faktu, że liczba krążących erytrocytów zależy nie tylko od aktywności erytropoetycznej szpiku kostnego, ale także od stopnia niszczenia lub utraty krwinek czerwonych. W warunkach fizjologicznych średnio w ciągu doby około 1% erytrocytów jest usuwanych z krwiobiegu przez układ monocytu/makrofagi i tyle samo młodych erytrocytów jest uwalnianych ze szpiku. W przypadku niedokrwistości szpik, stymulowany przez wzrost stężenia endogennej erytropoetyny, uwalnia większą liczbę krwinek czerwonych, w tym erytrocytów będących na wcześniejszym etapie dojrzwania (retikulocytów). W pełni wydolny układ krwiotwórczy może zwiększyć swoją aktywność erytropoetyczną 6–8-krotnie [4]. Retikulocyty uwalniane w wyniku dodatkowej stymulacji hormonalnej pozostają w krwiobiegu około 2 dni, w przeciwień-



Rycina 1. Algorytm postępowania diagnostycznego w niedokrwistościach

Figure 1. Algorithm of diagnostic procedure in anaemias

stwie do retikulocytów uwalnianych w warunkach fizjologicznych, które pozostają w krwiobiegu około 1 dnia. W związku z tym ocena retikulocytozy dostarcza istotnych informacji diagnostycznych umożliwiających określenie, czy niedokrwistość jest wynikiem upośledzenia czynności szpiku (niska retikulocytoza), czy nadmiernej utraty erytrocytów w przebiegu hemolizy lub krwawienia (wysoka retikulocytoza). Prawidłowa liczba retikulocytów wynosi 5–15% krążących erytrocytów. Ocena bezwzględnej retikulocytozy uwzględnia zarówno procentowy wzrost retikulocytozy jako odsetka liczby erytrocytów, jak i 2-krotne wydłużenie pod wpływem erytropoetyny czasu pozostawania retikulocytów we krwi obwodowej. Liczbę retikulocytów skorygowaną według stopnia niedokrwistości można wyliczyć za pomocą wzoru: $[\text{retikulocytoza (\%)} \times \text{aktualny hematokryt}/45] \times 0,5$, lub podać jako bezwzględną liczbę retikulocytów $[\text{retikulocyty (\%)} \times \text{liczba erytrocytów}/L]$, która prawidłowo wynosi $25\text{--}75 \times 10^9/l$. Najbardziej miarodajny jest pomiar liczby retikulocytów za pomocą cytofluorymetru przepływowego.

W przypadku znacznie zwiększonej retikulocytozy w pierwszej kolejności należy wykonać badania w kierunku hemolizy, dla której charakterystyczne jest podwyższenie stężenia bilirubiny pośredniej i aktywności dehydrogenazy mleczanowej (LDH, *lactate dehydrogenase*). Ponadto obserwuje się obniżenie stężenia osoczowej haptoglobiny, hemoglobinemii, hemoglobinurii i hemosyderynurię. W celu zróznicowania, czy hemoliza ma charakter immunohemolityczny lub wynika z hemolizy nieimmunologicznej, należy wykonać badania w kierunku obecności autoprzeciwciał (odczyn Coombsa) i/lub alloprzeciwciał przeciwkrwinkowych. W przypadku wykluczenia hemolizy jako przyczyny niedokrwistości przebiegającej ze zwiększoną retikulocytozą należy przeprowadzić diagnostykę w kierunku poszukiwania przyczyn utraty krwi.

W przypadku niedokrwistości i niskiej retikulocytozy, jej przyczyna może wynikać z hipoproliferacji układu czerwonerwinkowego lub z nieefektywnej hiperplastycznej erytropoezy, w przebiegu której powstają nieprawidłowe krwinki czerwone niszczone przed opuszczeniem szpiku kostnego, na przykład w zespołach mielodysplastycznych. W takich sytuacjach niezbędne może się okazać wykonanie biopsji szpiku kostnego, przy czym ważnych informacji może również dostarczyć ocena innych parametrów czerwonerwinkowych w rozmazie krwi obwodowej i w automatycznych aparatach hematologicznych. Należą do nich przede wszystkim parametry oceniające wielkość, kształt i stopień wysycenia hemoglobina krwinek czerwonych (ryc. 1).

Na podstawie analizy objętości krwinki czerwonej (średnia objętość krwinki czerwonej — MCV, *mean corpuscular volume*) wyróżnia się anemię makrocytową (MCV > 100 fl), mikrocytową (MCV < 80 fl) i normocytową (MCV 80–100 fl). Średnia objętość krwinek czerwonych różni się nieco u dzieci i w tej grupie chorych inne wartości MCV przyjmuje się jako górną i dolną granicę normy. Obniżenie stężenia hemoglobiny w krwince czerwonej (MCHC, *mean corpuscular haemoglobin concentration*) ma głównie znaczenie w diagnostyce niedoboru żelaza. Krwinki stają się hipochromiczne przy głębokim niedoborze żelaza. Obniżenie stężenia hemoglobiny w krwince czerwonej wiąże się niemal zawsze z mikrocytozą. Mikrocytoza z małą retikulocytozą występuje w anemii syderopenicznej, talasemiach i w innych hemoglobinopatiach (zespół Hb E) i powodują ją zaburzenia syntezy hemoglobiny. Makrocytoza z małą retikulocytozą często wskazuje na anemię megaloblastyczną, związaną z zaburzeniami w dojrzewaniu jądra i patologią w zakresie wszystkich linii komórkowych. Niedokrwistość normocytowa z małą retikulocytozą może wynikać z zaburzonego metabolizmu żelaza, wtórnego

do niewydolności nerek niedoboru erytropoetyny lub z wybiórczego uszkodzenia linii erytroidalnej w szpiku (niedokrwistość czystoczerwokrwińkowa).

Wskaźniki czerwokrwińkowe wyliczane automatycznie mogą być zafałszowane, jeśli w krwi występuje więcej niż jedna populacja erytrocytów. Dlatego ważna jest ocena ręcznego rozmazu krwinek czerwonych, gdzie różnorodność wielkości krwinek określa się jako anizocytozę, a różnorodność ich kształtu jako poikilocytozę. Obecność krwinek o charakterystycznych kształtach powinna skierować diagnostykę w kierunku znalezienia przyczyn niedokrwistości. W rozmazie krwi obwodowej stosunkowo wcześniej można wychwycić zaburzenia w wielkości krwinek czerwonych (zanim wpłyną one na pomiary MCV, MCH i MCHC) i w stopniu wysycenia ich hemoglobina (krwinki hipo-, normo- i hiperchromiczne). Ocena istnienia 2 różnych linii erytrocytarnych jest istotna w diagnostyce anemii syderoblastycznej, może też wskazywać na wczesny etap rozwoju anemii niedoborowej (syderopenicznej lub megaloblastycznej) lub wynikać ze stosowania leczenia suplementacyjnego. Inne dane wynikające z oceny mikroskopowej rozmazu krwi obwodowej to informacja o zaburzeniach w dojrzewaniu komórek linii białokrwińkowej, płytek krwi, obecności rulonizacji erytrocytów (w zaburzeniach białkowych w przebiegu gammopatii monoklonalnej), aglutynatów krwinek czerwonych (w chorobie zimnych aglutynin). Odpowiednikiem anizocytozy w parametrach wyliczanych w automatach do analizy morfologii krwi jest rozkład objętości krwinek czerwonych (RDW, *red cell distribution width*). Górna granica normy RDW to 14,6%. Zwiększenie RDW jest wczesnym wykładnikiem niedoboru żelaza lub rozpoczynającej się anemii megaloblastycznej. W drugim przypadku, zmiany tego parametru mogą wyprzedzać zmiany MCV.

Badanie szpiku nie zawsze jest konieczne w celu ustalenia przyczyny niedokrwistości, natomiast jest zazwyczaj wskazane w anemiach przebiegających z nieadekwatnie niską retikulocytozą, zwłaszcza, jeśli zaburzenia w morfologii krwi są dwu- lub trójukładowe. Badanie szpiku potwierdza rozpoznanie zespołów mieloproliferacyjnych (zarówno ostrych, jak i przewlekłych), hipoplazji/aplazji szpiku oraz przerzutów nowotworowych do szpiku. Szpik o prawidłowej komórkowości i obniżonej liczbie prekursorów erytroidalnych występuje w chorobach nerek, niektórych endokrynopatiach, chorobach przewlekłych oraz wrodzonych i nabytych aplazjach czystoczerwokrwińkowych. Ocena zasobów żelaza w szpiku pomaga w diagnostyce anemii z niedoboru żelaza, mimo że dla postawienia rozpoznania anemii syderopenicznej wystarczy ocena gospodarki żelazowej we krwi obwodowej. Natomiast w diagnostyce anemii syderoblastycznej badanie szpiku jest niezbędne (poszukiwanie syderoblastów pierścieniowatych). Badanie szpiku potwierdza rozpoznanie anemii megaloblastycznej, które może być wstępnie postawione na

podstawie badań parametrów czerwokrwińkowych we krwi obwodowej i stężenia witaminy B₁₂ i kwasu foliowego w surowicy. Ocena szpiku jest również konieczna w przypadku nieefektywnej erythropoezy z hiperplazją układu erytroidalnego w szpiku i anemią we krwi obwodowej (zespoły mielodysplastyczne). W tej sytuacji dochodzi do wewnątrzszpikowego rozpadu nieprawidłowych prekursorów czerwokrwińkowych i do zwiększenia we krwi obwodowej bilirubiny niezwiązanej i LDH, podobnie jak w hemolizie. Hemolizę i nieefektywną erythropoezę różnicuje retikulocytoza, która jest podwyższona w hemolizie i obniżona w zaburzeniach erythropoezy.

Diagnostyka różnicowa niedokrwistości

Biorąc pod uwagę mechanizmy patogenetyczne, niedokrwistość można podzielić na 3 główne grupy:

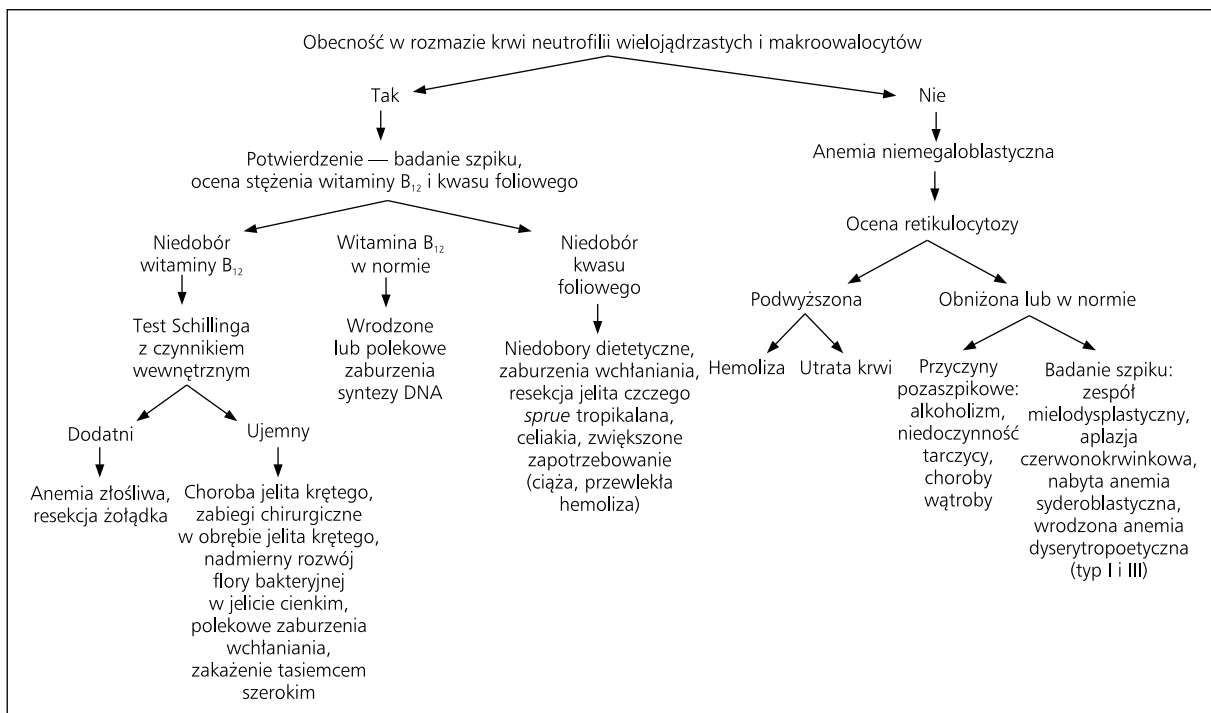
1. Niedokrwistość związana z zaburzeniami produkcji erytrocytów:
 - A. niedoborowa:
 - z niedoboru żelaza (syderopeniczna);
 - z niedoboru witaminy B₁₂ lub kwasu foliowego (megaloblastyczna),
 - B. inne:
 - niedokrwistość aplastyczna (czystoczerwokrwińkowa lub aplazja szpiku);
 - niedokrwistość syderoblastyczna;
 - niedokrwistość chorób przewlekłych;
 - hemoglobinopatie;
 - niedokrwistość z wyparcia w przebiegu zespołów mielo- i limfoproliferacyjnych lub przerzutów nowotworowych do szpiku.
2. Niedokrwistość związana z utratą krwi.
3. Niedokrwistość związana ze skróceniem czasu przeżycia erytrocytów:
 - A. wrodzone defekty wewnątrzkrwińkowe:
 - enzymopatie (niedobór kinazy pirogronianowej, niedobór dehydrogenazy glukozy-6-fosforanowej);
 - defekty błonowe (sferocytoza wrodzona);
 - hemoglobinopatie (niedokrwistość sierpowatokrwińkowa),
 - talasemie,
 - B. defekty zewnątrzkrwińkowe:
 - immunoheholiza (auto- i alloimmunologiczna);
 - mikroangiopatia;
 - sekwestracja krwinek czerwonych (hipersplenizm).

Podział niedokrwistości według mechanizmów patogenetycznych pozwala zrozumieć przyczynę, natomiast nie ma praktycznego zastosowania w diagnostyce różnicowej anemii. Pod względem praktycznym największe znaczenie ma podział niedokrwistości przeprowadzony na podstawie wielkości krwinki czerwonej, według którego wyróżnia się niedokrwistości mikrocytowe, normocytowe i makrocytowe.

Niedokrwistość makrocytowa

O niedokrwistości makrocytowej mówi się wówczas, gdy wartość MCV przekracza 100 fl. Makrocytoza niewielkiego stopnia (MCV do 110 fl) występuje stosunkowo często i nie zawsze udaje się ustalić jej przyczynę. Zawsze wymaga jednak dokładnej diagnostyki, ponieważ może poprzedzać wystąpienie niedokrwistości objawowej, w tym powikłań neurologicznych związanych z głębokimi niedoborami witaminy B₁₂ lub kwasu foliowego. Niedokrwistość makrocytową można podzielić na 2 grupy, w tym megaloblastyczną, gdzie zmianom wielkości erycytyta we krwi obwodowej towarzyszą charakterystyczne zmiany erytoblastów w szpiku, i anemię makrocytową niemegaloblastyczną (ryc. 2, tab. 3). Stwierdzając niedokrwistość makrocytową, diagnostykę różnicową należy rozpocząć od oceny rozmazu krwi obwodowej. Stwierdzenie obecności granulocytów wielojądrzastych, mających więcej niż 5 płatów, oraz owalnych makrocytów przemawia za niedokrwistością megaloblastyczną [5]. Hipersegmentacja neutrofilów pojawia się wcześniej przy wyczerpywaniu się zasobów witaminy B₁₂ lub kwasu foliowego i utrzymuje się około 2 tygodni po włączeniu suplementacji brakujących witamin. Owalne makrocyty różnią się od makroretikulocytów (występujących przy pobudzeniu erytropoezy o różnej etiologii), które mają bardziej okrągły kształt [6]. Anemia megaloblastyczna charakteryzuje się wartościami MCV wy-

noszącymi 110–130 fl. Kolejnym etapem diagnostycznym jest badanie szpiku, w którym stwierdza się komórki megaloblastyczne, będące nieprawidłowymi prekursorami komórek linii czerwonych, z nieprawidłowo rozmieszczoną w jądrze chromatyną (co jest konsekwencją zaburzeń syntezy DNA; chromatyna w megaloblastach tworzy delikatną siateczkę, gdy tymczasem w normoblastach jest zwykle bardziej zbita) i obfitą cytoplazmą bogatą w hemoglobinę. Szpik najczęściej jest bogotokomórkowy. Odnowie megaloidalnej towarzyszą zaburzenia komórek szeregu białokrwinkowego (olbrzymie prekursor leukocytów), najlepiej widoczne w metamielocytach, oraz płytkotwórczego (zmniejszona liczba megakariocytów, zaburzenia w budowie jąder). Następnym etapem ustalania przyczyny, dla której erytropoeza przebiega torem megaloblastycznym, jest badanie stężenia witaminy B₁₂ i kwasu foliowego, których niedobory są najczęstszą przyczyną megaloblastozy. Stężenie witaminy B₁₂ jest dość stabilne, natomiast stężenie kwasu foliowego waha się w zależności od suplementacji folianów w diecie, nie odzwierciedlając do końca rzeczywistych zasobów kwasu foliowego w organizmie. Lepszym i bardziej stabilnym parametrem jest stężenie kwasu foliowego w erytrocycie, jednak ulega ono obniżeniu dopiero około 3–4 miesiące po wystąpieniu deficytu. Przy stwierdzeniu niedoboru witaminy B₁₂ należy wykonać test Schillinga (doustne podanie witaminy znakowanej izotopem i jej domięśniowej postaci nieznakowanej izoto-



Rycina 2. Algorytm postępowania w anemii makrocytowej

Figure 2. Algorithm of diagnostic procedure in macrocytic anaemia

Tabela 3. Przyczyny niedokrwistości makrocytowej**Table 3. Causes of macrocytic anemia**

Niedokrwistość makrocytowa megaloblastyczna	
Niedobór witaminy B ₁₂	Niedobory dietetyczne; brak czynnika wewnętrznego, w tym bezwzględny (niedokrwistość Addisona-Biermera, zabieg chirurgiczny, spożycie ługów) lub względny (nadmierny wzrost flory w jelicie cienkim, zakażenie bruzdogłowcem szerokim); nieprawidłowa funkcja czynnika wewnętrznego; nabyte (polekowe) i wrodzone zaburzenia absorpcji witaminy B ₁₂ (rodzinny wybiórczy zespół złego wchłaniania witaminy B ₁₂ — zespół Imerslunda-Gräsbecka); choroby trzustki; zespół Zollingera-Ellisona; choroby jelita krętego; choroba Crohna
Niedobór kwasu foliowego	Niedobory dietetyczne; zwiększone zapotrzebowanie (ciąża, okres niemowlęcy, przewlekła anemia hemolityczna); alkoholizm; wrodzone i polekowe zaburzenia wchłaniania kwasu foliowego; rozległa resekcja jelita czczego
Złożony niedobór kwasu foliowego i witaminy B ₁₂	<i>Sprue</i> tropikalna; celiakia
Wrodzone zaburzenia syntezy DNA	Orotoacyduria; zespół Lesch-Nyhana (choroba sprzężona z chromosomem X, związana z wrodzonym niedoborem fosforybozylotransferazy hipoksantynowo-guaninowej, objawiająca się dną moczanową, kamicą nerkową, upośledzeniem umysłowym, zaburzeniami neurologicznymi i skłonnością do samookaleceń); anemia megaloblastyczna wrażliwa na tiaminę; defekty enzymatyczne (reduktaza tetrahydrofolianu, formiminotransferaza, reduktaza dihydrofolianowa); niedobór transkobalaminy II; homocystynuria; acyduria metylomalonylowa
Polekowe i indukowane przez toksyny zaburzenia syntezy DNA	Antagoniści kwasu foliowego (metotreksat); antagoniści puryn (6-merkaptopuryna); antagoniści pirymidyn (arabinozyd cytozyny); leki alkilujące (cyklofosamid); zydowudyna; trimetoprim; doustne leki antykoncepcyjne; tlenek azotu; związki arsenu; środki owadobójcze (chlordan)
Anemia makrocytowa niemegaloblastyczna	
Przyspieszona erytropoeza (hemoliza, anemia pokrwotoczna); alkoholizm; choroby wątroby; niedoczynność tarczycy; zespoły mielodysplastyczne; anemia plastyczna; niedokrwistość syderoblastyczna i dyserytropoetyczna (typ I i III); anemia Diamonda-Blackfana	

pem). Test Schillinga pozwala ocenić, czy zaburzenia wchłaniania witaminy B₁₂ wynikają z patologii dotyczącej zaburzenia wydzielania czynnika wewnętrznego przez komórki okładzinowe żołądka, czy z patologii w obrębie jelita krętego (miejsce wchłaniania witaminy B₁₂). Niedobór kwasu foliowego wiąże się z chorobami jelita cienkiego, w których kwas foliowy ulega absorpcji (np. w celiakii) lub ze zwiększonym zapotrzebowaniem na kwas foliowy (np. ciąża, przewlekła hemoliza). Przy stwierdzeniu prawidłowego stężenia witaminy B₁₂ lub kwasu foliowego można podejrzewać wrodzone (związane z defektem genetycznym) lub nabyte (np. polekowe) zaburzenia szlaków metabolicznych wykorzystujących witaminę B₁₂ lub kwas foliowy. Niedokrwistość megaloblastyczna związana z zaburzeniami metabolizmu kwasu foliowego może występować podczas stosowania niektórych cytostatyków (tab. 3).

Jeśli występuje makrocytoza krwinek czerwonych, a w rozmazie krwi nie stwierdza się cech charakterystycznych dla niedokrwistości megaloblastycznej i w szpiku nie

ma megaloblastów, wówczas mówi się o anemii makrocytowej niemegaloblastycznej. Makrocytoza w tym przypadku jest zwykle mniejsza niż w niedokrwistości megaloblastycznej, MCV wynosi 100–120 fl. Oznaczenie retikulocytozy jest istotną wskazówką w poszukiwaniu przyczyn tego typu niedokrwistości (ryc. 2). Zwiększona retikulocytoza i uwalnianie do krwi młodszych i większych retikulocytów (makroretikulocytów) niż te, które są uwalniane w warunkach fizjologicznych występuje przy pobudzeniu erytropoezy w anemiach hemolitycznych lub pokrwotocznych [7]. Dużą retikulocytozę w tej sytuacji odczytuje automatyczny aparat hematologiczny jako niewielką lub umiarkowaną makrocytozę. Retikulocytoza zmniejszona lub prawidłowa powinna skłaniać do wykonania biopsji szpiku oraz badań wydolności wątroby i gruczołów dokrewnych, zwłaszcza tarczycy.

Przyczyny pozaszpikowe makrocytozy obejmują przewlekłe nadużywanie alkoholu, patologie wątroby i niedoczynność tarczycy. Niedokrwistość makrocytowa u osób

przewlekłe nadużywających alkohol wynika zarówno z niedoborów witaminowych (głównie kwasu foliowego), jak i z uszkodzenia wątroby, co u części pacjentów prowadzi do hemolizy z obecnością komórek ostrogowych (*spur cells*). Ponadto alkohol wpływa bezpośrednio toksycznie na szpik, wywołując niedokrwistość makrocytową z prawidłowym stężeniem kwasu foliowego w surowicy i erytrocytach, niereagującą na suplementację kwasem foliowym. Niedokrwistość w przebiegu chorób wątroby wynika z różnych przyczyn, w tym hiperwolemii, upośledzenia zdolności erytropoetycznej szpiku, hemolizy nieprawidłowych erytrocytów, hipersplenizmu, krwawień. Niedokrwistość zwykle ma niewielki stopień ($Hb > 10$ g/dl), z wyjątkiem przypadków powikłanych krwawieniem z przewodu pokarmowego lub ciężką hemolizą (związana z obecnością komórek ostrogowych). Makrocyty u chorych z uszkodzeniem wątroby mają charakterystyczną postać, zwraca uwagę poszerzenie obszaru centralnego przejaśnienia, które wynika ze zwiększenia całkowitej powierzchni erytrocyta, bez adekwatnego zwiększenia jego objętości. Takie komórki określa się jako komórki tarczowate. Zmiany w budowie erytrocyta wynikają ze zmiany składu lipidowego błony komórkowej, w tym nadmiaru cholesterolu i fosfolipidów.

Drugą grupę niedokrwistości makrocytowych z nieadekwatnie małą retikulocytozą stanowią niedokrwistości w przebiegu patologii szpiku kostnego. Makrocytozę obserwuje się u części chorych z zespołami mielodysplastycznymi, zwłaszcza w przebiegu tak zwanej niedokrwistości odpornej na leczenie (RA, *refractory anemia*). Wrodzona aplazja czystoczerwonekrowinkowa (zespół Diamonda-Blackfana) również wiąże się z anemią makrocytową z towarzyszącą retikulocytopenią. Zespół Diamonda-Blackfana ujawnia się w pierwszych miesiącach życia, zmiany w układzie czerwonekrowinkowym (z prawidłowym obrazem układu białokrowinkowego i płytkowego) są konsekwencją zaburzonego dojrzewania erytroblastów, w badaniu szpiku zwraca uwagę hipoplazja układu czerwonekrowinkowego. Oprócz niedokrwistości obserwuje się wady wrodzone, między innymi wady twarzoczaszki, kciuka, zaburzenia w budowie szkieletu, nieprawidłowości w układzie moczowo-płciowym oraz niski wzrost. Kolejną grupę wrodzonych zaburzeń erytropoezy stanowi wrodzona niedokrwistość dyserytropoetyczna (CDA, *congenital dyserythropoietic anemia*), którą charakteryzuje obecność w szpiku wielojądrazystych erytroblastów o cechach megaloidalnych. Szpik, w przeciwieństwie do zespołu Diamonda-Blackfana, jest hiperplastyczny, a nieefektywna erytropoeza i niszczenie nieprawidłowych erytroblastów powodują podwyższone stężenie bilirubiny i LDH. W CDA typu I i III występują makrocyty, natomiast w CDA typu II charakterystyczna jest normocytoza. Niedokrwistość zwykle jest łagodna lub umiarkowana i ujawnia się w różnych momentach życia [8].

Niedokrwistość mikrocytowa

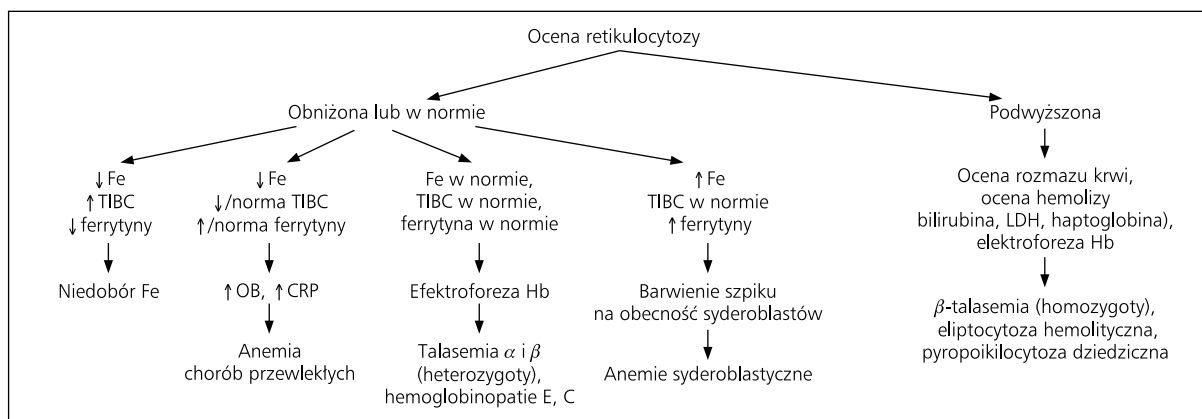
Większość niedokrwistości mikrocytowych wiąże się z zaburzeniami syntezy hemoglobiny, wtórnymi do niedoboru żelaza lub nieprawidłowego metabolizmu żelaza (tab. 4). W praktyce istotne znaczenie ma różnicowanie między niedoborem żelaza a niedokrwistością w przebiegu ACD oraz między niedoborem żelaza a talasemią (ryc. 3).

Oceniając gospodarkę żelazem, należy uwzględnić nie tylko jego stężenie w surowicy, ale także stężenie transferyny i stopień jej wysycenia żelazem oraz stężenie ferrytyny w surowicy. Transferyna jest głównym transporterem żelaza w surowicy. Saturację transferyny wylicza się według wzoru: saturacja transferyny (%) = stężenie żelaza \times 100/całkowita zdolność wiązania żelaza (TIBC, *total iron binding capacity*). Wartości prawidłowe mieszczą się w granicach 20–45%. Stopień saturacji transferyny zmniejsza się w przypadku niedoboru żelaza. Gdy spadnie on poniżej 16%, zostaje uruchomiona erytropoeza charakterystyczna dla niedoboru żelaza. We krwi pojawiają się hipochromiczne i mikrocytowe krwinki czerwone. Pomiar żelaza w surowicy obejmuje pulę żelaza związaną z transferyną. Stężenie żelaza zmienia się w ciągu doby (najwyższe jest rano, natomiast najniższe wieczorem), a także na przestrzeni dni, ponieważ zależy od suplementacji żelaza w diecie. Stężenie transferyny jest bardziej stabilne, nie wykazuje istotnej dobowej zmienności. Stężenie żelaza w surowicy waha się w granicach 70–200 μ g/dl (13–36 μ mol/l). Całkowita zdolność wiązania żelaza wynosi prawidłowo 250–435 μ g/dl (45–78 μ mol/l). Do oceny ustrojowych zasobów żelaza służą 2 parametry, w tym stężenie ferrytyny w surowicy i ocena złogów żelaza w szpiku kostnym. Ferrytyna jest głównie białkiem wewnątrzkomórkowym, magazynującym żelazo w komórce, ale niewielkie jej ilości w postaci

Tabela 4. Przyczyny niedokrwistości mikrocytowej

Table 4. Causes of microcytic anemia

Zaburzenia metabolizmu żelaza	Niedobór ustrojowy żelaza; zaburzone udostępnienie żelaza (przewlekłe choroby zapalne i nowotworowe)
Zaburzenia syntezy łańcuchów globiny	Talasemia α i β ; hemoglobinopatie; choroba niestabilnej hemoglobiny
Niedokrwistości syderoblastyczna	Wrodzona (sprzężona z chromosomem X lub dziedziczona autosomalnie); nabyta (zespół mielodysplastyczny typ RARS); towarzysząca nowotworom i chorobom mieloproliferacyjnym; poalkoholowa; polekowa (izoniazyd, chloramfenikol); toksyczna (zatrucie ołowiem)



Rycina 3. Algorytm postępowania diagnostycznego w anemii mikrocytovej

Figure 3. Algorithm of diagnostic procedure in microcytic anaemia

glikozyłowanej krążą we krwi. Prawidłowe stężenie ferrytyny wynosi 20–500 $\mu\text{g/l}$ (u kobiet 10–200 $\mu\text{g/l}$) i wykazuje niewielkie wahania dobowe i reagują z pewnym opóźnieniem na suplementację żelazem. Stężenie ferrytyny, zwłaszcza nieglikozyłowanej postaci wewnątrzkomórkowej wzrasta w chorobach wątroby, chorobach nowotworowych oraz w stanach zapalnych [9]. W szpiku złogi hemosydeyny identyfikuje się w barwieniu błękitem pruskim i ocenia metodą półilościową w skali od 0 do 6+. W warunkach fizjologicznych szpikowe zasoby żelaza wynoszą od 1+ do 3+.

Nowsze metody oceny gospodarki żelazem obejmują pomiar stężenia receptora dla transferyny. Rozpuszczalny receptor dla transferyny można oceniać ilościowo i wykorzystywać w diagnostyce różnicowej pomiędzy niedokrwistością syderopeniczną i ACD. Stężenie receptora dla transferyny wzrasta w niedoborze żelaza, natomiast pozostaje w granicach normy w ACD. Oceniając gospodarkę żelazem, rzadziej wykorzystuje się protoporfirynę cynkową erytrocytów, barwienie złogów żelaza w wątrobie i ocenę wydalania żelaza z moczem. W prekursorach erytrocytów dochodzi do niewielkiej nadprodukcji protoporfiryny w stosunku do syntezy hemoglobiny. Nadmiar protoporfiryny jest magazynowany w erytrocytach. Jeśli brakuje żelaza niezbędnego do syntezy hemu, wzrasta stężenie wolnej protoporfiryny cynkowej w erytrocytach. Stężenie wolnej protoporfiryny cynkowej erytrocyta zwiększa się również przy zatruciu ołowiem, natomiast jest prawidłowe w talasemiach. Oceny złogów żelaza w wątrobie dokonuje się także, stosując barwienie błękitem pruskim (podobnie jak oceny szpiku) oraz ocenę półilościową w skali od 1+ do 4+. Badanie ilości żelaza zmagazynowanego w wątrobie ma istotne znaczenie w diagnostyce hemochromatozy i potransfuzyjnego przeładowania żelazem. Ocena wydalania żelaza z moczem wymaga podania związków chelatujących żelazo, ponieważ tylko w takiej postaci żelazo może być

wydalone z moczem. Najczęściej stosowanym środkiem chelatującym jest desferoksamina. Próbkę z desferoksaminą wykorzystuje się w diagnostyce hemochromatozy, jest to dość dobry test w ocenie przeładowania ustroju żelazem, natomiast jest znacznie mniej wiarygodny w ocenie niedoboru żelaza.

Pierwszym etapem w diagnostyce różnicowej niedokrwistości mikrocytovej jest ocena zdolności szpiku do kompensowania anemii, czyli ocena retikulocytozy (ryc. 3). Jeśli retikulocytoza jest zmniejszona lub w granicach wartości prawidłowych, należy ocenić gospodarkę żelazem. W niedokrwistości syderopenicznej stwierdza się obniżone stężenie żelaza oraz ferrytyny w surowicy, natomiast całkowita zdolność wiązania żelaza jest podwyższona. Wiąże się to ze zwiększoną syntezą transferyny i jednoczesnym zmniejszonym stopniem jej saturacji żelazem. Stężenie receptora dla transferyny jest podwyższone i w szpiku nie ma złogów hemosydeyny. W rozmazie krwi obwodowej niedokrwistość syderopeniczną cechuje, poza mikrocytozą, także hipochromia, anizocytoza i poikilocytoza.

Jeśli stężenie żelaza w surowicy jest obniżone, a inne parametry gospodarki żelaza świadczą o wystarczających jego zasobach w organizmie, można podejrzewać ACD. Uważa się, że w patogenezie ACD istotne znaczenie ma nieprawidłowa odpowiedź komórek krwiotwórczych na erytropoetynę, wtórna do działania cytokin prozapalnych. W niedokrwistości towarzyszącej chorobom przewlekłym obserwuje się obniżoną całkowitą zdolność wiązania żelaza i prawidłowe lub podwyższone stężenie ferrytyny w surowicy. Złogi hemosydeyny w szpiku ocenia się na od 2+ do 5+. W badaniach biochemicznych obserwuje się inne wskaźniki świadczące o uogólnionym procesie zapalnym, w tym przyśpieszenie OB i zwiększenie stężenia białka C-reaktywnego (CRP, *C-reactive protein*) w surowicy. Mikrocytoza występująca w przebiegu ACD ma zwykle mniejsze nasilenie niż w niedokrwistości z niedoboru żelaza.

Jeśli retikulocytopenii towarzyszą prawidłowe parametry gospodarki żelazem, czyli prawidłowe są stężenia żelaza i ferrytyny w surowicy oraz prawidłowa zdolność wiązania żelaza, należy ocenić strukturę hemoglobiny (ryc. 3). W tym celu wykonuje się elektroforezę hemoglobiny, ponieważ zmiana składu aminokwasowego łańcuchów globinowych zmienia ich szybkość przemieszczania się w polu elektrycznym. Zaburzenia syntezy hemoglobiny przebiegające z niedokrwistością mikrocytową obejmują talasemię i kilka typów hemoglobinopatii [10].

Talasemie są grupą dziedzicznych chorób, w których upośledzona jest ilościowo synteza któregoś z prawidłowych łańcuchów globinowych (α lub β). W postaciach łagodnych (*talasemia minor*) zwraca uwagę mikrocytoza i hipochromia, natomiast niedokrwistość jest łagodna lub nawet może w ogóle nie występować. W postaciach ciężkich (*talasemia major*, *talasemia E- β*) dochodzi do rozwoju ciężkiej anemii mikrocytovej. Charakterystyczną cechą talasemii jest nieproporcjonalnie duża liczba krwinek czerwonych, która mieści się w granicach normy lub może być nawet zwiększona, przy obecności innych parametrów niedokrwistości, w tym zmniejszenie MCV. Tę właściwość wykorzystuje się w indeksie Mentzara (MCV/RBC), ułatwiającym różnicowanie anemii z niedoboru żelaza i talasemii. Wartość indeksu Mentzara powyżej 14 sugeruje niedobór żelaza, a poniżej 12 — talasemię. Charakterystyczną cechą talasemii *minor* jest stosunkowo mała różnorodność wielkości krwinek czerwonych. Natomiast duża anizocytoza i poikilocytoza charakteryzuje postać homozygotyczną β -talasemii, w której oprócz hemolizy występuje nieefektywna erythropoeza. Ponadto w rozmazie krwi obwodowej występują erytrocyty jądrowate i komórki tarczowate. W pewnych hemoglobinopatiach związanych z jakościowymi zaburzeniami syntezy hemoglobiny (Hb C, Hb E, Hb H) również rozwija się mikrocytoza. Jednym z przykładów jest hemoglobinopatia E. U heterozygot pod względem genu Hb E nie występuje niedokrwistość, a jedynie mała objętość krwinek czerwonych. U homozygot mikrocytoza jest bardziej nasiloną, przy współistnieniu niewielkiej lub umiarkowanej niedokrwistości. Jeśli niedokrwistości mikrocytovej towarzyszy nieadekwatnie mała liczba retikulocytów, a stężenia żelaza i ferrytyny w surowicy są podwyższone, należy wykonać barwienie szpiku na obecność syderoblastów (ryc. 3). Udokumentowanie obecności syderoblastów w szpiku pozwala rozpoznać niedokrwistość syderoblastyczną. Stężenie wysycenia transferyny żelazem jest w tym przypadku wysokie i może dochodzić nawet do 100%. Niedokrwistości syderoblastyczne są konsekwencją wrodzonych lub nabytych zaburzeń syntezy hemu [11, 12]. W rozmazie krwi występują 2 populacje erytrocytów, takie jak: krwinki normo- i mikrocytowe. Nieprawidłowa produkcja hemu powoduje magazynowanie żelaza w mitochondriach rozmieszczonych wokół jądra komór-

kowego i dających obraz tak zwanych syderoblastów pierścieniowatych. Ich obecność, w przeciwieństwie do prawidłowych syderoblastów ze złogami żelaza związanego z ferrytyną rozmieszczonych w cytoplazmie, zawsze świadczy o patologii w wykorzystaniu ustrojowych magazynów żelaza. Niedokrwistość syderoblastyczna nabyta występuje podczas stosowania niektórych leków (np. izoniazyd, chloramfenikol), alkoholu, w chorobach mieloproliferacyjnych, może być również idiopatyczna (tab. 4). Postaci wrodzone zwykle podlegają dziedzicznemu sprzężonemu z płcią i występują przede wszystkim u mężczyzn. Rzadziej dziedziczą się autosomalnie lub powstają wskutek mutacji *de novo*. Niedokrwistość może występować w różnym stopniu: od ciężkiego, wykrywanego w okresie wczesnego dzieciństwa, do umiarkowanego lub łagodnego wykrywanego w okresie dorosłości. Głównym powikłaniem jest przeładowanie ustroju żelazem, prowadzące do rozwoju hemochromatozy.

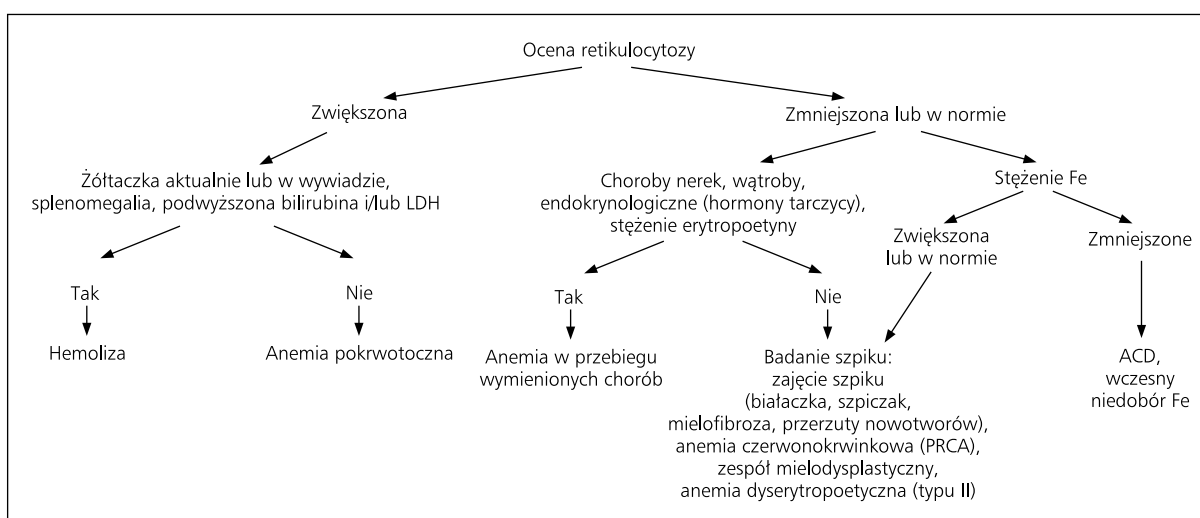
Jeśli niedokrwistości mikrocytovej towarzyszy podwyższona retikulocytoza, należy wykonać badania w kierunku hemolizy, w tym stężenie bilirubiny i jej frakcji, stężenie haptoglobiny i LDH w surowicy. Należy także pamiętać o niektórych podtypach hemoglobinopatii, w przebiegu których dochodzi do hemolizy krwinek czerwonych zawierających nieprawidłową hemoglobinę. Tego typu sytuacja występuje w eliptycytozie hemolitycznej, pyropoikilocytozie dziedzicznej oraz homozygotycznej postaci β -talasemii (ryc. 3).

Niedokrwistość normocytowa

Niedokrwistość normocytowa występuje w przebiegu różnych chorób narządowych lub może wynikać z procesu patologicznego występującego bezpośrednio w szpiku (tab. 5). W poszukiwaniu przyczyn należy w pierwszej kolejności ustalić, czy retikulocytoza jest adekwatna do stopnia obniżenia parametrów czerwonych (ryc. 4). Zwiększona retikulocytoza występuje w hemolizie i ostrym krwawieniu, a mała może świadczyć o patologii pozaszpikowej lub wewnątrzszpikowej. W pierwszej kolejności należy ocenić parametry wydolności narządów. Stwierdzenie choroby nerek, wątroby, tarczycy lub niedożywienia może wyjaśnić istnienie niedokrwistości i pozwolić na uniknięcie badania szpiku. W chorobach przewlekłych rozwija się ACD, która jest najczęściej normocytowa (czasem mikrocytovej) i zwykle przebiega z małą retikulocytozą. W początkowej fazie niedoboru żelaza również można obserwować niedokrwistość normocytową. Po wykluczeniu pozaszpikowych przyczyn niedokrwistości poszukuje się patologii pierwotnie dotyczącej szpiku, wykonując jego biopsję. W przypadku niedokrwistości czystoczerwonej normocytowej towarzyszy głęboka retikulocytopenia a w szpiku brakuje prekursorów

Tabela 5. Przyczyny niedokrwistości normocytowej**Table 5. Causes of normocytic anaemia**

Związane ze zwiększoną produkcją krwinek czerwonych	Pokrwotoczna; hemolityczna
Związane z obniżoną aktywnością erytropoetyny	Zaburzenia produkcji erytropoetyny (niewydolność nerek, choroby wątroby); niedostateczna stymulacja produkcji erytropoetyny w przebiegu obniżonego zapotrzebowania na tlen (niedoczynność tarczycy, inne deficyty endokrynologiczne); niedożywienie; zapaalne i nowotworowe choroby przewlekłe
W przebiegu zaburzonej czynności szpiku	Aplazja czystoczerwonerwinkowa; przejściowa erytoblastopenia dziecięca; kryza aplastyczna w przebiegu hemolizy; nacieczenie szpiku kostnego (białaczka, szpiczak, przerzuty nowotworów); zespoły mielodysplastyczne; wrodzona anemia dyserytropoetyczna typu II; wczesna faza niedoboru żelaza

**Rycina 4. Algorytm postępowania diagnostycznego w anemii normocytowej****Figure 4. Algorithm of diagnostic procedure in normocytic anaemia**

erytropoezy [13]. Ma ona zwykle charakter nabyty idiopatyczny lub wtórny, w tym do chorób nowotworowych (grasiczak, białaczki) i autoimmunologicznych (reumatoidalne zapalenie stawów, toczeń układowy rumieniowaty) lub powstaje w przebiegu stosowania niektórych leków. U części chorych z przewlekłym procesem hemolitycznym może wystąpić tak zwany przełom hemolityczny, czyli samoograniczająca się aplazja czystoczerwonerwinkowa. Jeden z typów wrodzonej anemii dyserytropoetycznej (typ II) również wiąże się z występowaniem anemii normocytowej, natomiast w szpiku zwracają uwagę charakterystyczne wielojądrazte normoblasty. Jeśli niedokrwistości normocytowej towarzyszy patologia dotycząca płytek i/lub układu białokrwińskiego należy podejrzewać wieloliniowe uszkodzenie szpiku w przebiegu białaczki, aplazji szpiku, mielofibrozy, zespołu mielodysplastycznego lub przerzutów nowotworów do szpiku (ryc. 4).

Podsumowanie

Celem pracy było przedstawienie objawów klinicznych i zmian laboratoryjnych niedokrwistości, w tym algorytmu diagnostyczno-różnicowego. Na podstawie oceny podstawowych parametrów morfologicznych, w tym wielkości krwinek czerwonych i retikulocytozy, można zawęzić zakres niezbędnych badań dodatkowych, a przede wszystkim w części przypadków uniknąć obciążającego dla chorego badania szpiku i pracochłonnych badań biochemicznych. Badanie szpiku jest zwykle konieczne, jeśli niedokrwistości towarzyszą zaburzenia w pozostałych układach krwinkowych. W rzadkich przypadkach wymagane są specjalistyczne badania biochemiczne, zwłaszcza w diagnostyce wrodzonych zaburzeń erytropoezy. Należy podkreślić, że prawidłowe rozpoznanie niedokrwistości i jej przyczyn jest podstawą skutecznego leczenia.

Piśmiennictwo

1. Beutler E., Waalen J. The definition of anemia: what is the lower limit of normal of the blood hemoglobin concentration? *Blood* 2006; 107: 1747–1750.
2. Kowalski D.M. Darbepoetyna alfa (aranesp) — nowy czynnik stymulujący erytropoezę. *Nowości Farmakoterapii* 2005; 27: 6–7.
3. Podolak-Dawidziak M., Dwilewicz-Trojaczek J. Kliniczne znaczenie niedokrwistości towarzyszącej chorobie nowotworowej. *Onkologia w Praktyce Klinicznej* 2005; 1: 211–216.
4. Gabrilove J. Overview: erythropoiesis, anemia, and the impact of erythropoietin. *Semin. Hematol.* 2000; 37 (supl. 6): 1–3.
5. Wickramasinghe S.N. The wide spectrum and unresolved issues of megaloblastic anemia. *Semin. Hematol.* 1999; 36: 3–18.
6. Koury M.J., Horne D.W., Brown Z.A. i wsp. Apoptosis of late-stage erythroblasts in megaloblastic anemia: association with DNA damage and macrocyte production. *Blood* 1997; 89: 4617–4623.
7. Rosse W.F., Hillmen P., Schreiber A.D. Immune-mediated hemolytic anemia. *Hematology (Am. Soc. Hematol. Educ. Program.)* 2004: 48–62.
8. Heimpel H. Congenital dyserythropoietic anemias: epidemiology, clinical significance, and progress in understanding their pathogenesis. *Ann. Hematol.* 2004; 83: 613–621.
9. Weiss G., Goodnough L.T. Anemia of chronic disease. *N. Engl. J. Med.* 2005; 352: 1011–1023.
10. Rund D., Rachmilewitz E. Pathophysiology of alpha and beta-thalassemia: therapeutic implications. *Semin. Hematol.* 2001; 38: 343–349.
11. Fleming M.D. The genetics of inherited sideroblastic anemias. *Semin. Hematol.* 2002; 39: 270–281.
12. Greenberg P.L., Young N.S., Gattermann N. Myelodysplastic syndromes. *Hematology (Am. Soc. Hematol. Educ. Program)* 2002: 136–161.
13. Djaldetti M., Blay A., Bergman M. i wsp. Pure red cell aplasia — a rare disease with multiple causes. *Biomed. Pharmacother.* 2003; 57: 326–332.