

**Piotr Rutkowski<sup>1</sup>, Tomasz Mazurkiewicz<sup>2</sup>, Maciej Krzakowski<sup>1</sup>, Konrad Ptaszyński<sup>1</sup>,  
 Teresa Klepacka<sup>3</sup>, Urszula Grzesiakowska<sup>1</sup>, Sławomir Falkowski<sup>1</sup>, Tomasz Świtaj<sup>1</sup>,  
 Zbigniew Nowecki<sup>1</sup>, Tadeusz Morysiński<sup>1</sup>, Jerzy Spindel<sup>4</sup>, Ewa Chmielik<sup>5</sup>, Szymon Dragan<sup>6</sup>,  
 Jerzy Nazar<sup>7</sup>, Daniel Kotrych<sup>8</sup>, Jan Skowroński<sup>9</sup>, Anna Szumera-Ciećkiewicz<sup>1</sup>,  
 Andrzej Szafranski<sup>3</sup>, Justyna Szumiło<sup>2</sup>, Marta Karpik<sup>9</sup>, Karol Balcerkiewicz<sup>10</sup>, Roman Mazuryk<sup>11</sup>,  
 Bożena Jarosz<sup>2</sup>, Magdalena Rychłowska-Pruszyńska<sup>3</sup>, Marta Rzeszutko<sup>6</sup>, Andrzej Nowakowski<sup>7</sup>,  
 Janusz Ryś<sup>1</sup>, Włodzimierz T. Olszewski<sup>1</sup>, Wojciech Woźniak<sup>3</sup> w imieniu Polskiego Rejestru  
 Nowotworów Kości**

<sup>1</sup>Centrum Onkologii — Instytut im. Marii Skłodowskiej-Curie w Warszawie

<sup>2</sup>Uniwersytet Medyczny w Lublinie

<sup>3</sup>Instytut Matki i Dziecka w Warszawie

<sup>4</sup>Wojewódzki Szpital Chirurgii Urazowej w Piekarach Śląskich

<sup>5</sup>Centrum Onkologii — Instytut w Gliwicach

<sup>6</sup>Akademia Medyczna we Wrocławiu

<sup>7</sup>Uniwersytet Medyczny w Poznaniu

<sup>8</sup>Akademia Medyczna w Szczecinie

<sup>9</sup>Uniwersytet Medyczny w Białymstoku

<sup>10</sup>Lubuski Ośrodek Rehabilitacyjno-Ortopedyczny w Świebodzinie

<sup>11</sup>NZOZ Zdunomed w Szczecinie

# Zalecenia postępowania diagnostyczno-terapeutycznego u dorosłych chorych na pierwotne nowotwory złośliwe kości

Recommendations for diagnostics and therapy of adult patients  
 with malignant primary bone tumors

## Adres do korespondencji:

Prof. nadzw. dr hab. med. Piotr Rutkowski

Klinika Nowotworów Tkanek Miękkich,

Kości i Czerniaków

Centrum Onkologii — Instytut

im. Marii Skłodowskiej-Curie

ul. Roentgena 5, 02-781 Warszawa

tel.: +48 (22) 643 93 75

e-mail: rutkowskip@coi.waw.pl

Onkologia w Praktyce Klinicznej

2010, tom 6, nr 6, 355–369

Copyright © 2010 Via Medica

ISSN 1734-3542

www.opk.viamedica.pl

## STRESZCZENIE

Mięśniaki kości u dorosłych stanowią heterogenną grupę bardzo rzadkich nowotworów pochodzenia mezenchymalnego (poniżej 0,5% nowotworów złośliwych u dorosłych). Pod względem klinicznym mięśniaki kości można podzielić na mięśniaki wrzecionowatokomórkowe (obejmujące mięśniaki kościopochodne, większość chrzęstniakomięśniaków i inne rzadsze podtypy) oraz drobnokomórkowe (głównie rodzina mięśniaków Ewinga). Prawidłowe rozpoznanie i skuteczne leczenie skojarzone pierwotnych nowotworów kości są sumą współpracy radiologów, chirurgów onkologów i chirurgów ortopedów, onkologów klinicznych, radioterapeutów, rehabilitantów, patologów, specjalistów medycyny nuklearnej i biologów molekularnych. Bezwzględnym warunkiem w diagnostyce i leczeniu pierwotnych nowotworów złośliwych kości jest wielodyscyplinarna współpraca wielospecjalistyczna w doświadczonych ośrodkach. Poprawienie diagnostyki mięśniaków kości, wprowadzenie zasad terapii skojarzonej i postęp technologiczny spowodowały rozszerzenie wskazań do stosowania operacji oszczędzających kończynę oraz poprawiły odległe wyniki leczenia.

**Słowa kluczowe:** mięśniaki kości, wytyczne, diagnostyka, leczenie

**ABSTRACT**

Bone sarcomas comprise a heterogeneous group of rare mesenchymal tumors (less than 0.5% of malignant neoplasms in adults). From clinical point of view they can be divided into two main groups: spindle-cell sarcomas (osteosarcomas, majority of chondrosarcomas and less common subtypes) and small-cell sarcomas (mainly Ewing family of tumors). Correct diagnosis and effective therapy is performed by cooperation of radiologists, oncological and orthopedics surgeons, clinical oncologists, radiotherapists, rehabilitants, pathologists, nuclear medicine specialists and molecular biologists. The most important principle in diagnostics and therapy of primary malignant bone tumors is multidisciplinary work in experienced centers. Improvement of diagnostics, implementation of combined therapy and technological developments caused the increase of limb-sparing surgery indications and better long-term results of their treatment.

**Key words:** bone sarcomas, recommendations, diagnostics, therapy

Onkol. Prak. Klin. 2010; 6, 6: 355–369

**Wstęp**

Prawidłowe rozpoznanie i skuteczne leczenie skojarzone pierwotnych nowotworów kości wymaga współpracy radiologów, chirurgów onkologów i chirurgów ortopedów, onkologów klinicznych, radioterapeutów, rehabilitantów, patologów i specjalistów medycyny nuklearnej. Bezwzględny warunkiem w diagnostyce i leczeniu pierwotnych nowotworów złośliwych kości (mięsaków kości) jest wielodyscyplinarna współpraca wielospecjalistyczna w ośrodkach, które dysponują odpowiednim doświadczeniem. Zaleca się współpracę wieloosrodkową w ramach Polskiego Rejestru Nowotworów Kości (<http://www.polskirejestruguzowkosci.pl>).

**Epidemiologia i etiologia**

Mięsaki kości u dorosłych stanowią heterogenną grupę bardzo rzadkich nowotworów pochodzenia mezenchymalnego (poniżej 0,5% nowych przypadków nowotworów złośliwych rocznie). W części przypadków ich szczegółowa histogeneza nie jest znana. Pod względem klinicznym mięsaki kości można podzielić na mięsaki wrzecionowatokomórkowe (obejmujące mięsaki kościopochodne, większość chrzęstniakomięsaków i inne rzadsze podtypy) oraz drobnokomórkowe (głównie rodzina mięsaków Ewinga). Wśród wrzecionowatokomórkowych nowotworów kości najczęściej występuje mięsak kościopochodny (OSA, *osteosarcoma*). Jest jednocześnie najczęstszym typem pierwotnego nowotworu złośliwego kości u dorosłych. W Polsce stwierdza się około 60–100 zachorowań rocznie na OSA (2–3 na 1 milion), częściej u mężczyzn (1,4:1). U dorosłych obserwuje się 2 szczyty zachorowań, w trzeciej dekadzie życia (ok. 60%) i na przełomie szóstej i siódmej dekady (ok. 20%). Inne nowotwory wrzecionowatokomórkowe (*fibrosarcoma*,

*fibrohistiocytoma malignum*, *sarcoma fusocellulare*) są znacznie rzadsze. Na drugim miejscu pod względem częstości występowania wśród mięsaków kości u osób dorosłych jest chrzęstniakomięsak (*chondrosarcoma*). Mięsaki drobnokomórkowe (m.in. mięsak Ewinga/PNET czy *chondrosarcoma mesenchymale*) zajmują trzecie miejsce pod względem częstości występowania wśród pierwotnych nowotworów złośliwych kości u dorosłych. Liczba nowych zachorowań rocznie w Polsce nie jest znana — można szacować ją na kilkadziesiąt przypadków rocznie (ok. 40–60). U dorosłych najczęściej występują na przełomie drugiej i trzeciej dekady życia. Niewiele mięsaków wrzecionowatokomórkowych rozwija się na podłożu chorób predysponujących, jak choroba Pageta (*osteoclastoma* lub *osteosarcoma*), mnogie wyrośla chrzęstno-kostne (*chondrosarcoma*), zespół Li-Fraumeni lub też, być może, w wyniku uprzedniego napromieniania. Natomiast nie udowodniono, aby mięsaki drobnokomórkowe kości występowały jako nowotwory wtórne i pojawiały się w zespołach nowotworów uwarunkowanych rodzinnie lub dziedzicznych.

**Objawy kliniczne i diagnostyka****Objawy kliniczne**

Głównym objawem mięsaków kości, pojawiającym się już na bardzo wczesnym etapie rozwoju nowotworu, są objawy bólowe, zwykle silniejsze w godzinach nocnych i stopniowo narastające w kolejnych miesiącach choroby (z wyjątkiem większości chrzęstniakomięsaków). W późniejszych etapach choroby może temu towarzyszyć guz lub obrzmienie okolicy stawu lub kości, zniekształcające zarys kończyny. Niekiedy chorzy wiążą istniejącą patologię z przypadkowym urazem. W mięsakach drobnokomórkowych kości u około 60% pacjentów w chwili rozpoznania stwierdza się naciek

tkanek miękkich. Mięsakom kości często towarzyszą zaburzenia funkcji kończyny (ograniczenie ruchomości najbliższej położonego stawu i jego odruchowe oszczędzanie przez chorego). Mogą pojawiać się utrwalone przykurcze stawowe i złamania patologiczne kości w zaawansowanych miejscowo mięsakach. Destrukcja kości w wyniku niszczenia przez mięsaka może prowadzić do złamania patologicznego. Rozpoznanie wczesnych postaci mięsaków kości (< 100 cm<sup>3</sup>, bez przekraczania warstwy korowej kości) jest bardzo trudne i zwykle przypadkowe. W bardziej zaawansowanym miejscowo stadium mięsaków drobnokomórkowych kości mogą występować objawy ogólne: gorączka, niedokrwistość, osłabienie. Objawy te oraz podwyższone stężenie dehydrogenazy kwasu mlekowego (LDH, *lactate dehydrogenase*) uznaje się za złe czynniki rokownicze. Mięsak kościopochodny (*osteosarcoma*) najczęściej umiejscowiony jest w okolicach przynasad kości długich (głównie dystalnej części kości udowej, proksymalnej części kości piszczelowej lub kości ramiennej, w głowie kości strzałkowej), zaś drugi pod względem częstości występowania mięsak Ewinga dotyczy najczęściej trzonu kości długich lub kości płaskich, kręgosłupa i miednicy. Oba te typy mięsaków kości najczęściej występują w drugiej i trzeciej dekadzie życia. Chrzęstniakomięsaki (*chondrosarcoma*) stwierdza się częściej w późniejszym okresie życia i często dotyczą one kości różnokształtnych (miednica, obręcz barkowa) lub proksymalnej części kości udowej, mogą rozwijać się z istniejących wcześniej zmian (jak *enchondroma* lub *osteochondroma*).

### Diagnostyka obrazowa

U chorych na mięsaki kości pierwszym i podstawowym badaniem jest zdjęcie przeglądowe całej kości w dwóch projekcjach. W przypadkach klasycznych postaci mięsaków kości objawy radiologiczne na przeglądowych rentgenogramach są typowe, charakterystyczne dla każdego typu mięsaka. Nowotwór zawsze niszczy zdrową kość, powodując ubytki osteolityczne lub rosnąc w sposób naciekający. Oprócz tych zmian bywają widoczne objawy nowotworzenia patologicznej tkanki uwapnionej (kostnej lub chrzęstnej) oraz złośliwe odczyny okostnowe (trójkąt Codmana, „spikule”). W zależności od typu mięsaka oraz szybkości wzrostu guza może wystąpić przechodzenie nacieku na płytkę wzrostową oraz niszczenie chrząstki stawowej.

Dla pogłębienia diagnostyki z oceną rozległości zmian w tkankach miękkich i zajęcia warstwy zbitej i gąbczastej kości niezbędne jest badanie tomografii komputerowej (CT, *computed tomography*) oraz rezonansu magnetycznego (MRI, *magnetic resonance imaging*), który uzupełnia badanie CT poprzez wizualizację zajęcia szpiku kostnego, stawów i stosunku

do struktur otaczających. Kolejnym badaniem jest scyntygraficzna ocena kości. Równolegle wykonuje się badanie radiologiczne klatki piersiowej w celu wykluczenia przerzutów, gdyż płuca stanowią najczęstsze miejsce przerzutów mięsaków kości. W ocenie zaawansowania mięsaków drobnokomórkowych kości pomocne może być wykonanie badania pozytonowej emisyjnej tomografii komputerowej (PET-CT, *positron emission tomography/computed tomography*). Rozsiew do płuc stwierdza się w około 10% przypadków w chwili rozpoznania mięsaków kości.

### Różnicowanie

Na podstawie badań radiologicznych można z dużym prawdopodobieństwem różnicować pierwotne nowotwory złośliwe kości i zmiany łagodne. W pierwszym etapie różnicowania wyklucza się nowotwory łagodne, dysplazję włóknistą, zmiany w przebiegu chorób metabolicznych (np. nadczynności przytarczyc) i torbiel aneuryzmatyczną (co może być bardzo trudne, zwłaszcza że może ona być wtórną zmianą maskującą szybko rozwijający się nowotwór złośliwy kości). W różnicowaniu mięsaków kości znaczenie ma umiejscowienie — mięsaki wrzecionowatokomórkowe lokalizują się w przynasadach, a złośliwe nowotwory drobnokomórkowe w trzonach kości. Należy jednak podkreślić, że fundamentalne znaczenie w różnicowaniu złośliwych nowotworów kości ma wykonanie biopsji otwartej i badania histopatologicznego. Należy również podkreślić, że przerzuty innych nowotworów złośliwych do kości występują znacznie częściej niż pierwotne nowotwory złośliwe kości (mięsaki). Kryterium pomocniczym może być tu wiek, gdyż mięsaki kości znacznie częściej stwierdza się u młodszych osób. W kolejnym etapie różnicuje się typ histopatologiczny mięsaka kości. Najtrudniejsze jest zróżnicowanie *osteosarcoma* z torbielą aneuryzmatyczną kości (zwłaszcza że może ona być wtórną zmianą maskującą szybko rozwijający się nowotwór złośliwy kości). We wszystkich przypadkach mięsaka drobnokomórkowego kości różnicowanie jest bardzo trudne. W codziennej praktyce odbywa się na podstawie ostatecznego rozpoznania histopatologicznego pobranego wycinka. W pierwszym etapie różnicowania wyklucza się nowotwory łagodne i torbiel aneuryzmatyczną. W kolejnym etapie różnicuje się mięsaki drobnokomórkowe z mięsakami wrzecionowatokomórkowymi, które są niewrażliwe na napromienianie. Następnie wyklucza się chłoniaki kości, które nie wymagają leczenia operacyjnego.

### Rozpoznanie histopatologiczne, biopsja

Najistotniejszym elementem diagnostycznym jest uzyskanie materiału do badań histopatologicznych

i molekularnych w wyniku biopsji. Podstawową metodą biopsji w przypadku mięsaków kości jest biopsja otwarta, część ośrodków (mających duże doświadczenie w diagnostyce i leczeniu pierwotnych nowotworów kości) wykorzystuje materiał uzyskany w wyniku trepanobiopsji. Cięcie do biopsji nie powinno kolidować z późniejszą operacją, stanowić przyczyny niekorzystnego rozszerzenia pól napromieniania ani zwiększać ryzyka patologicznego złamania. W wyborze najlepszego miejsca do pobrania wycinka można wykorzystać resztkową aktywność izotopu ( $^{99}\text{Tc}$ ) podanego przy wykonywaniu scyntygrafii i wyznaczyć je śródoperacyjnie przy zastosowaniu ręcznej (jałowej) gamma-kamery. Należy tak zaplanować cięcie do biopsji otwartej, żeby pokrywała się z cięciem operacyjnym wykonywanym podczas operacji radykalnej, czyli blizna po biopsji otwartej stanowi później nierozzerwalny fragment preparatu patologicznego. Biopsję powinno się wykonać z dala od pęczków naczyniowo-nerwowych. Dokonując wyboru miejsca biopsji, należy wykorzystać wyniki badań radiologicznych, badania scyntygraficznego kośćca i stosować zasadę najkrótszej drogi między skórą a guzem. Cięcie, które musi być wystarczająco długie, aby było możliwe dotarcie do głęboko położonej zmiany, należy prowadzić równoległe do długiej osi kończyny. Podczas preparowania zaleca się unikanie przekroczenia granic przedziału mięśniowego. Wycinek z nacieku nowotworowego należy pobierać „na ostro” z obwodu (największa proliferacja i najmniejsza martwica). W nowotworach, w których warstwa korowa kości długich nie została przekroczona, wycina się „okno kostne” w najcieńszym miejscu, aby uniknąć dodatkowego osłabienia kości, sprzyjającego patologicznemu złamaniu. Podczas pobierania wycinka może wystąpić znaczne krwawienie z nowotworu. Należy uzyskać staranną hemostazę w obrębie tkanek miękkich oraz kości (np. stosując wosk). Ranę po pobraniu wycinka należy zamknąć dokładnie warstwowo (bez drenażu), aby nie pozostawiać martwych przestrzeni (zszywanie np. kolejnych warstw mięśni, powięzi, tkanki podskórnej i skóry). Dobrą praktyką jest również śródoperacyjne wykonanie rozmazu na szkiełku podstawowym z pobranego wycinka w celu przeprowadzenia badania cytologicznego i ocena przez patologa materiału przesłanego do badania (tzn. śródoperacyjna ocena, czy materiał jest „diagnostyczny” i jest go dostatecznie dużo do wykonania prawidłowego badania; przy krwawiących zmianach nowotworowych główną masę materiału pobranego przez chirurga mogą stanowić masy martwicze nowotworu). Niebarwiony rozmaz można wykorzystać do wykonania badania molekularnego metodą fluorescencyjnej hybrydyzacji *in situ* (FISH, *fluorescence in situ hybridisation*). Do tego celu może również służyć odcisk wałeczka tkankowego uzyskanego drogą biopsji gruboigłowej. Materiał tkankowy nowotworu kości

powinno się przekazać do opracowania patomorfologicznego bez utrwalenia. Planując pobranie fragmentu tkankowego nowotworu i tkanki nienowotworowej do badania metodami molekularnymi z izolacją kwasów nukleinowych, materiał należy przekazać i zamrozić w temperaturze min. 70°C w ciągu 30 minut od usunięcia. Materiał biopsyjny często zawiera mieszaninę wielu fragmentów kostnych i tkanek miękkich. Należy oddzielić części kostne biopsji i części miękkie, a następnie skierować części kostne do odwapnienia. Części miękkie można utwalić i opracować bez odwapniania. Biopsję najlepiej wykonać w ośrodku, w którym chory będzie leczony.

Raport badania histopatologicznego powinien opierać się na klasyfikacji Światowej Organizacji Zdrowia (WHO, *World Health Organization*) (tab. 1), a przy diagnostyce różnicowej nowotworów drobnokomórkowych niezbędna jest dostępność badań immunohistochemicznych i cytogenetycznych (FISH), molekularnych (w celu oceny charakterystycznych translokacji, np. t(11;22) (q24;q12) — najczęstszej w mięsaku Ewinga prowadzącej do powstania genu fuzyjnego). Dane, które powinien zawierać raport patologiczny, przedstawiono w tabeli 2.

Badanie materiału pochodzącego z resekcji nowotworu lub amputacji kończyny po chemioterapii przedoperacyjnej chorych na mięsaka kościopochodnego lub mięsaka z rodziny Ewinga

W przypadkach mięsaków kościopochodnych i mięsaków z rodziny Ewinga materiał po resekcji guza lub amputacji wymaga oceny odsetka powierzchni przekroju tkanki guza objętej martwicą. Przekrój guza w postaci plastra dzieli się w całości na wycinki, tworząc również mapę odzwierciedlającą umiejscowienie każdego wycinka na kserokopii materiału lub jego zdjęciu radiologicznym. Dodatkowo należy pobrać wycinki w płaszczyźnie prostopadłej do wycięcia plastra kostnego: jeden wycinek na każdy centymetr największego wymiaru guza oraz wycinki dokumentujące naciekanie tkanek miękkich. Ocenia się odsetek, jaki stanowi pole martwicy nowotworu w każdym uzyskanym wycinku, a następnie oblicza się średnią dla całego opracowywanego materiału. Według różnych danych martwica większa niż 90–97% oznacza lepsze rokowanie.

### Czynniki rokownicze i klasyfikacja stopni zaawansowania

Podstawą podziału na stopnie zaawansowania klinicznego jest ocena zespołu najważniejszych czynników prognostycznych, do których należą: stopień złośliwo-

**Tabela 1. Klasyfikacja Światowej Organizacji Zdrowia (WHO) pierwotnych złośliwych nowotworów kości****Table 1. World Health Organization (WHO) classification of primary malignant bone tumors**

<b>Nowotwory kościopochodne</b>	
<i>Osteosarcoma</i> (mięsak kościopochodny)	9180/3
Postać konwencjonalna	9180/3
Postać chondroblastyczna	9181/3
Postać fibroblastyczna	9182/3
Postać osteoblastyczna	9180/3
Postać teleangiektatyczna	9183/3
Postać drobnokomórkowa	9185/3
Postać centralna o niskim stopniu złośliwości	9187/3
Wtórny	9180/3
Przykostny (parostealny)	9192/3
Okołokostny (periostealny)	9193/3
Powierzchnowy o wysokim stopniu złośliwości	9194/3
<b>Mięsak Ewinga/prymitywny guz neuroektodermalny</b>	
Mięsak Ewinga	9260/3
<b>Nowotwory wywodzące się z chrząstki</b>	
Chrzęstniakomięsak ( <i>chondrosarcoma</i> )	9220/3
Centralny, pierwotny i wtórny	9220/3
Obwodowy	9221/3
Odróżnicowany	9243/3
Mezenchymalny	9240/3
Jasnokomórkowy	9242/3
<b>Nowotwory z tkanki łącznej włóknistej</b>	
Włókniakomięsak ( <i>fibrosarcoma</i> )	8810/3
<b>Nowotwory fibrohistiocytarne (pleomorficzne)</b>	
Złośliwy nowotwór fibrohistiocytarny ( <i>malignant fibrous histiocytoma</i> )	8830/3
<b>Nowotwory układu krwiotwórczego</b>	
Szpiczak plazmocytowy	9732/3*
Chłoniak złośliwy, NOS	9590/3*
<b>Guz olbrzymiokomórkowy kości</b>	
Złośliwy guz olbrzymiokomórkowy	9250/3
<b>Nowotwory ze struny grzbietowej</b>	
Struniak ( <i>chordoma</i> )	9370/3
<b>Nowotwory naczyniopochodne</b>	
Naczyniakomięsak ( <i>angiosarcoma</i> )	9120/3
<b>Nowotwory z mięśniówki gładkiej</b>	
Mięśniakomięsak gładkokomórkowy ( <i>leiomyosarcoma</i> )	8890/3
<b>Nowotwory z tkanki tłuszczowej</b>	
Tłuszczakomięsak ( <i>liposarcoma</i> )	8850/3
<b>Inne nowotwory</b>	
Szkliviak ( <i>adamantinoma</i> )	9261/3

\*Szpiczak i pierwotny chłoniak kości nie są przedmiotem niniejszych rekomendacji

**Tabela 2. Badanie patomorfologiczne — schemat**

**Table 2. Pathological report — scheme**

**Dane podstawowe**

Dane do raportu .....

Resekcja lub biopsja guza .....

Lokalizacja anatomiczna (w której kości znajduje się nowotwór) .....

Umieszczenie nowotworu w obrębie kości:

- W obrębie nasady, przynasady lub trzonie kości długiej
- W obrębie kory lub rdzenia kości, na powierzchni kości

Naciekanie jamy stawowej, tkanek miękkich .....

Typ resekcji

- Wytuszczenie guza
- Szeroka resekcja
- Radykalna resekcja
- Docięcie

Typ biopsji

- Gruboigłowa
- Otwarta
- Wycinająca

Przedoperacyjne leczenie

- Brak
- Chemioterapia
- Radioterapia
- Terapia o nieokreślonym rodzaju

Czy były dostępne zdjęcia radiologiczne i badania obrazowe? .....

**Opis makroskopowy**

Opis całości materiału i jego trzy wymiary .....

Opis guza i jego trzy wymiary .....

Martwica guza (obecność, szacunkowy odsetek objętości guza) .....

Odległość guza od marginesów w obrębie tkanek miękkich i kości .....

**Opis histopatologiczny**

Typ histologiczny (jeśli możliwe ustalenie typu) (wg klasyfikacji WHO) .....

Stopień złośliwości (*grade*) .....

Ocena wg klasyfikacji pTNM (nie obowiązuje w przypadku biopsji) .....

Opis węzłów chłonnych według N0–1 (jeśli obecne w materiale) .....





Tabela 2. Badanie patomorfologiczne — schemat — kontynuacja

Table 2. Pathological report — scheme — continuation

## Opis materiału i guza

Największy wymiar guza i charakter naciekania (patrz klasyfikacja TNM):

- Dobrze ograniczony
- Naciekający drobnymi ogniskami
- Wielogniskowy

Liczba figur podziału/10 HPF (obiektyw 40X) we fragmencie utkania wykazującym największą ich liczbę .....

Martwica oceniana mikroskopowo (obecność, szacunkowy odsetek objętości guza) .....

Opis zmian po leczeniu .....

Opis zmian poza guzem nowotworowym .....

Obecność zatorów z komórek mięsaka w drobnych/większego kalibru naczyniach .....

## Marginesy chirurgiczne

- Marginesy nie mogą być ocenione (RX)
- Marginesy wolne od utkania nowotworowego (R0)
- Odległość guza od marginesu tkanek miękkich w cm (lokalizacja najwęższego) .....
- Odległość guza od marginesu w obrębie kości w cm (lokalizacja najwęższego) .....
- Marginesy z naciekiem nowotworu, ocena mikroskopowa (który margines) (R1) .....
- Marginesy z naciekiem nowotworu, ocena makroskopowa (który margines) (R2) .....

Ocena węzłów chłonnych .....

Pozostałe zmiany .....

Wyniki badań immunohistochemicznych i badań molekularnych .....

Kody ICD-O3 .....

WHO (*World Health Organization*) — Światowa Organizacja Zdrowia; TNM: T (*tumor*) — guz pierwotny, N (*nodus*) — węzeł chłonny, M (*metastases*) — przerzuty odległe; ICD (*International Statistical Classification of Diseases*) — Międzynarodowa Klasyfikacja Chorób

ści histologicznej, przejście nacieku nowotworowego mięsaka przez warstwę korową kości, wielkość guza pierwotnego oraz przerzuty do regionalnych węzłów chłonnych i przerzuty do odległych narządów.

Do opisu stopni zaawansowania mięsaków kości stosuje się klasyfikację TNM według *American Joint Committee on Cancer* z 2002 roku (tab. 3), opartą na czterostopniowej ocenie klasyfikacji złośliwości histologicznej (G1–G4), wielkości guza (T1–T3) oraz obecności przerzutów (M).

## Zasady leczenia

Wszystkie pierwotne, złośliwe nowotwory kości powinno się leczyć w wyspecjalizowanych zespołach wielodyscyplinarnych, gdyż ponad 70% występujących mięsaków kości wymaga leczenia skojarzonego (zwłaszcza mięsaki kościopochodne i mięsaki drobnokomórkowe), głównie z zastosowaniem chirurgii i chemioterapii (tab. 4). Oczywiście podstawowym elementem terapii pozostaje zapewnienie miejscowej

**Tabela 3. Stopnie zaawansowania klinicznego w mięsakach kości według American Joint Committee on Cancer (AJCC) z 2010 r.****Table 3. Staging system of bone sarcomas according to American Joint Committee on Cancer (AJCC 2010)****Guz pierwotny (T)**

TX	Nie można ocenić guza pierwotnego
T0	Nie stwierdza się obecności guza pierwotnego
T1	Guz o wielkości 8 cm lub poniżej w największym wymiarze
T2	Guz o wielkości ponad 8 cm w największym wymiarze
T3	Oddzielne ogniska nowotworowe w obrębie pierwotnej kości (przerzuty „skaczące”)

**Regionalne węzły chłonne (N)**

NX	Nie można ocenić regionalnych węzłów chłonnych
N0	Brak przerzutów do regionalnych węzłów chłonnych
N1	Obecność przerzutów do regionalnych węzłów chłonnych

**Przerzuty odległe (M)**

MX	Nie można ocenić obecności przerzutów do narządów odległych
M0	Brak przerzutów odległych
M1	Obecność przerzutów odległych
M1a	Przerzuty do płuc
M1b	Przerzuty do innych narządów odległych

**Dodatkowe oznaczenia TNM**

Dodatkowe oznaczenie pT(m)NM — dodatkowe oznaczenie „m” określa obecność kilku ognisk nowotworu w jednej lokalizacji

Dodatkowe oznaczenie rTNM — dodatkowe oznaczenie „r” określa materiał, który oceniano jako wznowę wcześniej diagnozowanego nowotworu, po okresie remisji

Dodatkowe oznaczenie ypTNM — dodatkowe oznaczenie „y” określa materiał, który oceniano po lub w trakcie leczenia chemioterapeutycznego, radioterapeutycznego lub oboma metodami

**Stopień złośliwości histologicznej (G)**

GX	Nie można ocenić stopnia złośliwości histologicznej
G1	Dobrze zróżnicowany nowotwór — niski stopień złośliwości histologicznej
G2	Pośrednio zróżnicowany nowotwór — niski stopień złośliwości histologicznej
G3	Źle zróżnicowany nowotwór — wysoki stopień złośliwości histologicznej
G4†	Odróżnicowany nowotwór — wysoki stopień złośliwości histologicznej

**Stopień złośliwości histologicznej (grading)**

- Nowotwory o miejscowej złośliwości  
Guz olbrzymiokomórkowy (*giant cell tumor*)
- Nowotwory o niskim stopniu złośliwości (*grade 1*)  
Mięsak kościopochodny, przykostny (*osteosarcoma, parosteal*)  
Mięsak kościopochodny, centralny o niskim stopniu złośliwości (*osteosarcoma, low grade central*)  
*Adamantinoma*
- Nowotwory o średnim stopniu złośliwości (*grade 2*)  
Mięsak kościopochodny, zewnątrzkościowy (*osteosarcoma, periosteal*)
- Nowotwory o wysokim stopniu złośliwości (*grade 3, 4*)  
Mięsak kościopochodny (*osteosarcoma*), postać konwencjonalna, teleangiektatyczna, drobnokomórkowa, powierzchowna o wysokim stopniu złośliwości  
Nowotwory rodziny mięsaka Ewinga (*Ewing family of tumors*)  
Postaci tzw. odróżnicowane pierwotnych nowotworów kości (*dedifferentiated chondrosarcoma, parosteal osteosarcoma, chordoma, adamantinoma*)  
Złośliwy guz olbrzymiokomórkowy (*malignant giant cell tumor*)



**Tabela 3. Stopnie zaawansowania klinicznego w mięsakach kości według American Joint Committee on Cancer (AJCC) z 2010 r. — kontynuacja****Table 3. Staging system of bone sarcomas according to American Joint Committee on Cancer (AJCC 2010) — continuation****Stopień złośliwości histologicznej (grading)**

5. Nowotwory o różnym stopniu złośliwości

Chrzęstniakomięsak konwencjonalny (*chondrosarcoma, conventional*)**Inne mięsaki kości — stopniowane według French Federation of Cancer Centers Sarcoma Group (FNCLCC)***Leiomyosarcoma**Angiosarcoma**Epithelioid hemangioendothelioma**Liposarcoma**Fibrosarcoma***Stopniowanie mięsaków według French Federation of Cancer Centers Sarcoma Group (FNCLCC)**

I. Różnicowanie guza (score 1, 2, 3)

II. Indeks mitotyczny

Score 1: 0–9 mitoz

Score 2: 10–19 mitoz

Score 3:  $\geq 20$  mitoz

III. Martwica nowotworowa

Score 0: 0%

Score 1: &lt; 50%

Score 2:  $\geq 50\%$ 

Grade, po dodaniu wszystkich parametrów

Grade 1: 2–3

Grade 2: 4–5

Grade 3: 6–8

	<b>T</b>	<b>N</b>	<b>M</b>	<b>G</b>
IA	T1	N0	M0	G1, G2
IB	T2, T3			(niski stopień złośliwości)
IIA	T1	N0	M0	G3, G4
IIB	T2			(wysoki stopień złośliwości)
III	T3	N0	M0	G3, G4
IVA	Każdy T	N0	M1a	Każdy G
IVB	Każdy T	N1	Każdy M	
		Każdy N	M1b	

†Mięsak Ewinga klasyfikuje się jako G4; TNM: T (*tumor*) — guz pierwotny, N (*nodus*) — węzeł chłonny, M (*metastases*) — przerzuty odległe

kontroli mięsaka poprzez właściwe radykalne postępowanie chirurgiczne. Decyzję o zakresie leczenia operacyjnego należy podejmować przed rozpoczęciem leczenia skojarzonego. Chorzy powinni wyrazić zgodę na planowaną operację przed rozpoczęciem chemioterapii przedoperacyjnej. W przypadku złamania patologicznego kości przed leczeniem przeciwwskazane

jest wykonywanie zespołów wewnętrznych, ponieważ prowadzi do miejscowego rozsiewu komórek mięsaka i dyskwalifikuje chorego od operacji oszczędzającej kończynę.

Pod względem terapii mięsaki kości można podzielić na cztery podstawowe grupy: mięsaki kościopochodne (i inne rzadsze mięsaki wrzecionowatokomórkowe),

Tabela 4. Zasady standardowego leczenia w poszczególnych podtypach mięsaków kości

Table 4. The principles of standard therapy in different subtypes of bone sarcomas

	Indukcyjna chemioterapia	Chirurgia	Radioterapia	Uzupełniająca chemioterapia
Mięsak kościopochodny i rzadsze mięsaki wrzecionowato-komórkowe	Tak	Tak	Nie	Tak
Chrzęstniakomięsak	Nie	Tak	Nie	Nie
Mięsak Ewinga/PNET (mięsaki drobnokomórkowe)	Tak	Tak	Tak	Tak
Guz olbrzymiokomórkowy	Nie	Tak	Tak	Nie

chrzęstniakomięsaki, mięsaki drobnokomórkowe oraz guzy olbrzymiokomórkowe kości.

Podczas podejmowania decyzji dotyczącej leczenia u chorych na mięsaki wrzecionowatokomórkowe (głównie *osteosarcoma*) i drobnokomórkowe obowiązują następujące ogólne zasady:

1. Warunkiem rozpoczęcia leczenia jest wiarygodna weryfikacja histopatologiczna.
2. Wszystkie mięsaki z tej grupy wymagają leczenia skojarzonego w ramach ustalonych protokołów terapeutycznych, ponieważ są nowotworami o wysokiej złośliwości histologicznej (wyniki leczenia wyłącznie chirurgicznego są złe — poniżej 20% 5-letnich przeżyć). Wyjątkiem jest przykostny mięsak kościopochodny (*osteosarcoma parosteale*). Można rozważyć stosowanie chemioterapii okołoperacyjnej u chorych na mięsaki wrzecionowatokomórkowe w wieku powyżej 50 lat. Jeżeli jest to możliwe, należy włączać wszystkich tych chorych do prospektywnych badań klinicznych.
3. Decyzję o zakresie leczenia operacyjnego należy podejmować przed rozpoczęciem leczenia skojarzonego. Na planowaną operację chorzy powinni wyrazić zgodę przed rozpoczęciem chemioterapii przedoperacyjnej. Jej skuteczność może powodować nieuzasadnione nadzieje chorych dotyczące możliwości uniknięcia amputacji lub w ogóle leczenia operacyjnego. Brak wiedzy, zrozumienia i akceptacji przez chorego podjętych *a priori* decyzji operacyjnych prowadzi do konfliktu i w jego wyniku rezygnacji chorego z proponowanej operacji, będącej podstawą terapii i wyleczenia chorego.
4. W leczeniu radykalnym mięsaka kościopochodnego nie stosuje się radioterapii.

### Leczenie chirurgiczne

Poprawa diagnostyki mięsaków kości, wprowadzenie zasad leczenia skojarzonego i postęp technologicz-

ny spowodowały rozszerzenie wskazań do stosowania operacji oszczędzających kończynę. Operacje te jednak muszą zapewniać radykalne miejscowo wycięcie nowotworu (R0 — mikroskopowo bez nacieku w linii cięcia chirurgicznego), nie mogą skracać czasu wolnego od nawrotu choroby oraz muszą umożliwiać uzyskanie takich efektów czynnościowych, które w oczywisty sposób przewyższają efekty amputacji i protezowania zewnętrznego, a nie pogarszają jakości życia chorego. Możliwość zachowania dobrej sprawności kończyny oznacza brak bólu, zachowanie czucia głębokiego i powierzchownego oraz funkcjonalność kończyny — w przypadku kończyny górnej oznacza to zachowanie przynajmniej funkcji chwytnej ręki, w przypadku kończyny dolnej zachowanie jej funkcji podporowej i możliwości chodzenia. Metody stosowane w leczeniu oszczędzającym to „*custom made*” lub coraz bardziej popularne modularne, onkologiczne protezy wewnętrzne, auto- lub alloprzeszczepty kostne, artrodezy dużych stawów, a w niektórych lokalizacjach jedynie radykalne resekcje kości (bark, miednica). Należy podkreślić, że implantacja protezy onkologicznej wiąże się z możliwością powikłań w ciągu całego życia chorego, związanych nawet z koniecznością amputacji kończyny. Podstawowym problemem jest utrzymanie sprawności mechanicznej protezy i zapobieganie zanikowi kości w sąsiedztwie protezy. Dlatego, paradoksalnie, najchętniej powinno się je stosować u chorych w IV stopniu zaawansowania klinicznego lub należących do grupy wysokiego ryzyka rozsiewu (IIB). W niektórych przypadkach nie ma konieczności zastępowania wyciętego fragmentu kości (np. w operacjach miednicy czy obręczy barkowej — operacja Tikhoffa-Linberga). Niekiedy oprócz rekonstrukcji fragmentów kości niezbędne są rekonstrukcje w zakresie struktur mięśniowo-więzadłowych, a czasem również naczyniowych. W przypadku, gdy zastosowanie metod oszczędzających kończynę nie daje możliwości radykalnego wycięcia

**Tabela 5. Przeciwwskazania do operacji oszczędzających w mięsakach kości****Table 5. Contraindications to limb-sparing surgery in bone sarcomas**

1. Niezastosowanie chemioterapii indukcyjnej (przedoperacyjnej) w przypadkach mięsaka kościopochodnego/mięsaków drobnokomórkowych
2. Rozległy naciek tkanek miękkich i struktur naczyniowo-nerwowych
3. Złamanie patologiczne kości (przeciwwskazanie względne)
4. Złe umiejscowienie biopsji otwartej
5. Brak możliwości obserwacji po leczeniu
6. Niekiedy w przypadkach powikłań po implantacji protezy wewnętrznej

mięsaka kości, konieczne jest wykonanie amputacji (tab. 5) na prawidłowym poziomie (powyżej stawu i dogłowo od zajętej nowotworem kości). Leczenie chirurgiczne pozostaje nadal jedyną metodą terapii chorych na chrzęstniakomięsaki (z wyjątkiem postaci mezenchymalnych i odróżnicowanych).

Niektórzy chorzy na mięsaki kości w stadium rozsiewu (głównie do płuc — M1) mają szanse na wyleczenie pod warunkiem właściwego skojarzenia chemioterapii z radykalnym leczeniem chirurgicznym przerzutów i przy właściwej kontroli miejscowej nowotworu.

#### Leczenie skojarzone

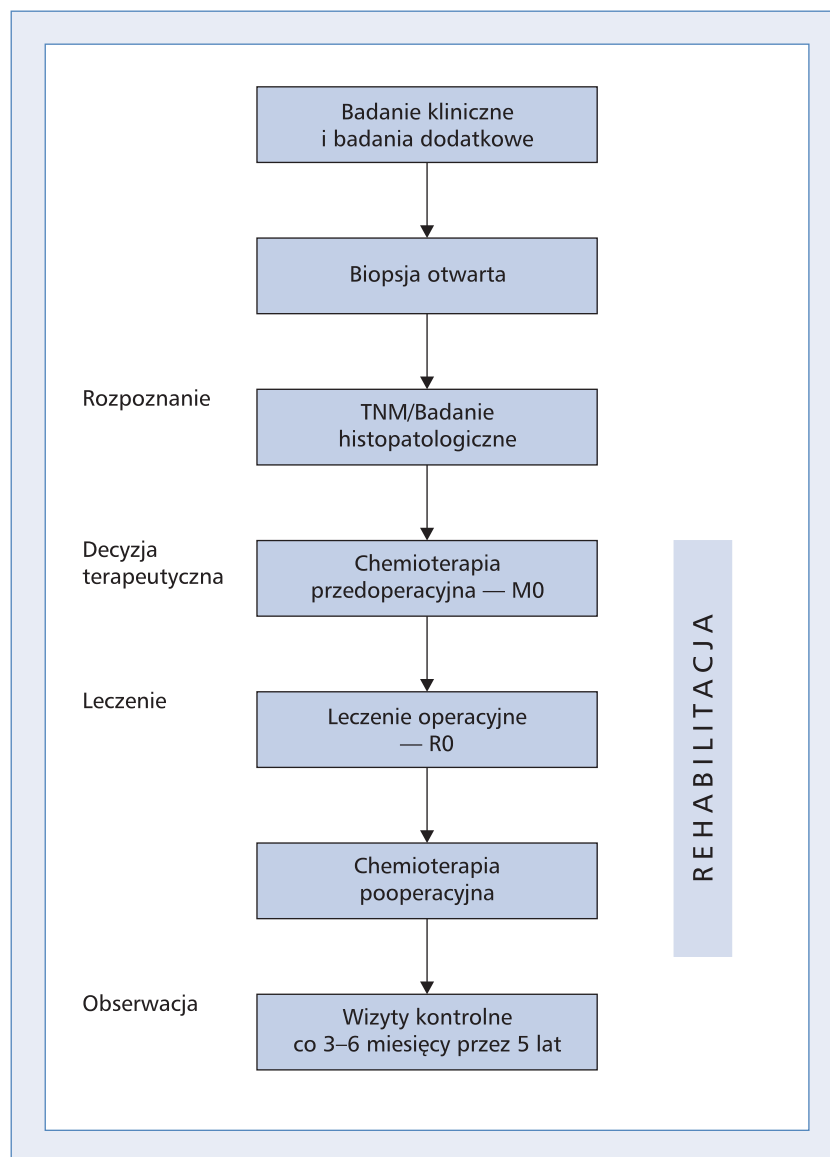
Mięsaki wrzecionowatokomórkowe (głównie *osteosarcoma* i *chondrosarcoma*) wymagają przede wszystkim leczenia chirurgicznego w celu miejscowego opanowania choroby. W przypadkach mięsaka kościopochodnego (*osteosarcoma*) konieczne jest dołączenie uzupełniającego leczenia cytostatycznego (chemioterapii neo- i adjuwantowej: główne aktywne cytostatyki to doksorubicyna, cisplatyna, ifosfamid i metotreksat) w celu poprawy przeżycia wolnego od przerzutów do płuc (ryc. 1), w leczeniu kolejnych rzutów stosuje się ifosfamid z etopozydem lub gemcytabiną z docetakselem. Mięsaki wrzecionowatokomórkowe zwykle są odporne na radioterapię. Rokowanie chorych na mięsaki wrzecionowatokomórkowe różni się w zależności od stopnia złośliwości histologicznej i odpowiedzi na indukcyjną chemioterapię, jednak ogólnie 5-letnie przeżycia kształtują się na poziomie ponad 70% pod warunkiem prawidłowego rozpoznania i leczenia.

Postępowanie terapeutyczne u dorosłych chorych na mięsaka kościopochodnego rozpoczynają trzy kursy chemioterapii przedoperacyjnej (najczęściej z zastosowaniem doksorubicyny i cisplatyny oraz ewentualnie trzeciego leku) podawane co 3 tygodnie. Metotreksatu powszechnie nie stosuje się u dorosłych

chorych na mięsaka kościopochodnego ze względu na toksyczność leku i brak poprawy przeżyć. Wskazane jest pozostawienie ifosfamidu jako potencjalnie czynnego leku w leczeniu drugiej linii. Obecnie niezastosowanie chemioterapii przedoperacyjnej u chorych na mięsaka kościopochodnego należy uznać za błąd. W terminie czwartego kursu (3 tygodnie po trzecim kursie chemioterapii) należy przeprowadzić operację, której celem jest radykalne usunięcie ogniska pierwotnego mięsaka. Wybór chemioterapii pooperacyjnej powinien optymalnie wynikać z histologicznej oceny odpowiedzi w preparacie operacyjnym — w przypadku dobrej odpowiedzi należy kontynuować leczenie według początkowo stosowanego programu (2–12 kursów), natomiast w razie stwierdzenia niezadowolającej odpowiedzi patologicznej należy rozważyć zastosowanie innych leków (np. z udziałem ifosfamidu, etopozydu i karboplatyny po wcześniejszym stosowaniu doksorubicyny i cisplatyny).

Mięsaki drobnokomórkowe (głównie mięsaki Ewinga/PNET) są nowotworami niskozróżnicowanymi, wrażliwymi na napromienianie, co wykorzystuje się w leczeniu ogniska pierwotnego. W przypadku tych mięsaków zastosowanie wielolekowej chemioterapii umożliwia uzyskanie wysokiego odsetka odpowiedzi na leczenie. Wymagają one długotrwałego leczenia skojarzonego, które musi rozpoczynać się od chemioterapii, jednak wyniki terapii są gorsze niż w przypadku mięsaków wrzecionowatokomórkowych i przeżycia 5-letnie u dorosłych kształtują się w granicach 30–40%.

Akceptacja przez chorych proponowanego rodzaju i przebiegu leczenia wraz z jego wszystkimi skutkami jest istotnym warunkiem powodzenia. Chorych należy informować o czasie trwania leczenia (niemal 12 miesięcy), działaniach niepożądanych chemioterapii i radioterapii oraz kalectwie czynnościowym w wyniku leczenia operacyjnego (zarówno oszczędzającego kończynę, jak i amputacji). Ze względu na względnie niewielką liczbę dorosłych chorych na mięsaki drobnokomórkowe oraz



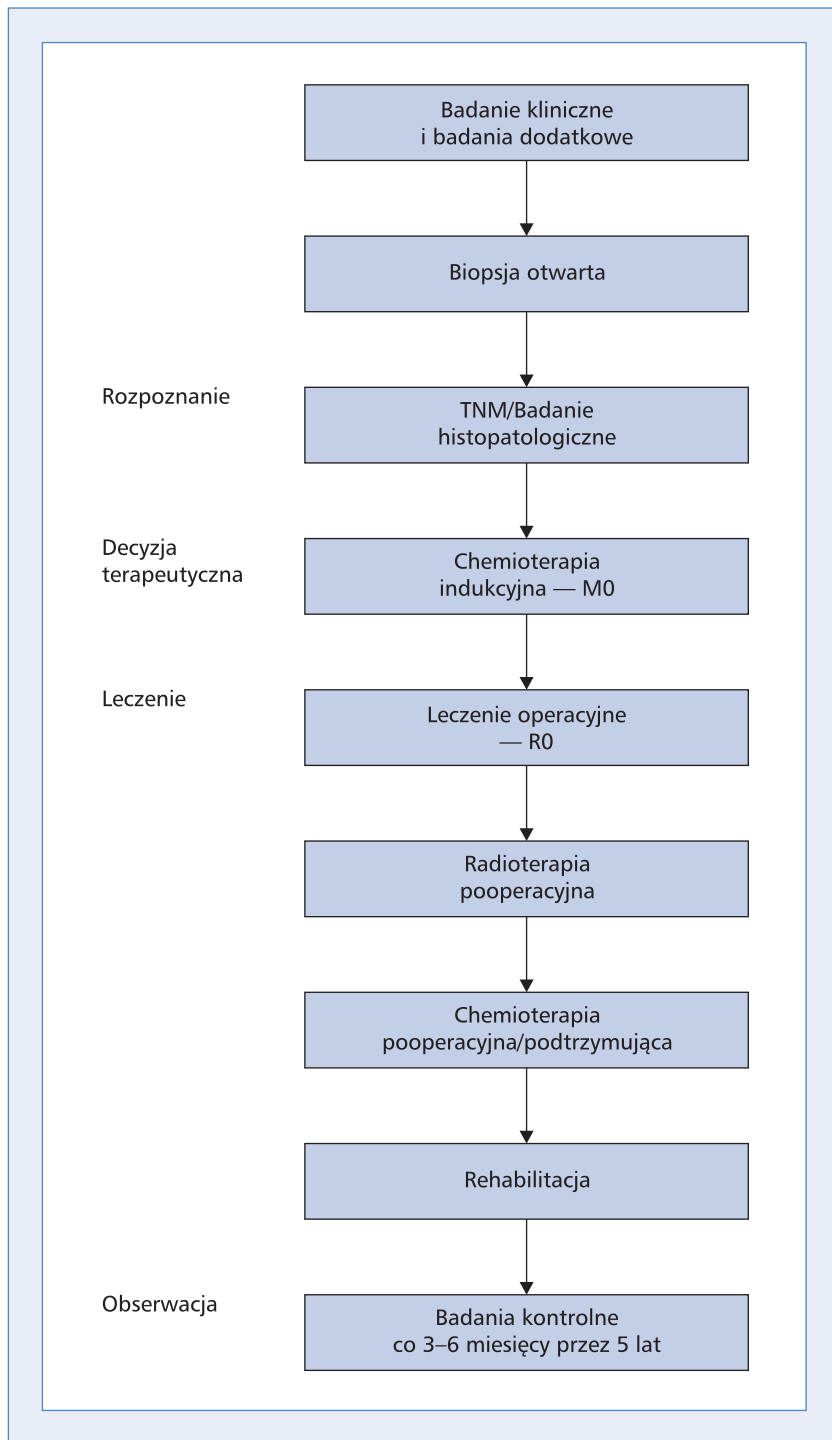
Rycina 1. Schemat postępowania w mięsakach wrzecionowatych kości. TNM: T (*tumor*) — guz pierwotny, N (*nodus*) — węzeł chłonny, M (*metastases*) — przerzuty odległe

Figure 1. Diagram demonstrating the management of spindle-cell bone sarcomas (mainly osteosarcoma)

znaczne trudności w uzyskaniu długoletnich przeżyć wskazane jest prowadzenie leczenia w wyznaczonych ośrodkach onkologicznych. Dodatkowym argumentem jest promieniowrażliwość mięsaków drobnokomórkowych kości (w odróżnieniu od postaci wrzecionowatokomórkowych) i istotna rola radioterapii w leczeniu skojarzonym.

Ze względu na chemiowrażliwość mięsaków drobnokomórkowych leczenie rozpoczyna się od chemioterapii (ryc. 2) niezależnie od stopnia klinicznego zaawansowania (M0 lub M1). Do aktywnych leków zalicza się: cyklofosfamid, ifosfamid, doksorubicynę, daktynomycynę, etopozyd i winkrystynę. Dawki

i schemat poszczególnych programów wielolekowych zależą od przyjętych lokalnie protokołów postępowania i pojawiających się w trakcie leczenia toksyczności. Po czterech kursach (w terminie piątego) wdraża się miejscowe leczenie chirurgiczne i radioterapię pooperacyjną. Jako pierwsze należy włączyć leczenie chirurgiczne z późniejszą radioterapią, co istotnie zwiększa odsetek wyleczeń miejscowych oraz zmniejsza liczbę powikłań podczas gojenia rany operacyjnej. Zasadniczo należy stosować pooperacyjne napromienianie całej kości, ale można stosować radioterapię według zasady „+5 cm od granic marginesów operacyjnych”. Niejednokrotnie pozwala to na zmniejszenie pola napromieniania



Rycina 2. Schemat prawidłowego postępowania u chorych na mięsaki drobnokomórkowe kości. TNM: T (*tumor*) — guz pierwotny, N (*nodus*) — węzeł chłonny, M (*metastases*) — przerzuty odległe

Figure 2. Diagram demonstrating the management of small-cell bone sarcoma

i związanych z tym powikłań przy zachowanej skuteczności leczenia miejscowego. Konieczne jest podanie dawki całkowitej 55–65 Gy (zależnie od lokalizacji) we frakcjach 1,8–2,0 Gy/dziennie. W przypadku braku

możliwości radykalnej resekcji miejscowej mięsaka należy zastosować radykalną radioterapię. Zaleca się ją u chorych na mięsaki w stopniu zaawansowania M1 zamiast okaleczających operacji.

Pewność wyleczenia miejscowego wpływa z kolei na zwiększenie odsetka chorych zakwalifikowanych, w razie potrzeby, do radykalnego leczenia przerzutów.

Po leczeniu miejscowym kontynuuje się chemioterapię konsolidującą do osiągnięcia maksymalnej dawki leków (w praktyce oznacza to przynajmniej 6 miesięcy) lub wystąpienia objawów toksyczności 3. i 4. stopnia.

Istnieją doniesienia pochodzące z nierandomizowanych badań wskazujące, że napromienianie płuc wydłuża czas przeżycia chorych na mięsaka Ewinga z przerzutami do płuc.

Wdrożenie koncepcji leczenia skojarzonego z chemioterapią neoadjuwantową i odroczone leczenie miejscowym (ryc. 2) znacznie poprawiło odległe wyniki terapii mięsaków drobnokomórkowych kości u dorosłych. Przeżycia 5-letnie wzrosły z 5–10% do około 40%. Obecność przerzutów do odległych narządów w chwili rozpoczęcia intensywnego leczenia skojarzonego obniża odsetek wyleczonych do 30%. Mimo to rokowanie u dorosłych chorych na mięsaki drobnokomórkowe jest gorsze niż u dzieci ze względu na częste występowanie niekorzystnych czynników rokowniczych, do których należą: obecność przerzutów do odległych narządów, najdłuższy wymiar guza powyżej 8 cm (lub powyżej 100 cm<sup>3</sup> objętości), wiek powyżej 17 lat i podwyższona aktywność LDH. Gorsze rokowanie dotyczy umiejscowienia w obrębie miednicy i kręgosłupa oraz postaci pozakostnych. Wyjątkowo złe rokowanie występuje u pacjentów z nawrotem choroby.

W postępowaniu u chorych na mięsaki drobnokomórkowe istotne znaczenie mają często poważne powikłania zarówno wczesne (toksyczność 3. i 4. stopnia w czasie długotrwałej chemioterapii), jak i późne (w tym u ok. 10% chorych na wtórne nowotwory). To ostatnie niebezpieczeństwo powoduje, że chorych na mięsaki drobnokomórkowe należy objąć corocznymi obserwacjami po leczeniu trwającym przez całe życie.

## Leczenie paliatywne

Leczenie nawrotów mięsaka kościopochodnego powinno polegać na kojarzeniu chemioterapii i chirurgicznego leczenia przerzutów (metastazektomia). W przypadku przerzutów do płuc niejednokrotnie uzasadnione jest wycinanie mnogich, policzalnych przerzutów oraz wielokrotne torakotomie. Wyniki chirurgicznego leczenia przerzutów do płuc są dość dobre pod warunkiem wykonania ich całkowitej resekcji. Wybór programu drugiej linii ściśle zależy od leków zastosowanych w ramach pierwotnego leczenia — często wykorzystuje się ifosfamid, etopozyd (w niektórych ośrodkach metoteksat w dużych dawkach z kwasem folinowym, szczególnie u młodych chorych).

Chemioterapia chorych na mięsaki drobnokomórkowe z pierwotnym uogólnieniem polega na stosowaniu identycznych programów jak w leczeniu skojarzonym wczesnych postaci tych mięsaków (programy złożone z ifosfamidu lub cyklofosfamidu, dokсорubicyny, etopozydu i winkrystyny). U chorych z przerzutami do płuc, u których uzyskano całkowitą odpowiedź po chemioterapii, można rozważyć napromienianie całej objętości płucnej, a w przypadku częściowej odpowiedzi zaleca się resekcję przetrwałych zmian.

W ramach leczenia paliatywnego istotną rolę odgrywa radioterapia przerzutów do kości.

## Inne mięsaki kości

Struniaki są bardzo rzadkimi pierwotnymi nowotworami kości zwykle rozwijającymi się w obrębie kości krzyżowej lub podstawy czaszki. Postępowaniem z wyboru w przeszłości była radykalna resekcja chirurgiczna (co jest rzadko możliwe), obecnie coraz lepsze wyniki wiążą się z zastosowaniem radioterapii protonowej.

U chorych z guzem olbrzymiokomórkowym kości zwykle stosuje się leczenie chirurgiczne, w przypadkach nawrotowych/nieresekcyjnych dobre wyniki można uzyskać, wykorzystując radioterapię. Najnowsze doniesienia wskazują na dużą skuteczność przeciwciała monoklonalnego anty-RANKL — denosumabu — w leczeniu zaawansowanych guzów olbrzymiokomórkowych kości.

## Rehabilitacja

Rehabilitacja towarzyszy leczeniu od chwili jego rozpoczęcia:

- okres stosowania chemioterapii przedoperacyjnej — zapobieganie zanikom mięśniowym w wyniku oszczędzania chorej kończyny (większa masa zdrowych tkanek sprzyja gojeniu rany pooperacyjnej niezależnie od zakresu wykonanej operacji, co jest istotne przy stosowaniu chemioterapii przedoperacyjnej);
- w okresie pooperacyjnym — ćwiczenia oddechowe i bierne operowanej kończyny od pierwszej doby pooperacyjnej, rozszerzenie zakresu ćwiczeń po usunięciu drenów ssących;
- w okresie chemioterapii pooperacyjnej — samodzielne ćwiczenia wykonywane przez pacjenta po zakończeniu hospitalizacji i ocena postępów w trakcie pobytu na oddziale podczas kolejnych kursów oraz wiele miesięcy po zakończeniu leczenia (czasami wymagane okresowe intensywne ćwiczenia w warunkach stacjonarnych, stąd konieczność udziału rehabilitanta w wielospecjalistycznym zespole diagnostyczno-terapeutycznym).



Istotne jest wsparcie psychologiczne dla chorego. Interesującą opcją są grupy wsparcia chorych, takie jak działające w Polsce Stowarzyszenie Chorych na Mięśaki „Sarcoma” ([www.sarcoma.pl](http://www.sarcoma.pl)).

#### Obserwacja po leczeniu

Obserwacja po zakończeniu terapii skojarzonej jest nieodłącznym obowiązkiem zespołów prowadzących radykalne leczenie ogniska pierwotnego. Zespoły te ponoszą odpowiedzialność za prowadzenie wieloletnich obserwacji po zakończeniu terapii i za prawidłowe leczenie w przypadku niepowodzeń. Ponieważ większość nawrotów u chorych na mięsaki kości występuje w ciągu 2–3 lat po leczeniu, w tym okresie zaleca się częstsze (co 3 miesiące) wizyty kontrolne. W czasie tych wizyt należy wykonać badanie radiologiczne okolicy operowanej kości i klatki piersiowej. W kolejnych latach wizyty mogą być rzadsze — co 6–12 miesięcy. Należy podkreślić, że odmienną i najpoważniejszą konsekwencją intensywnej terapii skojarzonej mięsaków kości jest występowanie wtórnych nowotworów, które stwierdza się u 7–10% pacjentów wyleczonych z mięsaków drobnokomórkowych. Istotne są również inne, późne powikłania leczenia skojarzonego, takie jak niewydolność mięśnia sercowego, niepłodność, powikłania protezoplastyki. Spostrzeżenia te sugerują konieczność wieloletniej obserwacji chorych.

## Podsumowanie

Wprowadzenie skutecznego, agresywnego leczenia skojarzonego (chemioterapia przed- i pooperacyjna) u młodych dorosłych chorych na mięsaki kości pozwoliło znacząco zwiększyć odsetek 5-letnich wyleczeń (do ok. 60–70%). Zwiększył się również odsetek chorych, u których można zachować kończynę. Chorych na mięsaki kości należy leczyć w wyspecjalizowanych ośrodkach onkologicznych.

## Piśmiennictwo

1. Bacci G., Picci P., Ruggieri P. Primary chemotherapy and delayed surgery (neoadjuvant chemotherapy) for osteosarcoma of the extremities. *Cancer* 1990; 65: 2539–2553.
2. Dorfman H.D., Czerniak B. Bone cancers. *Cancer* 1995; 75: 203–210.
3. Grier H.E. The Ewing family of tumors: Ewing's sarcoma and primitive neuroectodermal tumors. *Pediatr. Clin. North Am.* 1997; 44: 991–1004.
4. Hohendoorn PCW, on behalf of the ESMO/EUROBONET Working Group. Bone sarcomas: ESMO Clinical Practice Guidelines for diagnosis, treatment and follow-up. *Ann. Oncol.* 2010 (supl. 5): v204–v213.
5. Ruka W. Pierwotne nowotwory złośliwe kości u dorosłych. W: Krzakowski M. (red.). *Onkologia kliniczna*. Borgis, Warszawa 2006.
6. Spanier S., Shuster J., Vander Griend R. The effect of local extent of the tumor on prognosis in osteosarcoma. *J. Bone Joint Surg.* 1990; 72A: 643–653.
7. Yasko A.W., Johnson M.E. Surgical management of primary bone sarcomas. *Hem. Oncol. Clin. N. Am.* 1995; 9: 719–731.
8. NCCN Clinical Practice Guidelines in Oncology. Bone Cancer. Wersja 3.10.