

Meredith Giuliani, James Brierley

Department of Radiation Oncology, University of Toronto, Kanada
 Department of Radiation Oncology, Princess Margaret Cancer Centre, Toronto, Kanada

Wskazania do napromieniania z pól zewnętrznych w leczeniu chorych na raka tarczycy

Indications for the use of external beam radiation in thyroid cancer

Przedrukowano za zgodą z: *Curr. Opin. Oncol.* 2014; 26: 45–50

Adres do korespondencji:

Dr James Brierley, Professor
 Department of Radiation Oncology
 Princess Margaret Cancer Centre
 610 University Ave, Toronto,
 Ontario, M5G2M9
 Tel: +416 946 2124
 Faks: +416 946 6566
 e-mail: James.Brierley@rmp.uhn.on.ca

STRESZCZENIE

Cel przeglądu. Rola napromieniania z pól zewnętrznych w leczeniu chorych na raka tarczycy nie została jednoznacznie zdefiniowana. Celem pracy (ze względu na brak badań randomizowanych) jest przedstawienie aktualnego przeglądu piśmiennictwa, który będzie przydatny w określeniu miejsca radioterapii wiązkami zewnętrznymi w raku tarczycy.

Najnowsze odkrycia. Badania jednośrodkowe wskazują na możliwość uzyskania trwałego wyleczenia lokoregionalnego po EBRT u chorych na zróżnicowane raki tarczycy z wysokim ryzykiem niepowodzenia miejscowego, a najnowsze zalecenia zgodnie rekomendują takie postępowanie. W przypadku raka rdzeniastego tarczycy dowodów jest mniej, jednak u wybranych chorych EBRT może przynieść wymierną korzyść. Leczenie skojarzone chorych na raka anaplastycznego tarczycy jest bardziej skuteczne w porównaniu do wyłącznego zabiegu operacyjnego w aspekcie wyleczalności miejscowej i możliwości wydłużenia czasu przeżycia, jednak spodziewana korzyść musi uwzględniać działania niepożądane takiego postępowania. Zastosowanie nowoczesnych technik radioterapii zmniejsza skutki uboczne leczenia.

Podsumowanie. Zasadniczą metodą leczenia chorych na raka tarczycy jest zabieg chirurgiczny, natomiast EBRT jest wykorzystywane w postępowaniu pooperacyjnym w przypadku czynników wysokiego ryzyka lub braku możliwości resekcji. Rozwój nowoczesnych technik napromieniania, w tym radioterapii z modulacją intensywności dawki, przekłada się na zmniejszenie działań niepożądanych leczenia.

Słowa kluczowe: anaplastyczny, radioterapia z modulacją intensywności dawki, kontrola miejscowa, radioterapia, rak tarczycy, toksyczność

ABSTRACT

Purpose of review. The role of external beam radiation therapy (EBRT) in the management of thyroid cancer is not clearly defined. In the absence of randomized studies, the review aims to identify any recent literature that helps define the role.

Recent findings. In differentiated thyroid cancer, single institutional studies report durable locoregional disease control in patients considered to be at high risk of local relapse after EBRT and recent guidelines are consistent in their recommendations. In medullary thyroid cancer, the evidence is more limited but again there is benefit in selected cases. In anaplastic thyroid cancer, multimodality therapy is superior to surgery alone in achieving local control and possibly survival but the benefit must be weighed against the toxicity. Newer radiation techniques may help reduce toxicity.

Summary. Although surgery is the main treatment for thyroid carcinoma, EBRT has a role in the adjuvant setting following surgery in high-risk patients and in unresectable cancer. Advances in the delivery of external beam radiotherapy, including intensity-modulated radiotherapy reduces toxicity.

Key words: anaplastic, intensity modulated radiotherapy, local control, radiation, thyroid cancer, toxicity

Onkol. Prak. Klin. 2014; 10, 1: 46–51

Kluczowe zagadnienia

- EBRT może zwiększyć wyleczalność lokoregionalną i prawdopodobnie przeżycie u chorych w podeszłym wieku z przekraczającym tarczycę naciekiem raka zróżnicowanego
- Pooperacyjna EBRT może poprawiać przeżycia u wybranych chorych na ATC
- IMRT znamienne zmniejsza nasilenie działań niepożądanych, m.in. popromiennej suchości błon śluzowych
- Optymalne objętości tarczowe w leczeniu chorych na raka tarczycy nadal budzą kontrowersje

Wstęp

Wskazania do napromieniania wiązkami zewnętrznymi (EBRT, *external beam radiation therapy*) w leczeniu chorych na raka tarczycy są ograniczone do przypadków z grupy wysokiego ryzyka, zaś dowody przemawiające za skutecznością tej metody pochodzą z jednoośrodkowych badań retrospektywnych. W ostatnim czasie osiągnięto pewien postęp w leczeniu chorych na raka anaplastycznego tarczycy (ATC, *anaplastic thyroid cancer*). Poprawa dokładności radioterapii poprzez wykorzystanie napromieniania z modulacją intensywności dawki (IMRT, *intensity-modulated radiotherapy*) powinna zmniejszyć nasilenie działań niepożądanych. W pracy przedstawiono znaczenie EBRT w leczeniu chorych na zróżnicowanego (DTC, *differentiated thyroid carcinoma*), rdzeniastego i anaplastycznego raka tarczycy.

Zróżnicowany rak tarczycy

Pojęcie zróżnicowanego raka tarczycy obejmuje kilka typów histopatologicznych, w tym najczęściej występującego raka brodawkowatego i rzadziej spotykane raki pęcherzykowe i raki z komórek Hurthle'a. Ten ostatni typ cechuje gorsze rokowanie w porównaniu do raka brodawkowatego tarczycy [1].

W leczeniu uzupełniającym chorych na DTC najczęściej wykorzystywane jest systemowe podawanie ^{131}J w połączeniu z supresją hormonu stymulującego tarczycę (TSH, *thyroid stimulating hormone*). Leczenie ^{131}J zmniejsza ryzyko nawrotu lokoregionalnego oraz wydłuża czas przeżycia w dobrze wyselekcjonowanej grupie chorych [2]. Należy zaznaczyć, że rośnie liczba dowodów wskazujących, że większość chorych nie wymaga dalszego postępowania uzupełniającego, a trwające badania mają lepiej zdefiniować tę grupę, co uchroni ich przed niepotrzebnym leczeniem [2–4]. Niniejszy

artykuł stanowi przegląd danych odnośnie coraz bardziej ograniczonej i kontrowersyjnej roli EBRT w leczeniu chorych na DTC.

Nadal brak jest dowodów z badań prospektywnych określających optymalne postępowanie w miejscowo zaawansowanym DTC. Jedyne rozpoczęte badanie randomizowane zostało przerwane z powodu niedostatecznej rekrutacji chorych [5]. Do badania włączano chorych w stopniu zaawansowania pT3/4 pN0/1/X bez przerzutów odległych po zabiegu typu R0 (operacja radykalna) lub R1 (zabieg mikroskopowo nieradykalny) i leczeniu ^{131}J oraz supresji TSH, których następnie poddawano EBRT lub obserwacji. Dawka całkowita EBRT wynosiła 59,4 Gy w przypadku resekcji R0 lub 66,6 Gy po zabiegu R1 [5]. Badanie zostało następnie przekonwertowane na prospektywne badanie kohortowe. EBRT była zwykle dobrze tolerowana. W grupie radioterapii nie stwierdzono żadnego przypadku nawrotu miejscowego lub regionalnego. W grupie poddanej obserwacji odnotowano 3% nawrotów i w tych przypadkach przeprowadzono ratujące zabiegi operacyjne. W obu ramionach badania odległe wyniki leczenia były podobne. Badanie spotkało się z krytyką, ponieważ większość chorych nie spełniałaby kryteriów kwalifikacji do EBRT opracowanych przez *American Thyroid Association* (ATA), a także *British Thyroid Association* (BTA) i stąd nie należało oczekiwać, że napromienianie może przynieść jakąkolwiek korzyść [6].

W pojedynczych ośrodkach podjęto próby określenia charakterystyki chorych na DTC mogących odnieść korzyść z EBRT. W grupie chorych w stopniu zaawansowania T2–T4, N0/1 otrzymującej EBRT (mediana dawki całkowitej 62 Gy, przedział wewnątrzkwartylowy 59,4–67,5 Gy) w Memorial Sloan Kettering (MSK) odsetek 4-letnich wyleczeń lokoregionalnych wynosił 72%. EBRT wiąże się z ryzykiem istotnych działań niepożądanych, w tym zapalenia błon śluzowych i przełyku. Napromienianie może również skutkować koniecznością żywienia przez zgłębnik, suchością błon śluzowych oraz popromienną martwicą kości. W doświadczeniu MSK 5% chorych po EBRT wymagało żywienia przez zgłębnik [7]. W analizie jakości życia (QOL, *quality of life*) dolegliwości bólowe i dysfagia po EBRT były bardziej nasilone niż po leczeniu ^{131}J [8]. Inne badania z pojedynczych ośrodków z Wielkiej Brytanii i Stanów Zjednoczonych również wskazywały na wysokie odsetki wyleczeń lokoregionalnych po EBRT u chorych z grupy wysokiego ryzyka. W analizie przeprowadzonej w MD Anderson odsetek 4-letnich przeżyć wolnych od nawrotu miejscowego wynosił 79% [9]. W Christie Hospital odsetek 5-letnich wyleczeń lokoregionalnych wynosił 89,1% w przypadku radykalnego lub mikroskopowo nieradykalnego zabiegu operacyjnego i 69,2% u chorych nieoperacyjnych lub z makroskopowo dodatnimi marginesami chirurgicznymi [10]. Autorzy obu badań

uważają, że EBRT u chorych na DCT z grupy wysokiego ryzyka pozwala uzyskać trwałe wyleczenie lokoregionalne. Badacze z MD Anderson wskazywali, że technika IMRT zmniejsza ryzyko późnych powikłań zależnych od napromieniania. Dane z Princess Margaret Hospital potwierdzają, że zastosowanie EBRT u chorych powyżej 60. roku życia z naciekiem sąsiednich tkanek znamienne zwiększa odsetek 5-letnich przeżyć wolnych od nawrotu miejscowego z 87,5% do 96% i w niewielkim stopniu wpływa na przeżycia [11].

Zasady postępowania ATA i NCCN zalecają rozważenie EBRT u chorych powyżej 45. roku życia z makroskopowym naciekiem przekraczającym torebkę tarczycę i wysokim prawdopodobieństwem braku mikroskopowego radykalizmu chirurgicznego [12, 13]. EBRT należy brać pod uwagę również u chorych po makroskopowo nieradykalnym zabiegu chirurgicznym. Podobne rekomendacje przedstawiło BTA, jednak dotyczą one chorych po 60. roku życia [14]. Aktualne zalecenia ośrodka Autorów niniejszej pracy (Princess Margaret Hospital) zalecają EBRT zwykle u chorych po 50. roku życia z makroskopowym naciekiem przekraczającym gruczoł tarczowy, który szerzy się ku tyłowi, w kierunku przełyku i tchawicy, co stanowi czynnik ryzyka nie wyleczenia miejscowego po leczeniu ^{131}J , zaś zabieg ratujący mógłby wymagać usunięcia krtani lub resekcji przełyku (T4a lub T4b). Chorzy z niewielkim naciekiem poza gruczołem tarczowym (ETE, *extrathyroid extension*) (T3) i nawet dodatnimi marginesami lub ETE naciekającym ku przodowi mięśnie podgnykowe nie wymagają EBRT po radykalnym zabiegu chirurgicznym. EBRT zaleca się natomiast chorym po powtórny zabiegu operacyjnym (z powodu nawrotu w węzłach chłonnych) oraz w przypadku spodziewanych trudności podczas kolejnej interwencji chirurgicznej.

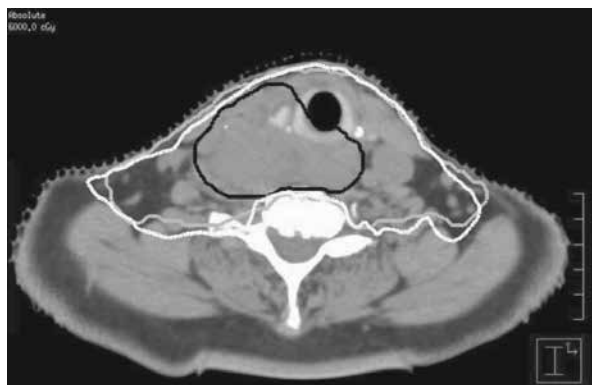
W ośrodku Autorów niniejszej pracy chirurdzy rutynowo wykonują tomografię komputerową (CT, *computed tomography*) z kontrastem u chorych z dolegliwościami bólowymi, porażeniem nerwu krtaniowego wstecznego, guzem o średnicy przekraczającej 4 cm lub innymi niekorzystnymi czynnikami rokowniczymi, które mogą sugerować ETE. Takie postępowanie nie tylko ułatwia przeprowadzenie zabiegu operacyjnego, ale również jest bardzo pomocne podczas planowania radioterapii oraz ma przewagę nad obrazowaniem metodą rezonansu magnetycznego (MRI, *magnetic resonance imaging*) w ocenie zajęcia węzłów chłonnych i chrząstek. W przeszłości wielu ekspertów było przeciwnych wykonywaniu CT z kontrastem ze względu na obawy, że zawarty w kontraście jod może zmniejszyć skuteczność późniejszego leczenia ^{131}J . Wyniki najnowszego badania wskazują, że w przypadku stosowania nowoczesnych środków kontrastujących rozpuszczalnych w wodzie wystarczy miesiąc, aby wydalanie jodu z moczem powróciło do pierwotnej wartości [15*]. W drugim badaniu autorzy

zalecają jednak dwumiesięczny odstęp [16]. Autorzy niniejszej pracy obecnie nie podają ^{131}J przez dwa miesiące po badaniu CT z kontrastem, co nie prowadzi do istotnego opóźnienia leczenia.

EBRT jest rekomendowane w przypadku nisko zróżnicowanego raka tarczycy lub tzw. *insular thyroid cancer* z mniej rozległym ETE (T3). Należy jednak zaznaczyć, że nie ma danych jednoznacznie uzasadniających takie stanowisko, chociaż nie wydaje się ono bezpodstawne [17]. Rola EBRT u chorych na DTC z niewielką komponentą raka niezróżnicowanego lub ATC nadal budzi kontrowersje. W przypadku braku nacieku przekraczającego granice tarczycy chorzy po leczeniu operacyjnym i leczeniu jodem radioaktywnym z supresją TSH mogą być poddani obserwacji [18**]. W leczeniu paliatywnym (guz nieoperacyjny lub obecność przerzutów odległych, m.in. do płuc, kości, mózgu) EBRT może odgrywać pewną rolę w łagodzeniu objawów, np. bólu czy krwawienia, oraz zapewnić przejściową regresję lub stabilizację miejscową [12].

Kompromis pomiędzy ryzykiem nawrotu oraz ryzykiem wystąpienia wczesnych i późnych odczynów popromiennych po EBRT odgrywa krytyczną rolę w podjęciu decyzji o leczeniu chorych na miejscowo zaawansowanego (pT3/4, N0/1) DTC. U chorych, którzy wymagają EBRT, ograniczenie objętości napromienianej może redukować zależne od napromieniania działania niepożądane, co jednak nie może niekorzystnie wpływać na prawdopodobieństwo uzyskania wyleczenia lokoregionalnego. Optymalna objętość napromieniania w przypadku EBRT nadal budzi kontrowersje. Zwiększenie objętości elektywnie napromienianych tkanek potencjalnie ogranicza ryzyko nawrotu, jednak równocześnie może nasilać toksyczność leczenia. Nasilenie późnego odczynu popromiennego po EBRT narządów głowy i szyi zależy od objętości napromienianych tkanek zdrowych oraz podanej dawki. Szczególnej uwagi w tym aspekcie wymaga dawka podawana na ślinianki przyuszne [19], która przekłada się na ryzyko kserostomii. Istotną rolę odgrywa również dawka podawana na mięśnie zwieracze gardła [20], od której zależy upośledzenie przełykania i konieczność żywienia przez zgłębnik, oraz na żuchwę [21], z uwagi na ryzyko wystąpienia martwicy popromiennej kości. Podanie najniższej skutecznej dawki na jak najmniejszą objętość tkanek zdrowych pozwala zredukować ryzyko powikłań późnych.

W kanadyjskim ośrodku objętość napromieniana obejmuje łożę pooperacyjną oraz węzły chłonne grup III, IV, VI i częściowo V. Górna granica sięga kości gnykowej, a dolna łuku aorty. Należy jednak podkreślić, że dwa najnowsze doniesienia kwestionują konieczność napromieniania tak dużych objętości tkanek. W jednym z nich porównywano chorych napromienianych na obszar ograniczony (obejmujący łożę pooperacyjną oraz jedynie grupy węzłowe, w których znajdowały



Rycina 1. Rozkład dawki w radioterapii z modulacją intensywności dawki (IMRT); czarną linią zaznaczono objętość tarczycową guza, a szarym kolorem kliniczną objętość tarczycową 60 Gy; biała linia oznacza izodozę 60 Gy (60 Gy w 40 frakcjach po 1,5 Gy podawanych 2 razy dziennie z 6-godzinną przerwą) w planowaniu leczenia techniką IMRT

się przerzuty regionalne) z chorymi, u których EBRT obejmowało większy zakres tkanek (łożę pooperacyjną, grupy węzłowe, w których zidentyfikowano przerzuty, oraz elektywnie węzły chłonne szyi i górnego śródpiersia). Wyróżniono nawroty w objętości napromienianej i poza nią. W grupie napromienianej na większą objętość tkanek nie stwierdzono nawrotów poza obszarem napromienianym oraz obserwowano znamienne poprawę wyleczeń lokoregionalnych (40 v. 89%) [22]. W drugiej pracy oceniano nawroty w węzłach chłonnych śródpiersia, zalecając rozszerzenie objętości napromienianej do poziomu rozwidlenia tchawicy [10]. Warunkiem takiego postępowania jest stosowanie techniki IMRT z wykorzystaniem CT do planowania leczenia, gdyż objęcie napromienianiem śródpiersia zwiększa ryzyko popromiennego zapalenia płuc.

Bez względu na zakres ustalonej objętości tarczycowej chorzy powinni być napromieniani techniką IMRT, która umożliwi modulację intensywności wiązki radioterapii w celu precyzyjnego ograniczenia obszaru wymagającego podania wysokiej dawki i jednocześnie zachowania maksymalnej możliwej ochrony narządów krytycznych (ryc. 1). W badaniach randomizowanych zastosowanie techniki IMRT w porównaniu z technikami 2D i 3D skutkowało zmniejszeniem ryzyka wystąpienia nasilonych działań niepożądanych (głównie kserostomii) oraz poprawiało jakość życia u chorych na inne nowotwory głowy i szyi [23, 24].

Rak rdzeniasty tarczycy

Rak rdzeniasty (MTC, *medullary thyroid carcinoma*) jest rzadko występującą postacią raka tarczycy, w części przypadków uwarunkowaną dziedzicznie. Postępowanie

terapeutyczne zależy od doświadczenia poszczególnych ośrodków, a z powodu rzadkości występowania nowotworu ustalenie jednoznacznych zaleceń sprawia trudność. Zasadniczą metodą postępowania jest zabieg operacyjny. Rak rdzeniasty tarczycy cechuje się brakiem wychwytu ^{131}J . W analizie obserwacji, epidemiologii i wyników końcowych (SEER, *surveillance, epidemiology, and end results*) zastosowanie EBRT u chorych z przerzutami do węzłów chłonnych nie miało wpływu na przeżycie [25], jednak w niektórych ośrodkach do napromieniania kwalifikowani są wybrani chorzy z intencją poprawy wyleczalności lokoregionalnej. W jednym z badań, odsetek 5-letnich przeżyć wolnych od niepowodzenia lokoregionalnego u chorych poddanych pooperacyjnej radioterapii w dawce całkowitej 60 Gy wynosił 87,5%, a większość niepowodzeń spowodowana była przerzutami odległymi [26]. W innym z doniesień odsetek niepowodzeń lokoregionalnych u chorych na zaawansowanego miejscowo MTC wynosił tylko 33% [7]. Niestety, u chorych na miejscowo zaawansowanego MTC często występują przerzuty odległe, co tłumaczy brak poprawy przeżycia pomimo korzystnego wpływu EBRT na prawdopodobieństwo uzyskania wyleczenia miejscowego. Obecnie EBRT jest zalecane jedynie u chorych na nieoperacyjne, miejscowo zaawansowane MTC lub po zabiegu operacyjnym w przypadku pozostawienia makroskopowego nacieku sąsiadujących tkanek, co wiąże się z wysokim ryzykiem nawrotu.

Rak anaplastyczny tarczycy

Rak anaplastyczny charakteryzuje się brakiem wychwytu ^{131}J i zasadniczą metodą leczenia pozostaje zabieg operacyjny i EBRT. EBRT wykorzystuje się w leczeniu pooperacyjnym lub samodzielnie w przypadku dyskwalifikacji od zabiegu chirurgicznego. W analizie SEER zastosowanie pooperacyjnej EBRT skutkowało wydłużeniem czasu przeżycia w przypadku cechy T4b [27]. W najnowszym badaniu (podsumowanym w tab. 1) obejmującym 2742 chorych na ATC włączonych do *National Cancer Database* w latach 1998–2008 skojarzenie radioterapii lub radioterapii i chemioterapii z leczeniem operacyjnym u chorych na miejscowo zaawansowanego raka (stopień IVb) znamienne wydłużało medianę przeżycia z 2 miesięcy (po wyłączonej chirurgii) do 6 miesięcy (operacja i radioterapia) i 10 miesięcy (chirurgia, radioterapia i chemioterapia). Różnice pomiędzy zabiegiem chirurgicznym i radioterapią a operacją, napromienianiem i chemioterapią nie były znamienne statystycznie [28*].

Anaplastyczny rak tarczycy cechuje się szybkim wzrostem i progresją guza, co stanowiło podstawę oceny skuteczności schematów napromieniania przyspieszonego i hiperfrakcjonowania. Metody niekonwencjonalnego frakcjonowania dawki miały kompensować repopulację komórek nowotworowych [6]. Wang i wsp. [29] w analizie

Tabela 1. Mediana czasu przeżycia w zależności od stopnia zaawansowania raka anaplastycznego tarczycy i leczenia (w miesiącach). Zaadaptowane za zgodą z [28*]

Stopień zaawansowania	Bez leczenia	Wyłączna chirurgia	Chirurgia i radioterapia	Chirurgia, radioterapia i chemioterapia
IVa	1,9 (8)	4,3 (70)	9,3 (55)	11,2 (96)
IVb	0,9 (7,9)	2,1 (72)	5,9 (39) ^a	9,9 (79) ^a
IVc	0,8 (18)	1,8 (41)	3,5 (17)	4,9 (41) ^a

W nawiasach podano liczbę chorych

^aStatystycznie znamienne w porównaniu z wyłączną chirurgią

retrospektywnej wykazali trend dla wydłużenia mediana przeżycia dzięki napromienianiu 2 razy dziennie, jednak uzyskana różnica była nieznamienne statystycznie. Napromienianie przyspieszone dwoma frakcjami dziennie charakteryzuje się wyższą toksycznością, stąd konieczność odpowiedniego doboru chorych do takiego schematu postępowania. W celu zwiększenia prawdopodobieństwa uzyskania wyleczenia lokoregionalnego, w Princess Margaret Cancer Centre stosowany jest schemat przyspieszonego hiperfrakcjonowania (dawka całkowita 60 Gy w 40 frakcjach po 1,5 Gy; 2 frakcje dziennie w ciągu 4 tygodni leczenia), o ile chorzy kwalifikują się do radykalnej radioterapii [29]. W przeciwnym razie wdrażane jest napromienianie paliatywne, zwykle w dawce całkowitej 20 Gy podawanej w 5 frakcjach.

Taki schemat leczenia umożliwia przeprowadzenie powtórnego napromieniania. Wyłączna radioterapia, nawet wykorzystująca niekonwencjonalne frakcjonowanie dawki, nadal wiąże się z wysokim odsetkiem niepowodzeń miejscowych i krótkim przeżyciem. W celu poprawy wyników, napromienianie kojarzone z chemioterapią, często opartą na doksorubicynie [30–32]. Doksorubicyna podawana jest co tydzień w dawce 10 mg/m² w skojarzeniu z radioterapią (preferowane są schematy hiperfrakcjonowania dawki) [32]. Mediana przeżycia wolnego od progresji lokoregionalnej u chorych na ATC po leczeniu skojarzonym z udziałem doksorubicyny wynosiła 10,1 miesiąca (wzrastała do 35,9 miesiąca, jeśli dawka radioterapii przekraczała 50 Gy) [32]. W analizie jednoczynnikowej znamienne znaczenie miało podanie co najmniej 5 cykli doksorubicyny, jednak zależność ta okazała się nieznamienne w analizie wieloczynnikowej [6]. Skojarzenie chemioterapii i niekonwencjonalnych metod frakcjonowania dawki wiąże się z istotnie wyższą toksycznością [30, 33]. Rzeczywista wyższość metod leczenia skojarzonego jest nieznana.

W najnowszych opracowaniach dotyczących jednoczesnej radiochemioterapii wykorzystywano konwencjonalne związki o działaniu promienioczułym, takie jak pochodne platyny lub taksany. W grupie 6 chorych leczonych EBRT i docetaksem (100 mg, co 3 tygodnie, 6 cykli) mediana czasu przeżycia wynosiła 15,6 miesiąca.

Leczeniu towarzyszyło zapalenie błon śluzowych i jamy ustnej, przełyku oraz odczynu popromienne ze strony skóry. Wszyscy chorzy wymagali hospitalizacji w celu zapewnienia odpowiedniego żywienia [34]. W grupie 10 chorych w stopniu zaawansowania IVa lub IVb leczonych w miarę możliwości chirurgicznie, a następnie napromienianych techniką IMRT w skojarzeniu z 4 cyklami chemioterapii (najczęściej docetaksel i doksorubicyna) mediana czasu przeżycia wynosiła 44 miesiące, a przeżycia 2-letnie sięgały 60% [35]. Dwóch z 10 chorych wymagało hospitalizacji z powodu nasilonej toksyczności leczenia. U chorych z regionalnie zaawansowanym ATC należy rozważyć agresywne leczenie skojarzone, które jednak obciążone jest wysoką toksycznością, co może być szczególnie problematyczne u chorych z krótkim spodziewanym czasem przeżycia. W ostatnio opublikowanych przez ATA zasadach leczenia w przypadku ATC, chociaż leczenie skojarzone było rekomendowane w przypadkach zaawansowanych miejscowo, a nawet u niektórych chorych w stadium rozsiewu w celu maksymalizacji prawdopodobieństwa uzyskania wyleczenia miejscowego, szczególne znaczenie ma decyzja chorego [18**].

Zdefiniowanie objętości napromienianej w leczeniu radykalnym i uzupełniającym jest nadal przedmiotem ustaleń. W kanadyjskim ośrodku kliniczna objętość napromieniania (CTV, *clinical target volume*) obejmuje guz widoczny makroskopowo z marginesem szerokości 1 cm lub łożę pooperacyjną z marginesem 1 cm. W objętości napromienianej elektrywnie znajdują się węzły chłonne grup 3, 4, 6 i częściowo 5 [35]. Obszar napromieniania sięga zwykle od kości gnykowej do wcięcia nadobojczykowego [29]. Należy zaznaczyć, że niektóre ośrodki zalecają również napromienianie węzłów chłonnych grup II–VI oraz górnego śródpiersia do poziomu rozwidlenia tchawicy. W niektórych sytuacjach napromieniane są węzły grupy I i zagardłowe [36].

Wniosek

EBRT może wpływać na poprawę wyleczalności lokoregionalnej u chorych na raka tarczycy, a w nie-

których przypadkach również wydłużać czas przeżycia. Konieczne jest precyzyjne definiowanie objętości tarczycowych celem zmniejszenia toksyczności leczenia. Technika IMRT umożliwi zredukowanie dawki na narządy krytyczne, co potencjalnie poprawia odległe efekty leczenia. Konieczne są dalsze prace w celu precyzyjnego zdefiniowania chorych, którzy mogą odnieść największą korzyść z leczenia oraz określenia minimalnej objętości tkanek wymagających napromieniania.

Piśmiennictwo

- Ważne doniesienia opublikowane w ciągu ostatniego roku zostały wyróżnione jako: *o szczególnym znaczeniu; **o wyjątkowym znaczeniu
1. Foote R.L., Brown P.D., Garces Y.I. i wsp. Is there a role for radiation therapy in the management of Hurthle cell carcinoma? *Int. J. Radiat. Oncol. Biol. Phys.* 2003; 56: 1067–1072.
 2. Brierley J., Tsang R., Panzarella T., Bana N. Prognostic factors and the effect of treatment with radioactive iodine and external beam radiation on patients with differentiated thyroid cancer seen at a single institution over 40 years. *Clin. Endocrinol.* 2005; 63: 418–427.
 3. Hay I.D., Hutchinson M.E., Gonzalez-Losada T. i wsp. Papillary thyroid microcarcinoma: a study of 900 cases observed in a 60-year period. *Surgery* 2008; 144: 980–987.
 4. Tuttle R.M., Sabra M.M. Selective use of RAI for ablation and adjuvant therapy after total thyroidectomy for differentiated thyroid cancer: a practical approach to clinical decision making. *Oral Oncol.* 2013; 49: 676–683.
 5. Biermann M., Pixberg M., Riemann B. i wsp. Clinical outcomes of adjuvant external-beam radiotherapy for differentiated thyroid cancer — results after 874 patient-years of follow-up in the MSDS-trial. *Nuklearmedizin* 2009; 48: 89–98.
 6. Brierley J.D. Update on external beam radiation therapy in thyroid cancer. *J. Clin. Endocrinol. Metab.* 2011; 96: 2289–2295.
 7. Terezakis S.A., Lee K.S., Ghossein R.A. i wsp. Role of external beam radiotherapy in patients with advanced or recurrent nonanaplastic thyroid cancer: Memorial Sloan-Kettering Cancer Center experience. *Int. J. Radiat. Oncol. Biol. Phys.* 2009; 73: 795–801.
 8. Gal T.J., Streeter M., Burris J. i wsp. Quality of life impact of external beam radiotherapy for advanced thyroid carcinoma. *Thyroid* 2013; 23: 64–69.
 9. Schwartz D.L., Lobo M.J., Ang K.K. i wsp. Postoperative external beam radiotherapy for differentiated thyroid cancer: outcomes and morbidity with conformal treatment. *Int. J. Radiat. Oncol. Biol. Phys.* 2009; 74: 1083–1091.
 10. Azrif M., Slevin N.J., Sykes A.J. i wsp. Patterns of relapse following radiotherapy for differentiated thyroid cancer: implication for target volume delineation. *Radiother. Oncol.* 2008; 89: 105–113.
 11. Sia M.A., Tsang R.W., Panzarella T., Brierley J.D. Differentiated thyroid cancer with extrathyroidal extension: prognosis and the role of external beam radiotherapy. *J. Thyroid Res.* 2010; 2010: 183461.
 12. Cooper D.S., Doherty G.M., Haugen B.R. i wsp., American Thyroid Association (ATA) Guidelines Taskforce on Thyroid Nodules and Differentiated Thyroid Cancer. Revised American Thyroid Association management guidelines for patients with thyroid nodules and differentiated thyroid cancer. *Thyroid* 2009; 19: 1167–1214.
 13. NCCN. *Thyroid Version 2.2013*. 2013; dostępne na stronie: http://www.nccn.org/professionals/physician_gls/pdf/thyroid.pdf [Dostęp: 4.09.2013].
 14. British Thyroid Association Guidelines [database on the Internet]. Royal College of Physicians 2007.
 15. * Padovani R.P., Kasamatsu T.S., Nakabashi C.C. i wsp. One month is sufficient for urinary iodine to return to its baseline value after the use of water-soluble iodinated contrast agents in postthyroidectomy patients requiring radioiodine therapy. *Thyroid* 2012; 22: 926–930. Badanie prospektywne oceniające wydzielenia jodu z moczem po podaniu rozpuszczalnego w wodzie kontrastu jodowego przed badaniem CT, które sugeruje miesięczny odstęp pomiędzy podaniem kontrastu i leczeniem ¹³¹I.
 16. Nimmons G.L., Funk G.F., Graham M.M., Pagedar N.A. Urinary iodine excretion after contrast computed tomography scan: implications for radioactive iodine use. *JAMA Otolaryngol. Head Neck Surg.* 2013; 139: 479–482.
 17. Sanders E.M. Jr, LiVolsi V.A., Brierley J. i wsp. An evidence-based review of poorly differentiated thyroid cancer. *World J. Surg.* 2007; 31: 934–945.
 18. ** Smallridge R.C., Ain K.B., Asa S.L. i wsp. American Thyroid Association guidelines for management of patients with anaplastic thyroid cancer. *Thyroid* 2012; 22: 1104–1139. Zasady leczenia ATC podkreślające rolę postępowania wielodyscyplinarnego z uwzględnieniem leczenia objawowego.
 19. Eisbruch A., Ten Haken R.K., Kim H.M. i wsp. Dose, volume and function relationships in parotid salivary glands following conformal and intensitymodulated irradiation of head and neck cancer. *Int. J. Radiat. Oncol. Biol. Phys.* 1999; 45: 577–587.
 20. Feng F.Y., Kim H.M., Lyden T.H. i wsp. Intensity-modulated radiotherapy of head and neck cancer aiming to reduce dysphagia: early dose-effect relationships for the swallowing structures. *Int. J. Radiat. Oncol. Biol. Phys.* 2007; 68: 1289–1298.
 21. O'Sullivan B., Rumble R.B., Warde P., Members of the IIEP Intensity-modulated radiotherapy in the treatment of head and neck cancer. *Clin. Oncol.* 2012; 24: 474–487.
 22. Kim T.H., Chung K.W., Lee Y.J. i wsp. The effect of external beam radiotherapy volume on locoregional control in patients with locoregionally advanced or recurrent nonanaplastic thyroid cancer. *Radiat. Oncol.* 2010; 5: 69.
 23. Kam M.K., Leung S.F., Zee B. i wsp. Prospective randomized study of intensitymodulated radiotherapy on salivary gland function in early-stage nasopharyngeal carcinoma patients. *J. Clin. Oncol.* 2007; 25: 4873–4879.
 24. Pow E.H., Kwong D.L., McMillan A.S. i wsp. Xerostomia and quality of life after intensity-modulated radiotherapy vs. conventional radiotherapy for early-stage nasopharyngeal carcinoma: initial report on a randomized controlled clinical trial. *Int. J. Radiat. Oncol. Biol. Phys.* 2006; 66: 981–991.
 25. Martinez S.R., Beal S.H., Chen A. i wsp. Adjuvant external beam radiation for medullary thyroid carcinoma. *J. Surg. Oncol.* 2010; 102: 175–178.
 26. Schwartz D.L., Rana V., Shaw S. i wsp. Postoperative radiotherapy for advanced medullary thyroid cancer — local disease control in the modern era. *Head Neck* 2008; 30: 883–888.
 27. Chen J., Tward J.D., Shrieve D.C., Hitchcock Y.J. Surgery and radiotherapy improves survival in patients with anaplastic thyroid carcinoma: analysis of the surveillance, epidemiology, and end results. *Am. J. Clin. Oncol.* 2008; 31: 460–464.
 28. * Haymart M.R., Banerjee M., Yin H. i wsp. Marginal treatment benefit in anaplastic thyroid cancer. *Cancer* 2013. Przegląd bazy danych NCDB obejmującej 2742 chorych na raka anaplastycznego, który potwierdza poprawę przeżycia po leczeniu operacyjnym i radioterapii z chemioterapią lub bez niej w porównaniu z wyłączną chirurgią w przypadku miejscowo zaawansowanego ATC.
 29. Wang Y., Tsang R., Asa S. i wsp. Clinical outcome of anaplastic thyroid carcinoma treated with radiotherapy of once- and twice-daily fractionation regimens. *Cancer* 2006; 107: 1786–1792.
 30. Tennvall J., Lundell G., Hallquist A. i wsp. Combined doxorubicin, hyperfractionated radiotherapy, and surgery in anaplastic thyroid carcinoma. Report on two protocols. The Swedish Anaplastic Thyroid Cancer Group. *Cancer* 1994; 74: 1348–1354.
 31. McIver B., Hay I.D., Giuffrida D.F. i wsp. Anaplastic thyroid carcinoma: a 50-year experience at a single institution. *Surgery* 2001; 130: 1028–1034.
 32. Sherman E.J., Lim S.H., Ho A.L. i wsp. Concurrent doxorubicin and radiotherapy for anaplastic thyroid cancer: a critical re-evaluation including uniform pathologic review. *Radiother. Oncol.* 2011; 101: 425–430.
 33. Foote R.L., Molina J.R., Kasperbauer J.L. i wsp. Enhanced survival in locoregionally confined anaplastic thyroid carcinoma: a single-institution experience using aggressive multimodal therapy. *Thyroid* 2011; 21: 25–30.
 34. Troch M., Koperek O., Scheuba C. i wsp. High efficacy of concomitant treatment of undifferentiated (anaplastic) thyroid cancer with radiation and docetaxel. *J. Clin. Endocrinol. Metab.* 2010; 95: E54–E57.
 35. Gregoire V., Levendag P., Ang K.K. i wsp. CT-based delineation of lymph node levels and related CTVs in the node-negative neck: DAHANCA, EORTC, GORTEC, NCIC, RTOG consensus guidelines. *Radiother. Oncol.* 2003; 69: 227–236.
 36. A randomized phase II study of concurrent intensity modulated radiation therapy (IMRT), paclitaxel and pazopanib (NSC 737754)/placebo, for the treatment of anaplastic thyroid cancer [database on the Internet]; 2009.