

Marek Gelej, Kazimierz Drosik

Oddział Onkologii Klinicznej, Opolskie Centrum Onkologii im. prof. T. Koszarowskiego

Kardiotoksyczność pochodnych fluoropirymidyny jako czynnik ograniczający skuteczność leczenia

Cardiotoxicity of fluoropyrimidine derivatives as a factor limiting the effectiveness of treatment

Adres do korespondencji:

Lek. Marek Gelej
 Oddział Onkologii Klinicznej,
 Opolskie Centrum Onkologii
 ul. Katowicka 66a, 45-060 Opole
 Tel.: 606 377 871
 Faks: +48 (77) 441 60 03
 e-mail: mgelej@gmail.com

STRESZCZENIE

Cytostatyki o kluczowym znaczeniu w strategii leczenia systemowego raka jelita grubego i odbytnicy to 5-fluorouracyl i kapecytabina. Kardiotoksyczność związana z tymi lekami stanowi udokumentowane zdarzenie niepożądane. Mechanizm wywołujący kardiologiczne objawy uboczne został słabo poznany. W przebiegu stosowania fluoropirymidyn może dochodzić między innymi do skurczu naczyń wieńcowych. W niniejszej pracy zaprezentowano opis chorej na raka odbytnicy, u której doszło do wystąpienia objawów ostrego zespołu wieńcowego w trakcie leczenia 5-fluorouracylem. Objawy kardiotoksyczne pojawiły się mimo próby profilaktycznego zastosowania leków naczyniorozkurczowych oraz po zmianie chemioterapytyku na doustną pochodną fluoropirymidyny — kapecytabinę. Wystąpienie kardiologicznych zdarzeń niepożądanych może stwarzać duże trudności diagnostyczno-terapeutyczne i powodować niepowodzenie leczenia. Potrzebny jest algorytm postępowania w takich przypadkach oparty na najlepszych dostępnych dowodach naukowych.

Słowa kluczowe: kardiotoksyczność, 5-fluorouracyl, kapecytabina, rak jelita grubego i odbytnicy

ABSTRACT

5-fluorouracil and capecitabine are cytostatics of critical importance in the strategy of systemic therapy for colorectal cancer. Cardiotoxicity associated with these drugs is a documented adverse event. The mechanism causing cardiac side effects is poorly understood. In the course of administration of fluoropyrimidines the patients may suffer from, among other things, coronary vasospasm. In this paper we present the case of a rectal cancer patient who experienced symptoms of acute coronary syndrome during her treatment with 5-fluorouracil. Cardiotoxic symptoms also appeared during attempted prophylactic use of vasodilators and after the replacement of the chemotherapeutic agent with the oral fluoropyrimidine derivative capecitabine. Occurrence of cardiac side effects may cause large diagnostic and therapeutic difficulties and be the reason of treatment failure. What is needed is an algorithm to deal with such cases, based on the best available scientific evidence.

Key words: cardiotoxicity, 5-fluorouracil, capecitabine, colorectal cancer

Onkol. Prak. Klin. 2014; 10, 1: 32–37

Onkologia w Praktyce Klinicznej
 2014, tom 10, nr 1, 32–37
 Copyright © 2014 Via Medica
 ISSN 1734-3542
 www.opk.viamedica.pl

Wstęp

Kardiotoksyczność po zastosowaniu 5-fluorouracylu (5-FU) i jego pochodnych jest rzadkim, ale poważnym powikłaniem. Większość literatury źródłowej zawiera opisy pojedynczych przypadków lub małych grup pa-

cientów. Szacunkowa częstość występowania tego powikłania różni się w zależności od piśmiennictwa i wynosi 0,55–19% dla 5-FU [1] i 3,2–35% dla kapecytabiny [2, 3]. Rozbieżności te wynikają z przyjęcia różnych definicji kryteriów kardiologicznych zdarzeń niepożądanych, różnych metod ich oceny, a także znacznej heterogen-

ności badanych grup pod względem ich liczebności i czynników ryzyka.

Kardiotoksyczność związana z leczeniem pochodnymi fluoropirymidyny może mieć zróżnicowany charakter: występować pod postacią niestabilnej dławicy piersiowej, zawału serca, arytmii, rzadziej — jako powikłania zakrzepowo-zatorowe lub niewydolność serca [4]. Jej mechanizm nie jest do końca poznany. Sugeruje się tło naczynioskurczowe, bezpośrednie działanie uszkadzające na kardiomiocyty, mechanizm zakrzepowo-zatorowy lub immunologiczny [5]. Czynnikiem zwiększającym ryzyko wystąpienia niepożądanych objawów ze strony układu sercowo-naczyniowego są towarzyszące choroby krążenia, a zwłaszcza choroba niedokrwienna serca [6].

Najczęściej zgłaszanym przez pacjentów objawem jest ból w klatce piersiowej o charakterze stenokardialnym. W 69% przebiega ze zmianami w elektrokardiogramie (EKG), a w 12% — również z podwyższeniem stężenia enzymów sercowych [4]. Z uwagi na rzadkość występowania opisywanych powikłań nie ma ustalonego algorytmu dotyczącego zasad zapobiegania działaniom niepożądanym i ich leczenia.

Opis przypadku

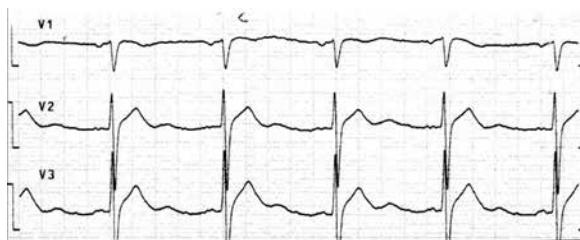
W artykule przedstawiono opis przypadku chorej na raka odbytnicy leczonej kolejno 5-FU i kapecytabiną, u której wystąpiły powikłania kardiologiczne.

Pacjentka w wieku 59 lat, emerytowana księgowa, zgłosiła się do lekarza rodzinnego w sierpniu 2008 roku z powodu bólów brzucha i obserwowanych od 3 miesięcy stolców z domieszką krwi. W październiku 2008 roku wykonano kolonoskopię, w której na wysokości 10 cm od zwieraczy stwierdzono owrzodziały guz zamykający prawie zupełnie światło jelita grubego. Na podstawie badania pobranych wycinków ustalono rozpoznanie raka gruczołowego o pośrednim stopniu zróżnicowania histologicznego — G2. W tomografii komputerowej (TK) uwidocznił się nacieki odbytnicy i regionalną limfadenopatię. W listopadzie 2008 roku, ze względu na cechy zagrażającej niedrożności, chora była operowana. Śródoperacyjnie stwierdzono ruchomy guz odbytnicy o średnicy 5 cm na wysokości załamka otrzewnej. Wykonano resekcję przednią odbytnicy. Zaawansowanie histopatologiczne określono jako pT3N1. Po operacji pacjentka była kwalifikowana do uzupełniającego leczenia radiochemioterapią, jednak w wykonanym w styczniu 2009 roku badaniu TK stwierdzono dwie zmiany przerzutowe w wątrobie, a w badaniach laboratoryjnych podwyższone stężenia markerów CEA (*carcinoembryonic antigen*) i Ca 19-9 (*cancer antygen 19-9*). Z uwagi na szybką progresję choroby odstąpiono od radioterapii i zdecydowano się na rozpoczęcie leczenia chemioterapią z ewentualnym następczym leczeniem

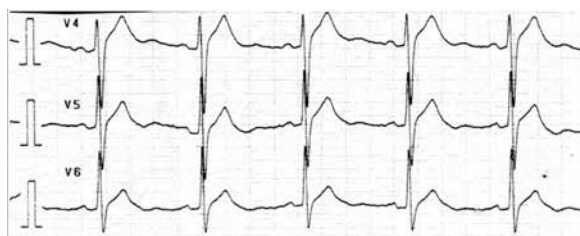
operacyjnym (metastazektomia). Pacjentka pozostawała w dobrym stanie ogólnym, od kilku lat leczyla się na nadciśnienie tętnicze i hipercholesterolemię. Przyjmowała na stałe lek z grupy antagonistów receptora angiotensyny II — losartan potasu w dawce 50 mg — i statyn — simwastatynę w dawce 20 mg na dobę.

W dniu 12 września 2009 roku chora rozpoczęła leczenie schematem FOLFOX-4 (oksaliplatyna, leukoworyna i 5-FU). W drugim dniu wlewu 5-FU chora zgłosiła silny ból w klatce piersiowej o charakterze pieczenia. W badaniu EKG stwierdzono uniesienie odcinka ST o 1 mm w odprowadzeniach V3–V4 z kopulastymi załamkami T w V3–V6 (ryc. 1, 2). Przerwano wlew leku. Podano nitroglicerynę, kwas acetylosalicylowy i heparynę drobnocząsteczkową, uzyskując ustąpienie dolegliwości. Wykonane dwukrotnie badania stężenia enzymów sercowych — CK-MB (izoenzym MB kinazy kreatynowej) i troponina T — były ujemne. Dolegliwości w ciągu 2 dni pojawiły się jeszcze kilkakrotnie, ustępując za każdym razem po podaniu nitrogliceryny. Rozpoznano niestabilną dławicę piersiową i przekazano pacjentkę na oddział kardiologii w celu przeprowadzenia dalszej diagnostyki. Wykonano badanie echokardiograficzne (ECHO) serca, które nie wykazało nieprawidłowości. W koronarografii nie stwierdzono zmian w naczyniach wieńcowych. Wysłunięto podejrzenie dławicy naczynioskurczowej w przebiegu reakcji na 5-FU. Do leczenia włączono antagonistę wapnia, diltiazem, w dawce 240 mg na dobę. Po 2 dniach uzyskano ustąpienie zgłaszanych objawów.

Pacjentkę ponownie przyjęto planowo na Oddział Onkologii Klinicznej w celu dalszego leczenia. Chorą konsultowano psychiatrycznie, wykluczając możliwość



Rycina 1. Zapis EKG w trakcie dolegliwości bólowych



Rycina 2. Zapis EKG w trakcie dolegliwości bólowych

somatyzacji objawów na tle zaburzeń nerwicowych. Zdecydowano się na kontynuowanie dotychczasowej chemioterapii z zastosowaniem profilaktyki lekami naczyniorozkurczowymi. Wykonano wyjściowe badanie EKG, w którym stwierdzono rytm zatokowy miarowy, bez uniesień odcinka ST. W dniu 24 lutego 2009 roku rozpoczęto drugi cykl FOLFOX-4. Po 24 godzinach wlewu 5-FU ponownie wystąpiły silne bóle w klatce piersiowej. W badaniu EKG obserwowano uniesienie odcinka ST do 1 mm w odprowadzeniach przedsercowych. Przerwano wlew 5-FU, podano nitroglicerynę, uzyskując ustąpienie objawów. Pomimo przerwania leczenia bóle nawracały przez kolejne 2 doby co kilkanaście godzin, ustępując po podaniu nitratów. Seryjnie wykonywane oznaczenia stężenia enzymów sercowych były prawidłowe. Z powodu nawracających bólów stenokardialnych zakończono chemioterapię.

W marcu 2009 roku wykonano badanie TK, stwierdzając progresję wielkości jednej ze zmian w wątrobie. Mimo to zdecydowano się wykonać zabieg metastazektomii. Śródoperacyjnie stwierdzono jednak liczne przerzuty do wątroby zlokalizowane w jej obu płatach. Zabieg ograniczono do pobrania wycinków potwierdzających przerzuty gruczolakoraka. W maju 2009 roku w kolejnym badaniu TK wykazano dalszą progresję zmian w wątrobie, pojawienie się przerzutów do sieci i rozsiew w jamie otrzewnowej. Pacjentka nadal pozostawała w dobrym stanie ogólnym, bez dolegliwości. Wykonano ponowną ocenę stanu układu krążenia. Badanie ECHO serca było prawidłowe, bez zaburzeń funkcji skurczowo-rozkurczowej. Jednocześnie poddano badaniom molekularnym tkankę nowotworową zarówno z guza pierwotnego, jak i przerzutu do wątroby. W obu materiałach wykryto mutację w eksonie 1 genu *K-RAS*. Ze względu na dużą dynamikę choroby zdecydowano się podjąć kolejną próbę chemioterapii i leczenia schematem kapecytabina z irynotekaniem. Podejmując decyzję o zmianie 5-FU, kierowano się brakiem danych o krzyżowych reakcjach kardiotoksycznych na inne pochodne fluoropirymidyn i innym metabolizmem kapecytabiny do postaci aktywnej, zachodzącym w większym stopniu w komórce nowotworowej. Dane z piśmiennictwa dotyczące możliwych efektów modyfikacji postępowania były bardzo niewielkie, ograniczały się przede wszystkim do opisów przypadków. W maju 2009 roku rozpoczęto leczenie kapecytabiną w dawce 1250 mg/m² doustnie 2 razy na dobę. Z uwagi na pojawienie się w międzyczasie biegunek w 1. stopniu toksyczności według *Common Toxicity Criteria* (CTC) zdecydowano się nie podawać w trakcie 1. cyklu irynotekanu. Po 3 dniach stosowania leku wystąpiły silne dolegliwości bólowe w klatce piersiowej z odbiciem w zapisie EKG o podobnym charakterze jak przy poprzednich epizodach podczas leczenia 5-FU. Nie zaobserwowano wzrostu stężenia enzymów kardionekrotycznych oraz cech dysfunkcji czynności

serca w badaniu ECHO. Po przerwaniu kapecytabiny dolegliwości utrzymywały się jeszcze przez 2 dni mimo podawania nitratów i antagonistów wapnia. Zdecydowano się na zakończenie chemioterapii.

Przebieg dotychczasowej diagnostyki kardiologicznej, w tym wykonana koronarografia, wykluczył mechanizm zakrzepowo-zatorowy tych powikłań. Seryjnie wykonywane badania ECHO serca i stężenia enzymów kardionekrotycznych nie potwierdziły bezpośrednio uszkadzającego działania stosowanych leków na kardiomiocyty. Całość obrazu przemawiała za dławicą naczynioskurczową w przebiegu reakcji nadwrażliwości na antymetabolity pirydoksyny. W lipcu 2009 roku podjęto kolejną próbę paliatywnego leczenia systemowego irynotekaniem w monoterapii 350 mg/m². Leczenie było powikłane wystąpieniem biegunek w 3. stopniu według CTC wymagających obniżenia dawek leku. Po 3 cyklach leczenia w badaniach obrazowych stwierdzono progresję choroby pod postacią nowych zmian w wątrobie. Z uwagi na wciąż dobry stan ogólny i wolę pacjentki zdecydowano się na kolejną linię leczenia w schemacie z oksaliplatyną w monoterapii w dawce 85 mg/m². Leczenie nie przyniosło korzyści, po 4 cyklach stwierdzono kolejną progresję choroby, pojawiły się przerzuty do jajników i płuń w jamie otrzewnowej. Zaobserwowano pogorszenie stanu ogólnego chorej, wystąpienie obręzków obwodowych. U pacjentki zakończono definitywnie chemioterapię, włączono leczenie objawowe pod kontrolą hospicjum domowego. W kwietniu 2010 roku pacjentka po raz ostatni zgłosiła się na badania kontrolne do ośrodka onkologicznego.

Omówienie

Fluorouracyl i jego pochodne stanowią podstawę leczenia systemowego w raku jelita grubego. Stosuje się je zarówno w monoterapii, jak i w większości schematów wielolekowych. Toksyczność, która uniemożliwia zastosowanie antymetabolitów pirymidyn, znacznie utrudnia zaplanowanie terapii lub — jak w przedstawionym przypadku — może stanowić czynnik ograniczający skuteczność leczenia.

W razie wystąpienia kardiotoksycznych działań fluoropirymidyn należy się spodziewać podobnych objawów przy kolejnych próbach ich stosowania. Reindukcja 5-FU w danym schemacie leczenia wiąże się z ryzykiem nawrotu objawów w 45–90% przypadków [7]. W jednej z retrospektywnych analiz śmiertelność pacjentów narażonych na reekspozycję 5-FU wyniosła 13% [4]. Jednak nie jest jasne, czy powinno się podejmować dalsze próby stosowania tych leków, czy ostatecznie zrezygnować z nich po wystąpieniu pierwszego epizodu. Aby wybrać właściwą strategię postępowania, należy wziąć pod uwagę stopień zaawansowania choro-

by, potrzebę intensywności leczenia, czynniki zwiększające ryzyko nawrotu objawów, a także stopień nasilenia kardiologicznych działań niepożądanych podczas poprzedniej ekspozycji na antymetabolity pirymidyn (czy w przebiegu powikłań kardiotoxycznych doszło do wzrostu stężenia enzymów sercowych, hipotensji, zaburzeń rytmu lub uszkodzenia funkcji mięśnia sercowego). W przypadku podjęcia próby dalszego leczenia antagonistami pirymidyn należy rozważyć modyfikację dotychczas stosowanej terapii.

Ryzyko kardiotoksyczności zależy od dawki 5-FU i schematu jego podawania [8, 9]. Próba obniżenia dawki może zmniejszyć ryzyko nawrotu objawów, choć poza nielicznymi opisami przypadków brak na to dowodów [10]. Wyniki prospektywnych badań, w których porównywano różne schematy dawkowania, wskazują na mniejsze ryzyko kardiotoksyczności przy podawaniu krótkich bolusów 5-FU niż przy stosowaniu wlewów ciągłych [11, 12]. Nie wiadomo, czy zmiana sposobu dawkowania 5-FU może zapobiec nawrotowi objawów w przypadku reindukcji. Wątpliwości budzi skuteczność prewencyjnego stosowania leków kardiologicznych (naczyniorozkurczowych). Brak jest prospektywnych badań oceniających takie postępowanie, jakkolwiek wykazano skuteczność takiej strategii w pojedynczych opisach przypadków [10]. Wyniki retrospektywnej analizy dotyczącej profilaktyki antagonistami wapnia są sprzeczne [13].

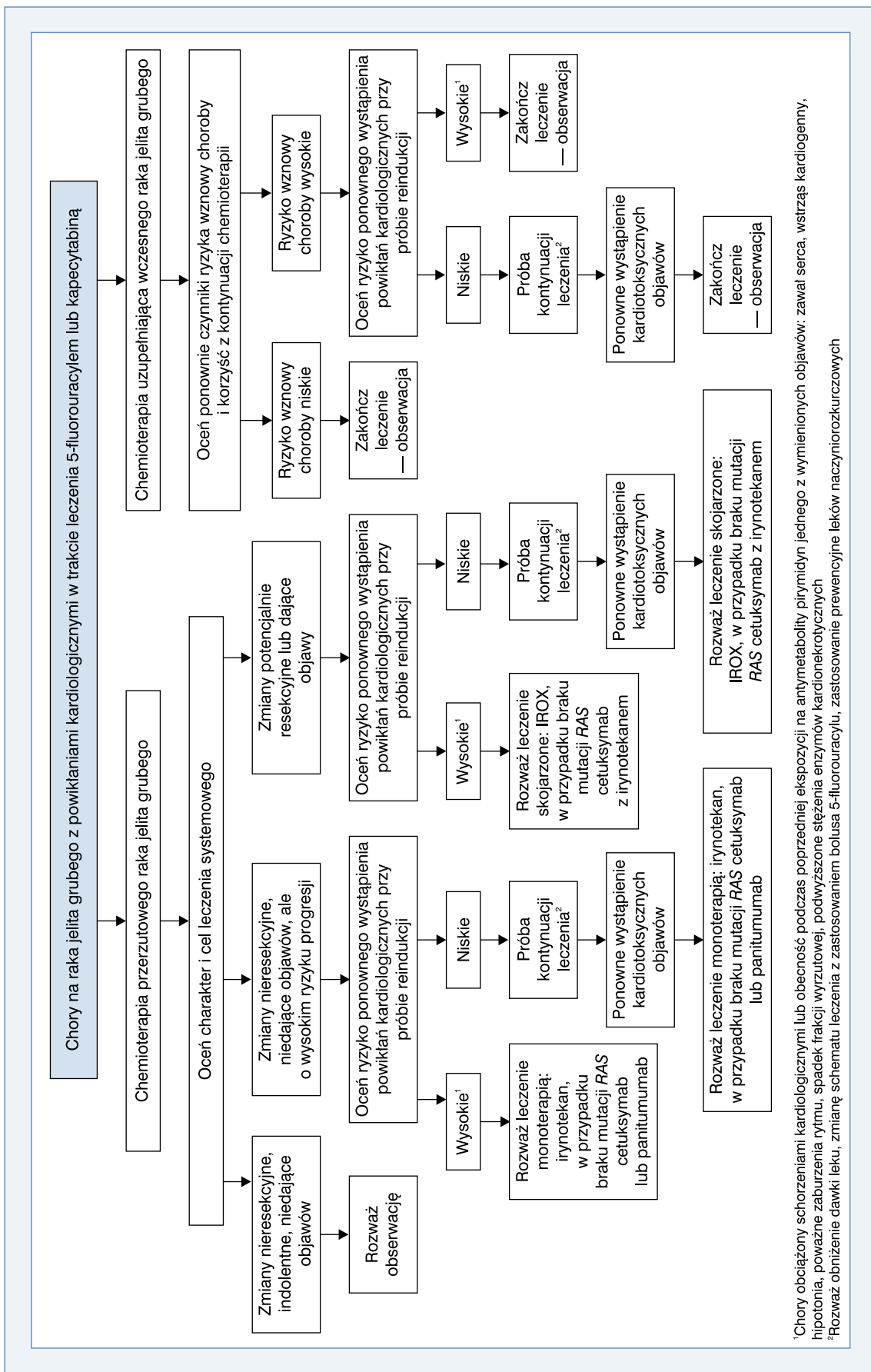
Jedną z rozpatrywanych możliwości prewencji kardiotoksyczności 5-FU jest zmiana leku na inny antymetabolit pirymidyn. Analiza 4 randomizowanych badań z zastosowaniem kapecytabiny, mimo jej innego metabolizmu, zachodzącego w większym procencie w komórce nowotworowej, wykazała częstość występowania objawów kardiologicznych w 3% przypadków — podobnie jak przy zastosowaniu dożylnych dawek 5-FU/leukoworyny (schemat Mayo Clinic) [14]. Ciekawą opcją w leczeniu wydaje się raltitrexed — inhibitor syntazy tymidylanowej, który wykazuje podobną do 5-FU skuteczność w monoterapii [15]. W badaniu II fazy raltitrexed w połączeniu z oksaliplatiną (TOMOX) nie różnił się skutecznością od schematu FOLFOX-4 [16]. Mimo że oba leki są inhibitorami syntazy tymidylanowej, różnią się miejscem wiązania oraz metabolizmem, co sprawia, że mają inny profil toksyczności. Dane z literatury wskazują, iż raltitrexed może być bezpiecznie stosowany u chorych obciążonych ryzykiem sercowo-naczyniowym. Retrospektywnej analizie poddano 111 pacjentów leczonych raltitrexedem — u 58,5% z nich wystąpił wcześniej epizod kardiotoksyczności związanej z fluoropirymidynami, u pozostałych włączenie tej grupy leków było przeciwwskazane z przyczyn sercowo-naczyniowych [1]. Zastosowanie raltitrexedu pozwoliło uniknąć kardiologicznych zdarzeń niepożądanych u 95,5% chorych. Jednak należy pamiętać, że lek ten nie został zatwierdzony przez Europejską Agencję

ds. Leków (EMA, *European Medicine Agency*) oraz jej amerykański odpowiednik *Food and Drug Administration* (FDA) w leczeniu raka jelita grubego i odbytnicy. Jest on dopuszczony do obrotu w Kanadzie, Australii i kilku europejskich krajach, m.in. w Wielkiej Brytanii. Brytyjska agencja *National Institute for Health and Care Excellence* (NICE) dopuszcza możliwość leczenia raltitrexedem jedynie u pacjentów z zaawansowanym rakiem jelita grubego i odbytnicy z przeciwwskazaniami do zastosowania 5-FU lub jego nietolerancją, z zastrzeżeniem konieczności prospektywnego zbierania informacji dotyczącej toksyczności i skuteczności takiego postępowania.

Alternatywą może być zastosowanie schematów bez pochodnych fluoropirymidyn. Jednak monoterapia oksaliplatiną nie jest wskazana. Jej zastosowanie w 2. linii leczenia wiązało się z uzyskaniem odpowiedzi w 1% przypadków [17]. Irynotekan wykazał większą skuteczność w monoterapii i można rozważyć jego użycie, w przypadku gdy nie jest wskazana intensyfikacja leczenia [18]. Jeżeli celem jest osiągnięcie jak najlepszej odpowiedzi na terapię, opcją może być schemat IROX — irynotekan 200 mg/m² z oksaliplatiną 85 mg/m². Jego zastosowanie w przypadku wcześniejszego niepowodzenia leczenia fluoropirymidynami w porównaniu z monoterapią irynotekaniem wiązało się z potrojeniem odsetka odpowiedzi (22% vs. 7%) oraz z poprawą w zakresie mediany czasu przeżycia wolnego od progresji (PFS, *progression-free survival*) i czasu przeżycia całkowitego (OS, *overall survival*) [19]. W przypadku pacjentów bez obecności mutacji genu *RAS* można rozważyć zastosowanie przeciwciał monoklonalnych przeciwko receptorowi nabłonkowego czynnika wzrostu (EGFR, *epidermal growth factor receptor*), zarówno w monoterapii, jak i w skojarzeniu z chemioterapią. Cetuksymab — monoklonalne przeciwciało skierowane przeciwko EGFR — skojarzony z irynotekaniem jest aktywnym połączeniem; u pacjentów po niepowodzeniu leczenia schematem FOLFOX pozwala uzyskać odsetek odpowiedzi na poziomie 16% i wydłużenie mediany PFS [20].

Wnioski

Problem kardiotoksyczności związanej z antymetabolitami puryn nie jest częsty, ale jeżeli wystąpi, może stwarzać duże problemy z ustaleniem sposobu prowadzenia dalszej terapii. Na podstawie obecnie dostępnych danych autorzy niniejszej pracy stworzyli możliwy do przyjęcia w praktyce klinicznej algorytm leczenia (ryc. 3), jakkolwiek brak wysokiej jakości dowodów naukowych (EBM, *evidence-based medicine*) dotyczących tego zagadnienia utrudnia przyjęcie właściwej strategii postępowania.



¹Chory obciążony schorzeniami: kardiologicznymi lub obecność podczas poprzedniej ekspozycji na antymetabolity pirymidyn jednego z wymienionych objawów: zawal serca, wstrząs kardiogeny, hipotonia, poważne zaburzenia rytmu, spadek frakcji wyrzutowej, podwyższone stężenia enzymów kardiokrotycznych

²Rozważ obniżenie dawki leku, zmianę schematu leczenia z zastosowaniem bolusa 5-fluorouracylu, zastosowanie prewencyjne leków naczyniorozkurczających

Rycina 3. Algorytm postępowania w przypadku wystąpienia objawów kardiologicznych

Piśmiennictwo

1. Kelly C., Bhuvu N., Harrison M., Buckley A., Saunders M. Use of raltitrexed as an alternative to 5-fluorouracil and capecitabine in cancer patients with cardiac history. *Eur. J. Cancer* 2013; 15: 2303–2310.
2. Van Cutsem E., Hoff PM., Blum J.L., Abt M., Osterwalder B. Incidence of cardiotoxicity with the oral fluoropyrimidine capecitabine is typical of that reported with 5-fluorouracil. *Ann. Oncol.* 2002; 13: 484–485.
3. Koca D., Salman T., Unek I.T. i wsp. Clinical and Electrocardiography Changes in Patients Treated with Capecitabine. *Chemotherapy* 2011; 57: 381–387.
4. Saif M.W., Shah M.M., Shah A.R. Fluoropyrimidine-associated cardiotoxicity: revisited. *Expert Opin. Drug Saf.* 2009; 8: 191–202.
5. Szmít S. Powikłania sercowo-naczyniowe leków onkologicznych stosowanych w raku piersi. W: Opolski G., Krzakowski M. (red.). Postępowanie w powikłaniach sercowo-naczyniowych w raku piersi. *Medical Education* 2010: 109–112.
6. Meyer C.C., Calis K.A., Burke L.B., Walawander C.A., Grasela T.H. Symptomatic Cardiotoxicity Associated with 5-Fluorouracil. *Pharmacotherapy: The Journal of Human Pharmacology and Drug Therapy* 1997; 17: 729–736.
7. Deboever G., Hiltrop N., Cool M., Lambrecht G. Alternative treatment options in colorectal cancer patients with 5-fluorouracil- or capecitabine-induced cardiotoxicity. *Clin. Colorectal Cancer* 2013; 12: 8–14.
8. Tsihiribi P., Descotes J., Lombard-Bohas C. i wsp. Cardiotoxicity of 5-fluorouracil in 1350 patients with no prior history of heart disease. *Bull. Cancer* 2006; 93: E27–E30.
9. Tsavaris N., Kosmas C., Vadiaka M. i wsp. 5-fluorouracil cardiotoxicity is a rare, dose and schedule-dependent adverse event: a prospective study. *J BUON* 2005; 10: 205–211.
10. Cianci G., Morelli M.F., Cannita K. i wsp. Prophylactic options in patients with 5-fluorouracil-associated cardiotoxicity. *Br. J. Cancer* 2003; 88: 1507–1509.
11. Kosmas C., Kallistratos M., Kopterides P. i wsp. Cardiotoxicity of fluoropyrimidines in different schedules of administration: a prospective study. *J. Cancer Res. Clin. Oncol.* 2008; 134: 75–82.
12. Tsavaris N., Kosmas C., Vadiaka M. i wsp. Cardiotoxicity following different doses and schedules of 5-fluorouracil administration for malignancy — a survey of 427 patients. *Med. Sci. Monit.* 2002; 8: 51–57.
13. Eskilsson J., Albertsson M. Failure of preventing 5-fluorouracil cardiotoxicity by prophylactic treatment with verapamil. *Acta Oncol.* 1990; 29: 1001–1003.
14. Van Cutsem E., Hoff PM., Blum J.L., Abt M., Osterwalder B. Incidence of cardiotoxicity with the oral fluoropyrimidine capecitabine is typical of that reported with 5-fluorouracil. *Ann. Oncol.* 2002; 13: 484–485.
15. Van Cutsem E., Cunningham D., Maroun J., Cervantes A., Glimelius B. Raltitrexed: current clinical status and future directions. *Ann. Oncol.* 2002; 13: 513–522.
16. Gravalos C., Salut A., García-Girón C. i wsp. A randomized phase II study to compare oxaliplatin plus 5-fluorouracil and leucovorin (FOLFOX4) versus oxaliplatin plus raltitrexed (TOMOX) as first-line chemotherapy for advanced colorectal cancer. *Clin. Transl. Oncol.* 2012; 14: 606–612.
17. Rothenberg M.L., Oza A.M., Bigelow R.H. i wsp. Superiority of Oxaliplatin and Fluorouracil-Leucovorin Compared With Either Therapy Alone in Patients With Progressive Colorectal Cancer After Irinotecan and Fluorouracil-Leucovorin: Interim Results of a Phase III Trial. *J. Clin. Oncol.* 2003; 21: 2059–2069.
18. Fuchs C.S., Moore M.R., Harker G., Villa L., Rinaldi D., Hecht J.R. Phase III Comparison of Two Irinotecan Dosing Regimens in Second-Line Therapy of Metastatic Colorectal Cancer. *J. Clin. Oncol.* 2003; 21: 807–814.
19. Haller D.G., Rothenberg M.L., Wong A.O. i wsp. Oxaliplatin Plus Irinotecan Compared With Irinotecan Alone as Second-Line Treatment After Single-Agent Fluoropyrimidine Therapy for Metastatic Colorectal Carcinoma. *J. Clin. Oncol.* 2008; 26: 4544–4550.
20. Sobrero A.F., Maurel J., Fehrenbacher L. i wsp. EPIC: Phase III Trial of Cetuximab Plus Irinotecan After Fluoropyrimidine and Oxaliplatin Failure in Patients With Metastatic Colorectal Cancer. *J. Clin. Oncol.* 2008; 26: 2311–2319.