

Okłooperacyjna brachyterapia śródtkankowa – nowe perspektywy w leczeniu nawrotów raka szyjki i błony śluzowej macicy

Jan Zieliński, Grzegorz Panek, Jarosław Łyczek

Nawroty miejscowe są główną przyczyną niepowodzeń leczenia raka szyjki i błony śluzowej macicy.

Dotychczas stosowane metody ich leczenia – radykalna chirurgia lub konwencjonalna radioterapia pozwalają uzyskać jedynie około 20-30% trwałych wyleczeń.

Nową koncepcją w leczeniu nawrotów miejscowych raka szyjki i błony śluzowej macicy jest okłooperacyjna brachyterapia śródtkankowa, której wczesne wyniki są niezwykle obiecujące.

Doświadczenia ośrodków, które wprowadziły już tą metodę postępowania, wskazują na możliwość uzyskania kontroli miejscowej u 50-60% leczonych z powodu wznów miejscowych.

Praca jest przeglądem współcześnie stosowanych technik leczenia wznów miejscowych, ze szczególnym uwzględnieniem roli okłooperacyjnej radioterapii śródtkankowej.

Perioperative interstitial brachytherapy HDR – new prospects in the treatment of recurrent carcinoma of the cervix and endometrium

Local recurrences are the leading cause of treatment failure of carcinoma of the cervix and endometrium. Traditionally radical surgery and conventional radiotherapy were used for the treatment of local recurrences depending on the mode of primary treatment. With these therapeutic methods one may expect a 5-year survival of about 25-30% of patients. A novel approach to the treatment of local recurrences of cervical and endometrial cancer is the introduction of perioperative interstitial brachytherapy. The early results are very promising – local control rate of 50-60% is reported in recent literature.

This paper presents the most up to date techniques of perioperative irradiation.

Słowa kluczowe: brachyterapia okłooperacyjna, wznowa, rak szyjki macicy, błona śluzowa macicy

Key words: perioperative brachytherapy, recurrence, carcinoma of the cervix, endometrium

Wstęp

Rak szyjki macicy, mimo obserwowanego w ostatnich dekadach spadku zachorowalności jest nadal najczęstszym nowotworem narządów płciowych kobiecych. Corocznie rejestrowanych jest ponad 4000 nowych zachorowań, a około 2500 kobiet umiera z powodu tego nowotworu [1].

Rak błony śluzowej macicy rozpoznawany jest corocznie u około 3000 kobiet, jednakże każda dekada przynosi wzrost zachorowań na ten nowotwór, co zgodne jest z trendami obserwowanymi w innych krajach uprzemysłowionych. Zjawisko to powoduje, że nowotwór ten staje się coraz poważniejszym problemem klinicznym [1].

Główną przyczyną niepowodzeń w leczeniu inwazyjnego raka szyjki oraz błony śluzowej macicy są nawroty. Częstość ich występowania zależy przede wszystkim od

stopnia klinicznego zaawansowania nowotworu. W większości doniesień odsetek nawrotów miejscowych (ograniczonych do miednicy) wynosi 10-15% w przypadku raka w I stopniu i około 30 i 60% odpowiednio u kobiet z nowotworem w II i III stopniu zaawansowania [2, 3]. Nawrót raka szyjki macicy od dawna uznawany był za stan kliniczny obciążony szczególnie złym rokowaniem. Większość chorych umierała w ciągu dwóch lat od rozpoznania wznowy, a tylko około 5% przeżywało okres 5 lat [2].

Przełomem w leczeniu wznów było opracowanie w latach 40. i 50. technik ultraradykalnej chirurgii narządów miednicy mniejszej, która w wyselekcjonowanych grupach chorych ze wznową miejscową pozwala uzyskać około 30-40% trwałych wyleczeń [4-6]. Mimo postępów w technice operacyjnej i anestezjologii te radykalne operacje obarczone są nadal wysoką śmiertelnością okłooperacyjną, wynoszącą nawet w wiodących ośrodkach od 5-10% [6, 7].

Uzyskanie dobrych wyników leczenia wymaga nie tylko biegłości chirurgicznej i doświadczenia zespołu operacyjnego, ale również ścisłego przestrzegania kryteriów

kwalifikacyjnych do tego typu operacji, z których najistotniejsze to: dobry stan ogólny chorej, nawrót centralny nowotworu – bez szerzenia się poza obszar miednicy i akceptacja ultraradykalnego zabiegu przez chorą [8-10].

Mimo najdokładniejszej diagnostyki przedoperacyjnej, z zastosowaniem najnowocześniejszych technik obrazowania (CT, MRI), u części chorych stwierdza się śródoperacyjnie szerzenie procesu nowotworowego na struktury anatomiczne, takie jak: tkanki miękkie okolicy krzyżowej, naczynia biodrowe, węzły chłonne, przymacicza i przypochwia w pobliżu ściany kostnej miednicy, co w praktyce uniemożliwia radykalne wycięcie [10]. Stosowana w tego typu sytuacjach teleradioterapia wykazywała ograniczoną skuteczność. Przyczyną tego stanu był wysoki odsetek powikłań popromiennych przy próbie zastosowania dawki terapeutycznej, a także niemożność podania znaczącej terapeutycznej dawki, zwłaszcza u chorych uprzednio napromienianych [11, 12]. Powyższe ograniczenia udało się pokonać dzięki opracowaniu nowoczesnych technik brachyterapii, obrazowania położenia źródła i wprowadzeniu dozymetrii *in vivo*.

W ostatnich latach pojawiły się doniesienia wskazujące na wysoką skuteczność leczenia nawrotów centralnych raka szyjki i błony śluzowej macicy z zastosowaniem brachyterapii śródtkankowej [13-15]. Zastosowanie źródła kroczącego o wysokiej mocy dawki (HDR) skróciło całkowity czas leczenia, czyniąc realnym prowadzenie śród i okołoperacyjnej brachyterapii wznów raka szyjki i błony śluzowej macicy [14,15]. Zastosowanie powyższej techniki stworzyło nowe możliwości, zarówno w leczeniu pierwotnych nowotworów macicy, jak i choroby nawrotowej.

Przegląd współczesnych metod leczenia nawrotów raka szyjki macicy

Leczenie operacyjne:

- egzenteracje
- radykalne wycięcie macicy
- radykalne wycięcie szczytu pochwy

Operacje egzenteracyjne – których rozwój dokonał się w latach 40. i 50. stanowią podstawę leczenia nawrotów centralnych raka szyjki macicy, zarówno po pierwotnym leczeniu operacyjnym, jak i radioterapii [4, 5]. Założeniem operacji egzenteracyjnej jest blokowe wycięcie nawrotu wraz z tkankami otaczającymi, co dla osiągnięcia radykalizmu operacyjnego wymagać może wycięcia narządów sąsiednich: odbytnicy lub pęcherza moczowego.

Nieodłącznym elementem operacji egzenteracyjnych jest zapewnienie kontrolowanego odpływu moczu. Kwalifikacja do operacji tego typu musi być poprzedzona szeroką diagnostyką obrazową i kliniczną dla wykluczenia obecności zmian przerzutowych, których obecność stanowi przeciwwskazanie do operacji egzenteracyjnych. Osiągnięcie radykalizmu operacyjnego może wymagać również wycięcia pochwy, w tym także jej dystalnej części. Dla wypełnienia ubytków tkankowych dna miednicy niezbędnym jest zastosowanie operacji rekonstrukcyjnych,

jak neovagina – wytworzona z jelita lub płatów skórno-mięśniowych [5]. Mimo postępów w dziedzinie rekonstrukcji, opiece pooperacyjnej i rehabilitacji operacje egzenteracyjne obciążone są wysokim ryzykiem powikłań, a także niskim poziomem akceptacji wśród chorych.

Radykalne wycięcie macicy – doświadczenia z operacjami egzenteracyjnymi pozwoliły wyselekcjonować grupę chorych z niewielkim centralnym nawrotem raka szyjki macicy – po pierwotnej radioterapii, u których mniej radykalne formy leczenia operacyjnego pozwalają uzyskać satysfakcjonujący wynik leczenia [6,7].

Doświadczenia własne, a także innych autorów, wskazują, że najlepsze wyniki mogą być osiągnięte w grupie chorych z nowotworem pierwotnym w I stopniu klinicznego zaawansowania, u których stwierdzony nawrót centralny w swym największym rozmiarze nie przekroczył 2 cm, a w regionalnych węzłach chłonnych nie stwierdzono przerzutów. W tej korzystnej rokowniczo grupie chorych odsetek 5-letnich przeżyć wynosi około 80%, a ryzyko poważnych powikłań okołoperacyjnych nie przekracza 2% [6]. W grupie chorych z nawrotem centralnym, z niekorzystnymi czynnikami rokowniczymi takimi jak: przerzuty do regionalnych węzłów chłonnych czy nacieki przymacicz, praktycznie nie obserwuje się wyleczeń trwałych, a ryzyko ciężkich powikłań około i pooperacyjnych przekracza 50% [9, 11]. Powyższe doświadczenia jasno wskazują na celowość wykonywania radykalnej histerektomii wyłącznie w nawrotach centralnych z korzystnymi rokowniczo czynnikami.

Radykalne wycięcie szczytu pochwy – doświadczenia z operacjami tego typu zebrano przede wszystkim w grupie chorych z nawrotami centralnymi raka szyjki macicy, po pierwotnym leczeniu operacyjnym.

Decyzję o operacji o tym zakresie podejmuje się najczęściej w wyniku braku akceptacji proponowanej w takiej sytuacji klinicznej egzenteracji.

Większość doniesień na temat roli radykalnych wycięć szczytu pochwy w leczeniu nawrotów miejscowych raka szyjki macicy wskazuje na niską skuteczność kliniczną, spowodowaną wysokim ryzykiem powikłań ze strony dróg moczowych oraz wysokim odsetkiem mikroskopowo nieradykalnych wycięć nawrotów, co nieuchronnie prowadzi do progresji procesu nowotworowego i ostatecznego niepowodzenia leczenia [5-9].

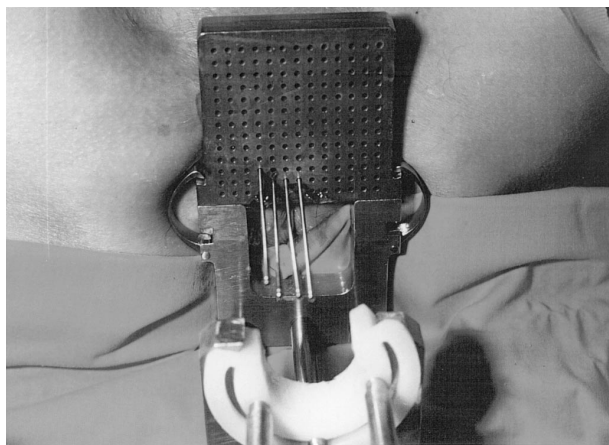
Radioterapia nawrotów raka szyjki macicy

Teleradioterapia była najczęściej stosowaną formą leczenia nawrotów miejscowych raka szyjki macicy, po pierwotnym leczeniu operacyjnym. Zastosowanie jej w powyższych wskazaniach pozwalało uzyskać wyleczenie u około 20% chorych, a efekt paliatywny u około 50% napromienianych [10]. Głównym czynnikiem ograniczającym efektywność teleradioterapii było przebyte leczenie skojarzone – najczęściej przedoperacyjna brachyterapia domaciczna, z następowym radykalnym wycięciem macicy sposobem Wertheima-Meigsa, co ograniczało możli-

wość zastosowania radykalnych dawek promieniowania. Wymagana, dla osiągnięcia kontroli miejscowej, dawka zwykle przekraczała próg tolerancji tkanek otaczających i narządów krytycznych, nawet w przypadkach napromieniania nawrotów dawką maksymalną 45 Gy na obszar miednicy; odsetek powikłań popromiennych średniego i dużego stopnia przekraczał 30% [13]. Powyższe ograniczenia teleradioterapii spowodowały wzrost zainteresowania brachyterapią. Główną zaletą brachyterapii jest możliwość podania wysokiej dawki promieniowania w ściśle określonej objętości tkanek, z lepszą możliwością oszczędzenia narządów krytycznych.

Wczesne doświadczenia z zastosowaniem brachyterapii dojamowej, publikowane już w latach 70., potwierdziły skuteczność kliniczną powyższej metody w leczeniu nawrotów centralnych raka szyjki macicy, ograniczonych do pochwy [10]. Zastosowanie techniki „*after-loading*” oraz wprowadzenie nowoczesnych technik planowania leczenia w latach 80. pozwoliło uzyskać około 30-40% trwałych wyleczeń, przy ryzyku poważnych powikłań, nie przekraczających 5% [13, 16-18].

Dokładna analiza typu powikłań, związanych z brachyterapią nawrotów miejscowych raka szyjki macicy, wykazała, że większość z nich to powikłania ciężkie – przetoki jelit lub dróg moczowych. Wiele uszkodzeń ma charakter trwały, w znaczący sposób obniżając jakość życia leczonych.



Ryc. 1. Aplikatory wprowadzone do tkanek przypochwia i przymacicza

Jedną z dróg wiodących do ograniczenia ryzyka występowania ciężkich powikłań było wprowadzenie środka i okołoperacyjnej brachyterapii śródtkankowej [12, 19-24]. Zaletą pierwszej metody jest możliwość napromieniania wybranej objętości tkanek, z większą możliwością oszczędzenia narządów krytycznych poprzez odsunięcie pętli jelit czy zastosowanie osłon.

Doświadczenia kilku ośrodków światowych potwierdziły wysoką skuteczność powyższej metody postępowania w leczeniu nawrotów miedniczych nowotworów narządu rodowego i jelita grubego, zwłaszcza w przypadkach nieoperacyjnych lub z niewystarczającym marginesem chirurgicznym [12, 16]. Odsetek kontroli miejscowych obserwacji 3-letniej wyniósł nawet 30-40% [23, 24]. Przeszkodą

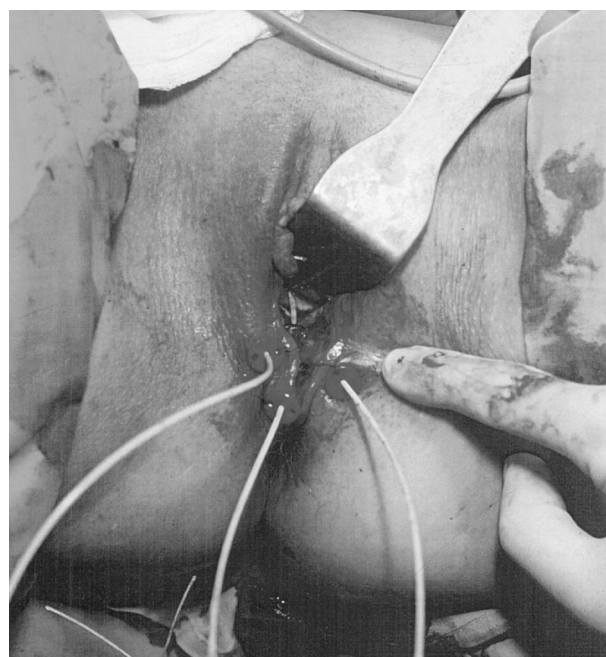
w rozpowszechnieniu powyższej metody są wysokie nakłady finansowe, związane z wymogiem posiadania w pełni radioochronnej sali operacyjnej.

Okołoperacyjna brachyterapia śródtkankowa HDR to przykład najnowszych osiągnięć w leczeniu nawrotów miejscowych raka szyjki macicy. Dzięki wprowadzeniu elastycznych aplikatorów śródtkankowych, zakładanych śródoperacyjnie, z następową (pooperacyjną) aplikacją Irydu-192, udało się pokonać wiele ograniczeń technicznych i organizacyjnych, związanych z napromienianiem śródoperacyjnym [21, 24].

Zapewnienie maksymalnego bezpieczeństwa takiego zabiegu wymaga opracowania nowych technik aplikacji źródeł radioaktywnych. Wprowadzenie w latach 90. śródoperacyjnej brachyterapii śródtkankowej pozwoliło zwiększyć bezpieczeństwo i skuteczność tak prowadzonej brachyterapii [13, 17]. Dokonana pod kontrolą wzroku (bezpośredni wgląd podczas laparotomii lub kontrola laparoskopowa) pozwala w sposób celowany wprowadzić cewniki do brachyterapii w rejon objęty procesem nowotworowym [15] (Ryc. 1, Ryc. 2).

Ryzyko poważnych powikłań popromiennych może być zredukowane poprzez osłanianie okolicy napromienianej płatami sieci większej lub przemieszczonymi mięśniami prostymi brzucha [17]. Stosowanie powyższej techniki powoduje obniżenie dawki na powierzchni napromienianych tkanek, która może być bardzo wysoka, zwłaszcza w technice HDR, i przez to wyeliminować ryzyko najcięższych powikłań jak: martwica popromienna jelit, moczowodu, czy naczyń biodrowych.

Wczesne doświadczenia z zastosowaniem brachyterapii śródtkankowej HDR w pilotowej serii trzech chorych potwierdzają bezpieczeństwo i dobrą tolerancję wczesną tego typu napromieniania. Warunkiem uzyskania takiego wyniku jest nie przekraczanie dawki frakcyjnej 5 Gy na



Ryc. 2.-Dystalne części aplikatorów wyprowadzone przez pochwę – stan bezpośredni po operacji

dobę – przy frakcjonowaniu konwencjonalnym lub 7 Gy w dwóch dawkach w ciągu doby (z odstępem minimum 6 godzin). Podobnie jak w doświadczeniach innych autorów ten typ frakcjonowania oraz utrzymanie dawki całkowitej na poziomie 20-25 Gy stwarza możliwość bezpiecznego przeprowadzenia również uzupełniającej teleradioterapii [13, 17, 18, 21].

W doświadczeniach własnych zastosowanie elastycznych aplikatorów polietylenowych umożliwiło przeprowadzenie prawidłowej technicznie aplikacji, z uzyskaniem korzystnego rozkładu źródeł, praktycznie w każdej sytuacji klinicznej. Ich wyższość nad aplikatorami sztywnymi (metalowymi lub plastikowymi) przejawia się również znacznie mniejszym ryzykiem uszkodzenia jelit, co obserwowano zwłaszcza po zastosowaniu przewodnic metalowych. Wysokie bezpieczeństwo aplikacji śródtkankowych powoduje, że cewniki do brachyterapii mogą być wprowadzane do tkanek w przypadku wątpliwości co do radykalizmu operacyjnego, a decyzję o ewentualnym rozpoczęciu brachyterapii można podjąć po uzyskaniu oceny mikroskopowej usuniętego materiału [17].

Dokonany w ostatnich latach postęp technologiczny w dziedzinie brachyterapii, a zwłaszcza wprowadzenie technologii HDR, umożliwiających sprawne śród- i okołoperacyjne napromienianie, stanowi nową jakość w leczeniu adjuwantowym nowotworów macicy, zarówno pierwotnych, jak i nawrotów, przyczyniając się do poprawy wyników leczenia i ograniczenia odległych skutków operacji ultraradykalnych.

Wczesne doświadczenia z zastosowaniem okołoperacyjnej brachyterapii HDR potwierdzają ogromny potencjał terapeutyczny tej metody i uzasadniają kontynuację dalszych badań klinicznych w tej dziedzinie, co może przynieść znaczący postęp w leczeniu nawrotów raka szyjki macicy.

Dr n. med. Grzegorz Panek

Klinika Nowotworów Narządów Płciowych Kobięcych
Centrum Onkologii-Instytut
im. Marii Skłodowskiej-Curie
ul. Roentgena 5, 02-781 Warszawa

7. Shingleton MM, Soong SI, Gelder M i wsp. Clinical and histopathologic factors predicting recurrence and survival after pelvic exenteration for cancer of the cervix. *Obstet Gynecol* 1989; 73: 1027-34.
8. Burke TW, Hoskins WI, Heller PB i wsp. Prognostic factors associated with radical hysterectomy failure. *Gynecol Oncol* 1987; 26: 153-159.
9. Hass T, Buchsbaum HI, Lifshitz S. Nonresectable recurrent pelvic neoplasm – outcome in patients explored for pelvic exenteration. *Gynecol Oncol* 1980; 9: 177-81.
10. Evans SR, Hilaris BS, Barber HRK. External vs interstitial irradiation in unresectable recurrent cancer of the cervix. *Cancer* 1971; 28: 1284-1288.
11. Sommers GM, Grigsby PW, Perez CA i wsp. Outcome of recurrent cervical carcinoma following definitive irradiation. *Gynecol Oncol* 1989; 35: 150-155.
12. Hockel M, Hamm H, Knapstein PG i wsp. Five year experience with the combined operative and radiotherapeutic treatment (CORT) of recurrent gynecologic tumors infiltrating the pelvic wall. *Gynecol Oncol* 1996; 60: 98-106.
13. Rush S, Lovechio I, Gal D i wsp. Comprehensive management including interstitial brachytherapy for locally advanced or recurrent gynecologic malignancies. *Gynecol Oncol* 1992; 46: 322-325.
14. Recio FO, Piver SM, Mempling R i wsp. Laparoscopic – assisted application of interstitial brachytherapy for locally advanced cervical carcinoma: Results of pilot study. *Int J Rad Oncol Biol Phys* 1998; 40: 411-414.
15. Hockel M, Bausmann E, Mitze M i wsp. Are pelvic site wall recurrences of cervical cancer biologically different from central relapses? *Cancer* 1994; 74: 648-655.
16. Beitel II, Anderson PS, Wadler S i wsp. Pelvic exenteration for cervix cancer: would additional intraoperative interstitial brachytherapy improve survival? *Int J Rad Oncol Biol Phys* 1997; 38: 143-148.
17. Charra C, Roy P, Coquard R i wsp. Outcome of treatment of upper third vaginal recurrence of cervical and endometrial carcinomas with interstitial brachytherapy. *Int J Rad Oncol Biol Phys* 1998; 40: 421-426.
18. Martinez A, Herstein P, Portunff I. Interstitial therapy of perineal and gynecologic malignancies. *Int J Rad Oncol Biol Phys* 1993; 9: 409-416.
19. Kanski A, Muller W, Marsa G i wsp. Interstitial volume implantation of gynecologic tumors: indications and efficacy. *Endo Hyperth Oncol* 1995; 11: 25-30.
20. Nguyen PD, Berchmans J, Carmody T i wsp. Long term results of interstitial implant in locally advanced cervical cancer; A retrospective study of 50 cases. *Rad Oncol Invest* 1996; 4: 33-40.
21. Gemignani ML, Alektar KM, Leitao M i wsp. Radical surgical resection and high-dose intraoperative radiation therapy (HDR-IORT) in patients with recurrent gynecologic cancers. *Int J Radiat Oncol Biol Phys* 2001; 50: 687-694.
22. Mahe MA, Romestaing P, Gerard JP i wsp. Prognostic factors for local control in recurrent cervical carcinoma treated with IORT. Report of the French IORT Group. *Front Radiat Ther Oncol* 1997; 31: 267-270.
23. Gerard JP, Collin G, Ayzac L i wsp. The role of IORT as salvage therapy for recurrent cervical and endometrial carcinoma. *Front Radiat Ther Oncol* 1997; 31: 260-262.
24. Garton GR, Gunderson LL, Webb MJ i wsp. Intraoperative radiation therapy in gynecologic cancer: Update of the experience at a single institution. *Int J Radiat Oncol Biol Phys* 1997; 37: 839-843.

Paper received: 10 October 2001

Accepted: 27 November 2001

Piśmiennictwo:

1. Zatoński W. *Zachorowalność na nowotwory w Polsce w roku 1996*. Wyd I. Warszawa: Centrum Onkologii-Instytut im. Marii Skłodowskiej-Curie; 1999.
2. Panek G. *Analiza wyników wieloletniej obserwacji chorych uznanych za wyleczone z raka szyjki macicy*. Rozprawa Doktorska 1988; 46-62.
3. Parkin DM, Pisani P, Ferlay I. Estimates of the world-wide mortality from 18 major causes in 1985. *Int J Cancer* 1993; 54: 594-606.
4. Brunschwig A. Surgical treatment of recurrent endometrial carcinoma. *Obstet Gynecol* 1961;100: 544-549.
5. Shepherd JH, Ngan HYS, Neven P i wsp. Multivariate analysis of factors affecting survival in pelvic exenteration. *Int J Gynecol Cancer* 1994; 4: 361-370.
6. Coleman RL, Keeney ED, Fredman RS i wsp. Radical hysterectomy for recurrent carcinoma of the uterine cervix after radiotherapy. *Gynecol Oncol* 1994; 55: 29-35.